O Passo a Passo da

Prótese sobre Implante

Da 2ª Etapa Cirúrgica
à Reabilitação Final

2ª Edição

Antônio Carlos Cardoso

Autor: Cardoso, Antônio Carlos

gen | Santos Editora

O Passo-a-Passo da
Prótese sobre Implante

Cód. Ac.: 130526
R 140611154/12 - ex. 2
13/11/2012

Da 2ª Etapa Cirúrgica à Reabilitação Final

2ª edição

Antônio Carlos Cardoso
e colaboradores

617.693
C26p
2.ed
ex.2

Glossário de Sinônimos Utilizados em Prótese sobre Implante

Abutment = intermediário, pilar, conexão

Análogo = réplica

AR = antirrotacional ou autorrosqueável

Chave de boca = chave de extremidade aberta

Coping = cilindro = cófia

Cover-screw = tampa de implante, tapa-implante

Healing Cap = cicatrizador = formador de sulco

Hexágono = sextavado

Overdenture = sobredentadura

Parafuso de trabalho = parafuso de laboratório

Pilar de preparo = munhão

Plataforma *switching* = implante com plataforma maior que os pilares

Transfer cônico = transferente para moldeira fechada

Transfer quadrado = transferente para moldeira aberta

Transferente = transferidor, transfer, poste de moldagem

Sumário

Capítulo 1 – Segunda Etapa Cirúrgica 3

Tipos de incisão 3

Acesso à Plataforma do Implante Utilizando Ponta Diamantada 3

Técnica 3

Remoção da tampa do implante 8

Incisão Circular 8

Utilizando lâmina de bisturi 8

Utilizando bisturi circular 12

Incisão Palatal com Retalho Deslocado para Vestibular 12

Incisão Linear 20

Incisão Semilunar por Palatal 31

Técnica do Pedículo Proximal 31

Incisão em H 32

Associações com Enxertos de Tecido Mole 32

Retalho em rolo 32

Enxerto gengival livre 42

Enxerto de tecido conjuntivo subepitelial 42

Técnica para a Manutenção de Papila Incisiva 50

Acesso à Tampa do Implante Utilizando Prótese Parcial Fixa Provisória 50

Técnica 50

Cicatrizadores ou Parafusos de Cicatrização 59

Função 59

Características 59

Capítulo 2 – Pilares Protéticos 65

Sinônimos 65

Classificação 65

Pilar *Standard* 66

Pilar Esteticone 66

Pilar Esteticone Angulado 68

Pilar Multiunit ou Microunit 69

Pilar Microunit Angulado 69

Transferidores Redondos 169
Tipos de moldeira 169
Materiais 170
Técnica 170
Transferidores Quadrados 171
Técnica de Moldagem com Moldeira de Plástico 171
Materiais 171
Técnica 171
Técnica de Moldagem com Moldeira Individual 172
Materiais 172
Técnica 172
Técnica de Moldagem – Personalizando o Transferidor 172
Técnica 172
Técnica de Moldagem Utilizando a Prótese Provisória 173
Técnica com Moldeira Fechada ou de Estoque 173
Técnica com Moldeira Aberta 174
Confecção de Modelos e de Gengiva Artificial 174
Gengiva Artificial 174
Material utilizado 174
Técnica de confecção 175
Vazamento de Gesso 175
Como confeccionar um vibrador para gesso 176
Index ou Modelo-teste da Estrutura Metálica 197
Técnica de confecção 197
Registro Interoclusal 197
Prótese unitária na região posterior ou anterior 198
Prótese envolvendo uma ou duas hemiarcadas 198
Usando Cilindros de Plástico ou com Base Metálica 198
Usando placa base com rodete de cera 198
Técnica de registro com cilindros 198
Usando placa base com rodete de cera 198
Técnica de registro 198
Prótese do Tipo Protocolo 198
Técnica de registro 198

Capítulo 5 – Fases Laboratorial e Clínica da Prótese Definitiva 223

Fase Laboratorial 223
Cilindros Metálicos ou com Base Metálica 223
Cilindros Plásticos ou Calcináveis 223
Cilindros de Zircônia e de Alumina 225
Próteses Definitivas para Pilares Personalizáveis 225
Prova da Estrutura Metálica 227
Remoção da estrutura metálica para soldagem 227
Técnica de União dos Pilares Protéticos em Boca 228
Materiais para Revestimento Estético 228
Vantagens dos materiais cerâmicos 228
Desvantagens dos materiais cerâmicos 228
Vantagens dos materiais resinosos 229
Desvantagens dos materiais resinosos 229
Ajuste Oclusal e Instalação Final 229
Cimentação 229
Cimentação com cimento temporário 230

Caso Clínico 5 328
Tratamento 328
Caso Clínico 6 335
Caso Clínico 7 343
Caso Clínico 8 351
Caso Clínico 9 356
Caso Clínico 10 365

Literatura Consultada e Recomendada 375

Capítulo 1

Segunda Etapa Cirúrgica

Os principais objetivos desta etapa cirúrgica são:

- Acesso visual ao parafuso de cobertura do implante.
- Acesso permanente à plataforma do implante para a confecção da prótese.
- Valorização da estética da prótese na área cervical.
- Avaliação da osseointegração.

Tipos de incisão

A Odontologia possui uma ampla variedade de técnicas, as quais podem ser empregadas por qualquer profissional. São, na maioria, procedimentos simples e eficazes. Mostraremos a seguir e em detalhes as incisões mais comumente usadas.

Importante: *Antes de iniciar a segunda etapa cirúrgica, é de extrema importância saber o tipo da plataforma do implante que está instalado. Assim, pode-se providenciar os componentes protéticos ou os parafusos de cicatrização (cicatrizadores).*

Acesso à Plataforma do Implante Utilizando Ponta Diamantada (Figs. 1.1 a 1.10)

Essa técnica é indicada para profissionais com habilidade, na presença de mucosa ceratinizada e com a tampa do implante em posição submucosa.

Técnica

- Localizar a tampa do implante com sonda exploradora, sonda milimetrada ou com agulha para anestesia.
- Remover com ponta diamantada esférica de número 6 a 8 em alta rotação, com refrigeração a água ou a ar (preferencialmente a ar), o tecido gengival até visualizar a tampa do implante.
- Evitar tocar na tampa com a ponta diamantada.
- Afrouxar a tampa do implante com a chave hexagonal menor (0,88 mm).
- Remover definitivamente a tampa do implante.
- Instalar o cicatrizador ou a prótese provisória.

Reabertura com Broca

As figuras 1.1 a 1.10 mostram a sequência clínica de acesso à tampa do implante utilizando ponta diamantada em alta rotação. Sequência clínica realizada pela aluna de mestrado em Implantodontia Maria Del Piñal Luna – CEPID-UFSC.

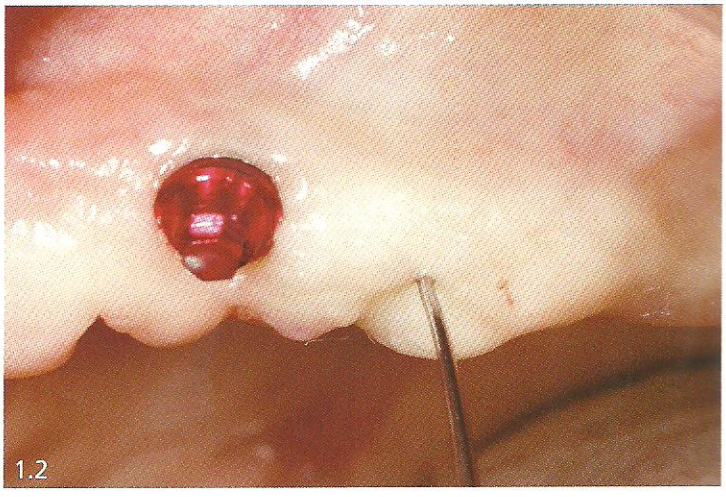

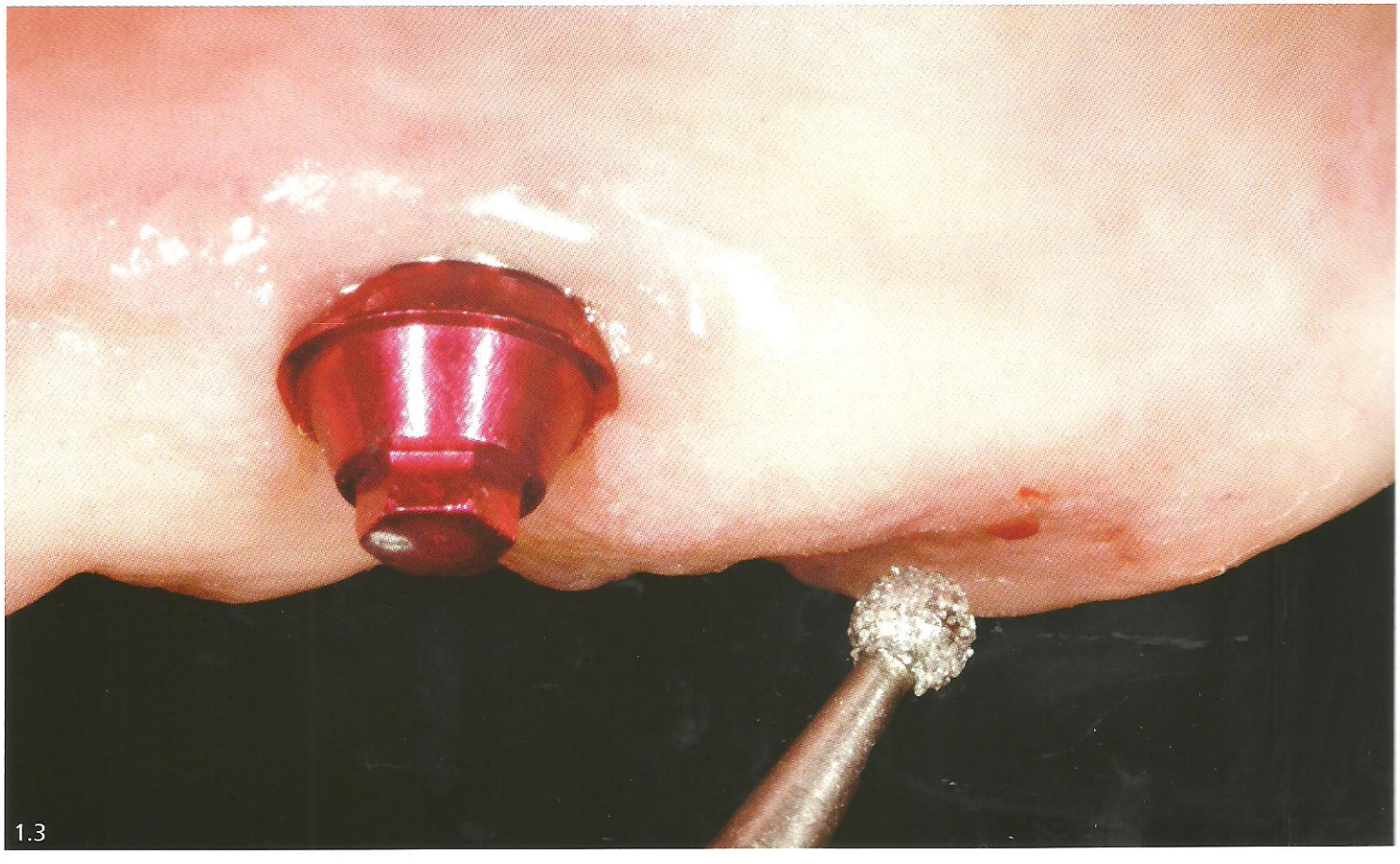

Fig. 1.1 – Vista vestibular da área a ser operada.
Fig. 1.2 – Localização do orifício da tampa do implante com sonda exploradora.
Fig. 1.3 – Ponta diamantada esférica em alta rotação pronta para ser usada.

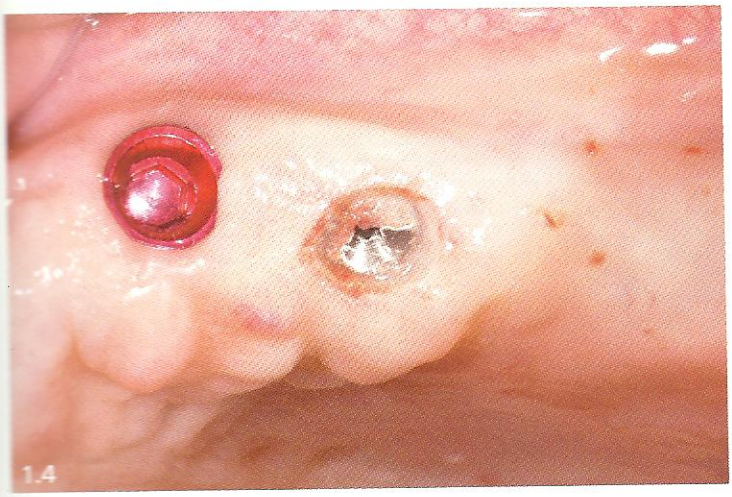

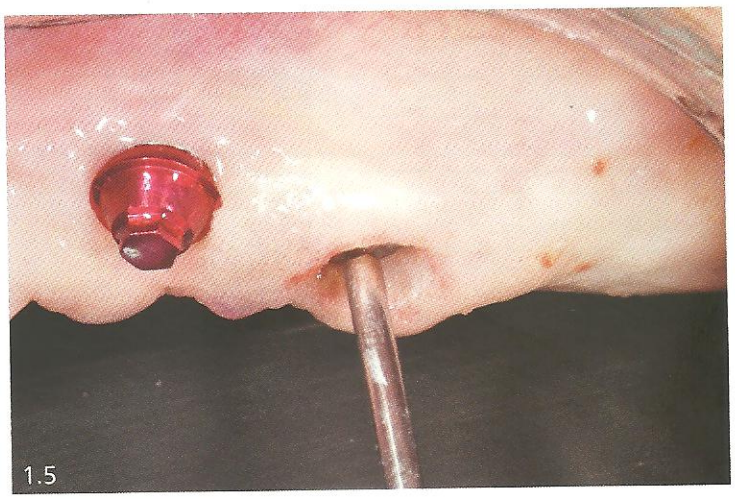

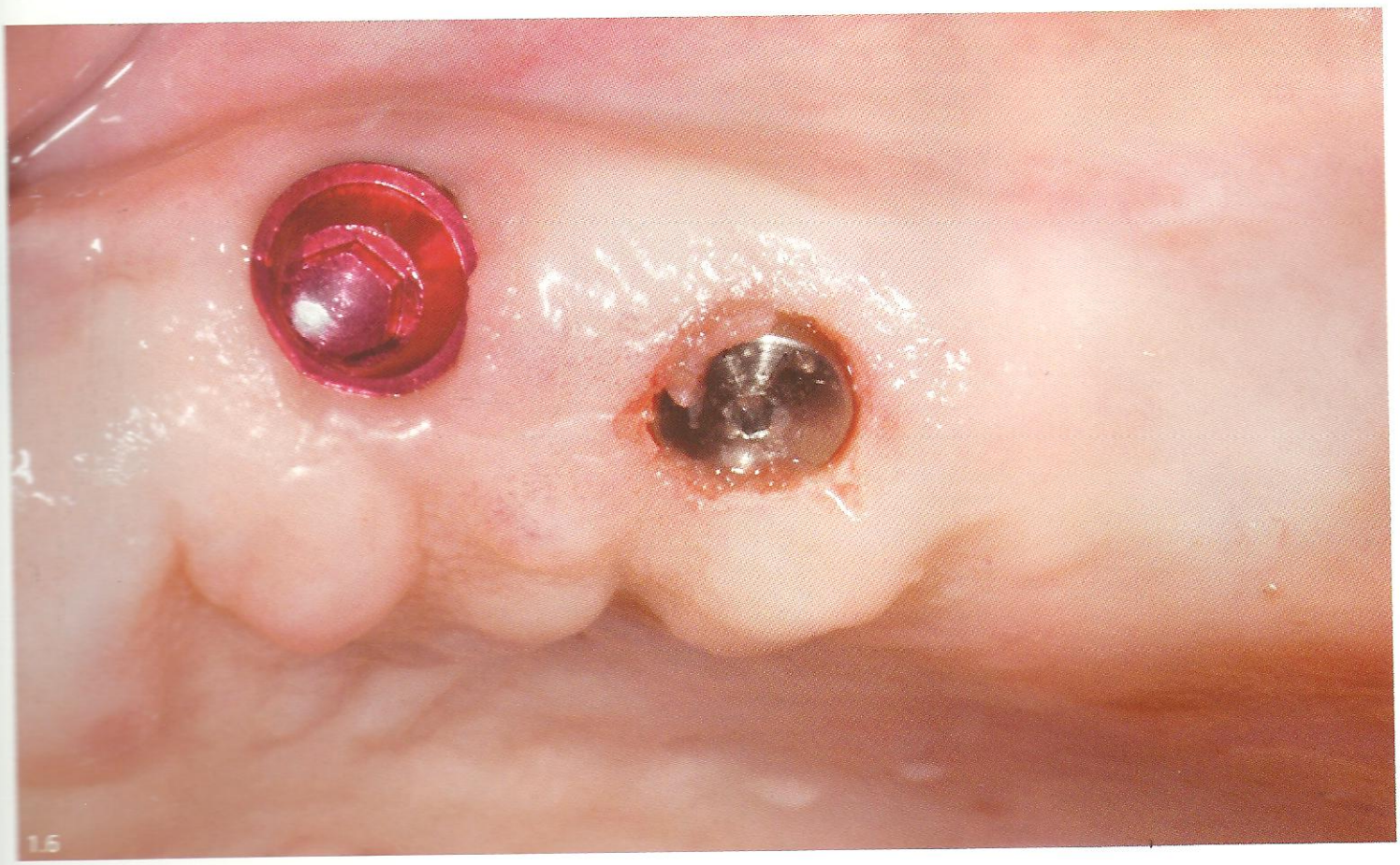

Fig. 1.4 – Vista oclusal do orifício para acesso a tampa do implante. Observe a área cizenta correspondente a tampa do implante.
Fig. 1.5 – Instalação da chave hexagonal menor (0,88 mm), para afrouxamento da tampa do implante.
Fig. 1.6 – Vista oclusal da tampa do implante presa somente por tecido mole.

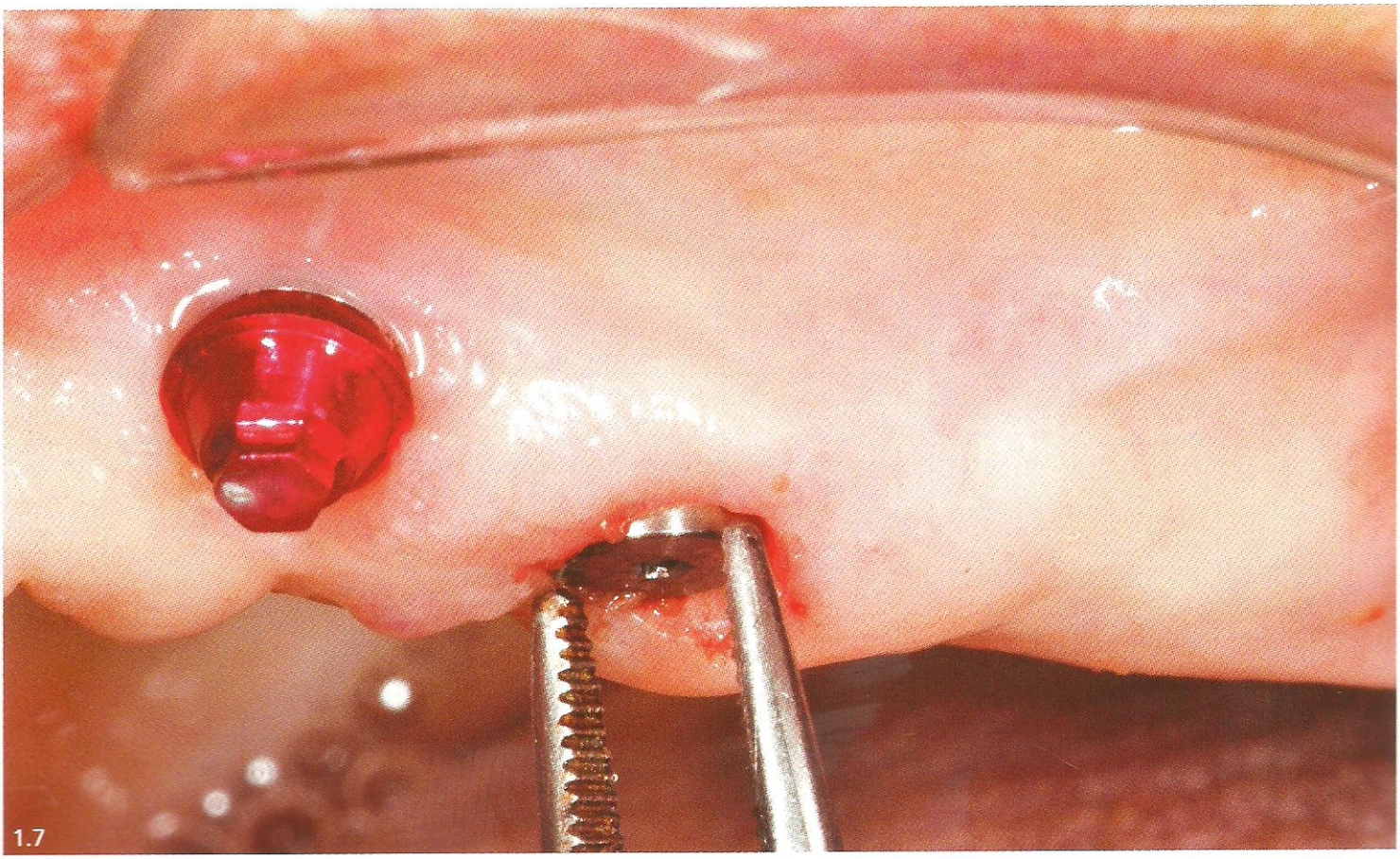

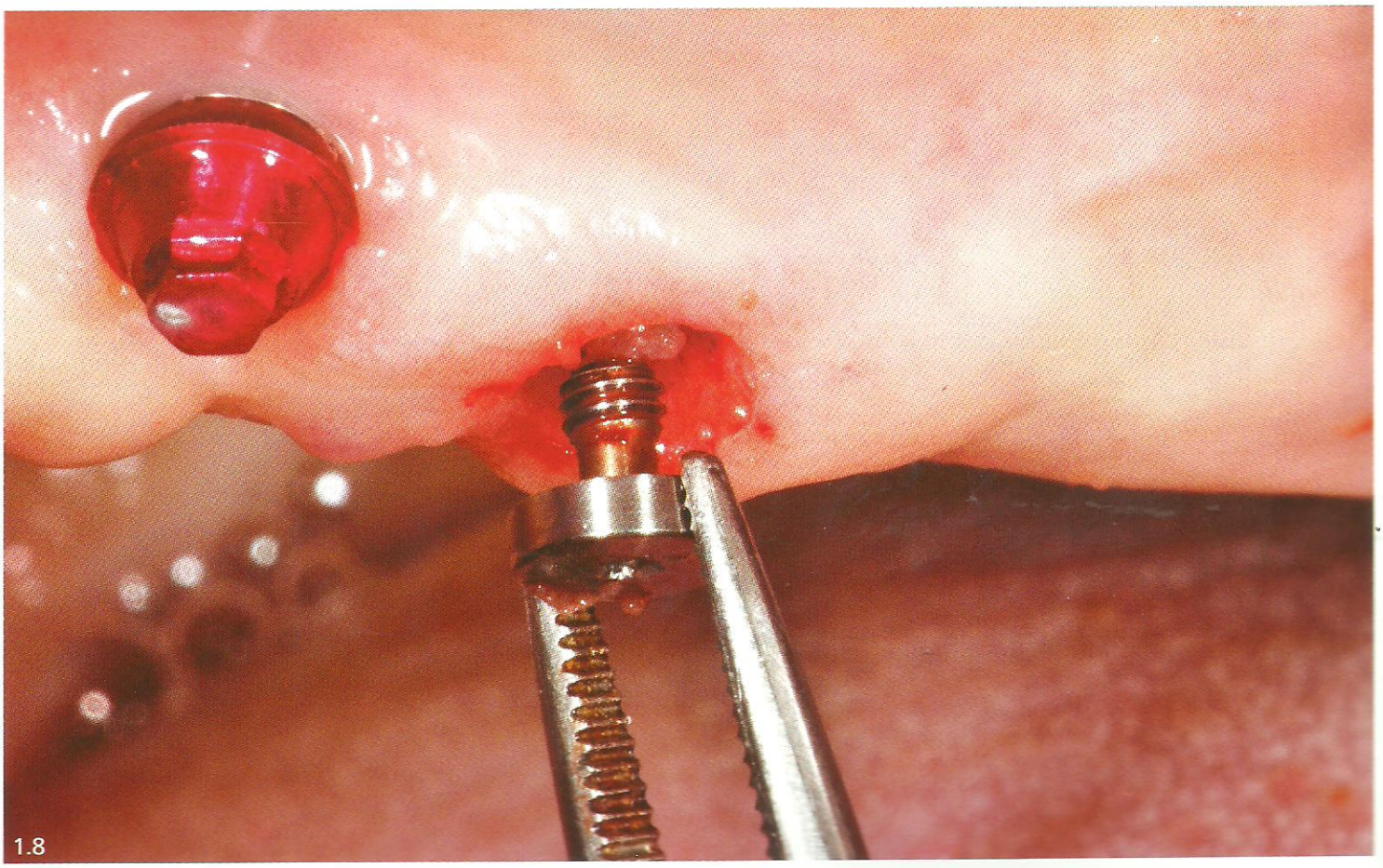

Fig. 1.7 – Utilização de uma pinça clínica para remoção da tampa do implante.
Fig. 1.8 – Tampa do implante totalmente removida.

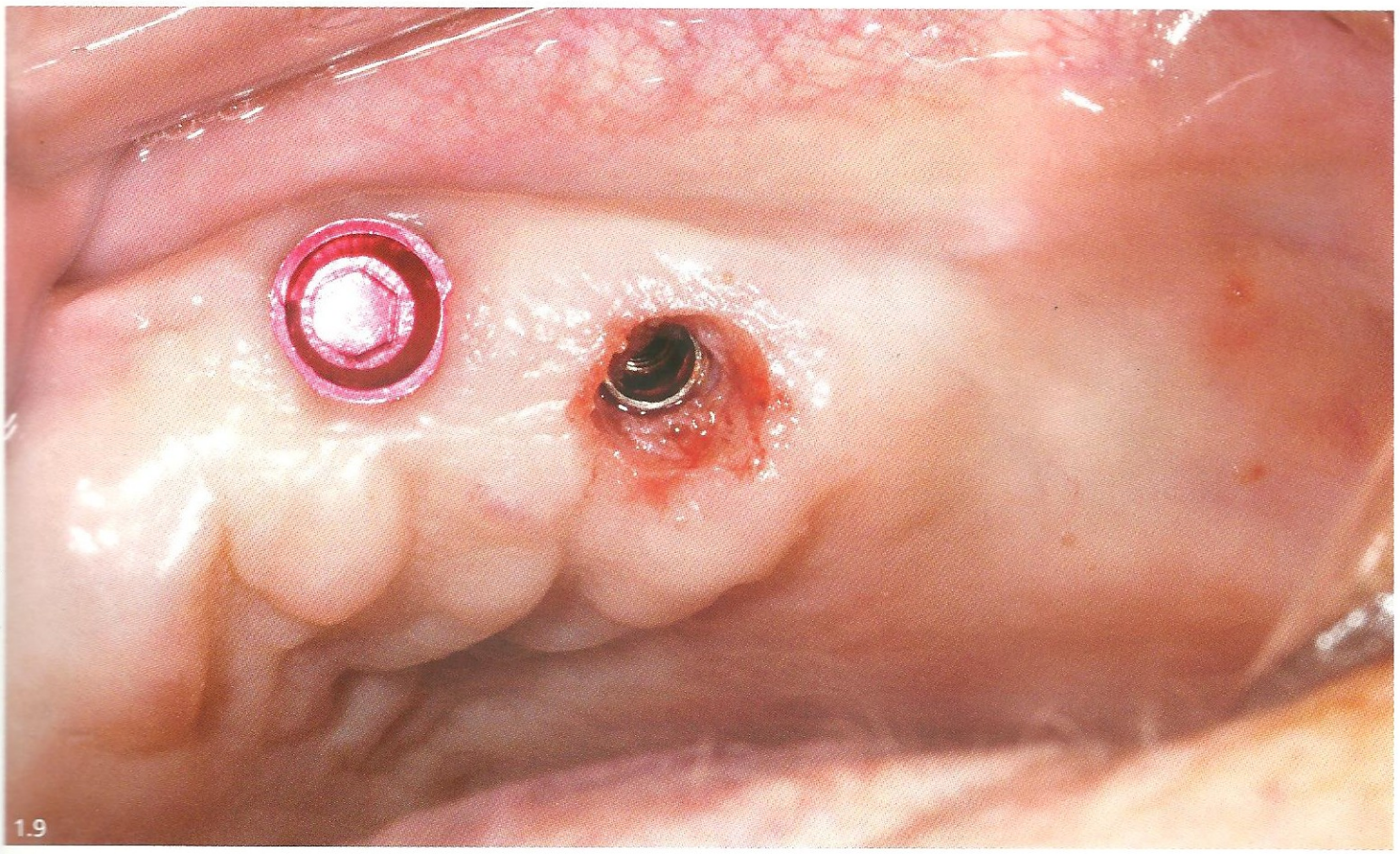

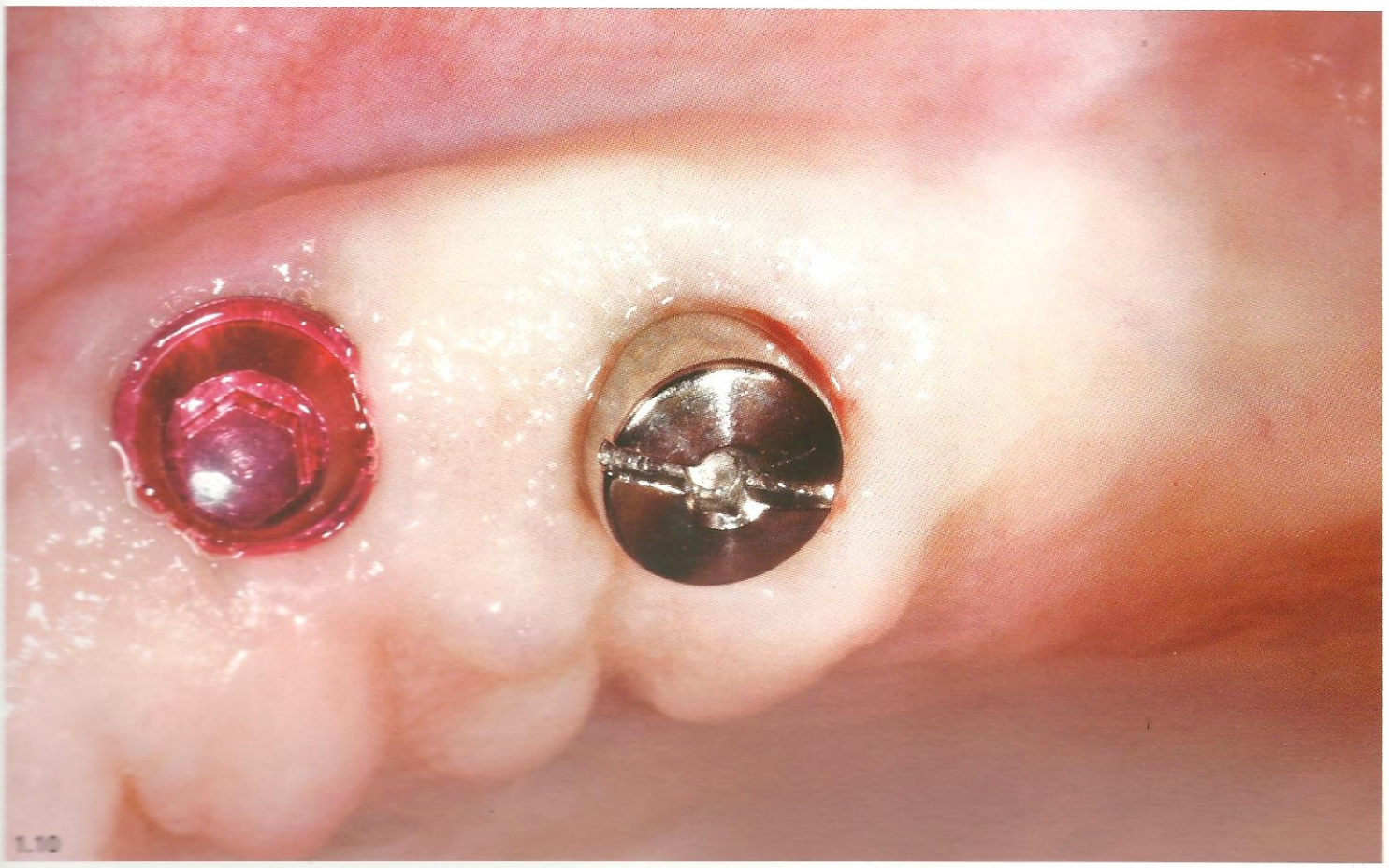

Fig. 1.9 – Vista da plataforma do implante.
Fig. 1.10 – Cicatrizador instalado.

Remoção da tampa do implante

A remoção da tampa de proteção do implante, quando se trata de implantes do tipo Brånemark ou similares, é feita utilizando-se a chave com formato hexagonal menor (0,88 mm).

Em seguida, é necessário instalar no implante o cicatrizador ou o componente selecionado, para esta finalidade utiliza-se a chave com formato hexagonal maior, 1,17 mm.

As figuras 2.76 e 2.77 mostram os diversos tipos de chaves utilizadas nas próteses sobre implantes.

Incisão Circular

Esta técnica é simples e rápida, mas somente indicada quando o tecido periimplantar (mucosa ceratinizada) está em quantidade e qualidade adequada, e o implante idealmente posicionado. A técnica é realizada de duas maneiras:

- Utilizando bisturi com lâmina convencional.
- Utilizando bisturi circular.

Utilizando lâmina de bisturi (Figs. 1.11 a 1.22)

- Localizar o orifício central da tampa do implante com um instrumento perfurante, como um explorador ou agulha anestésica.
- Posicionar a chave hexagonal menor (0,88 mm) no orifício da tampa do implante, se possível.
- Afrouxar a tampa do implante até formar uma área de isquemia no tecido.
- Incisar circundando a tampa do implante.
- Remover o tecido incisado em torno da tampa do implante.

Reabertura Circular Utilizando Lâmina de Bisturi

As figuras 1.11 a 1.16 mostram a sequência clínica de acesso ao implante utilzando lâmina de bisturi número 15 circundando a tampa do implante. Procedimento realizado pelos alunos do Curso de Especialização em Implantodontia Lucas Vieira Prim, Denise de Fátima Fontana Miranda Oliveira e pelo doutorando em Implantodontia João Gustavo Oliveira de Souza, CEPID-UFSC.

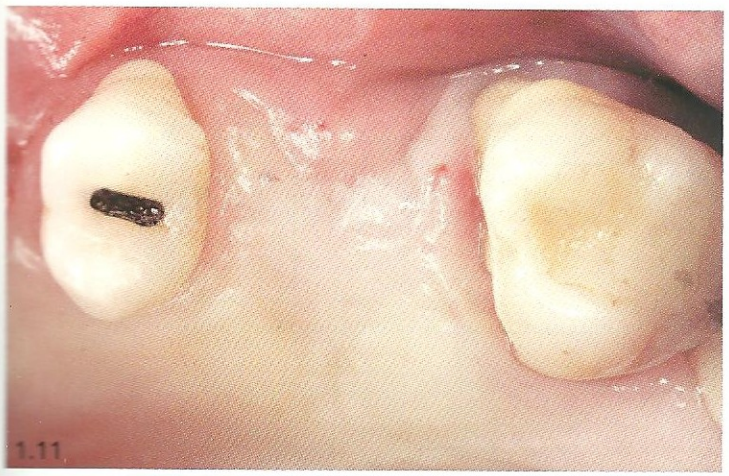
1.11

1.12

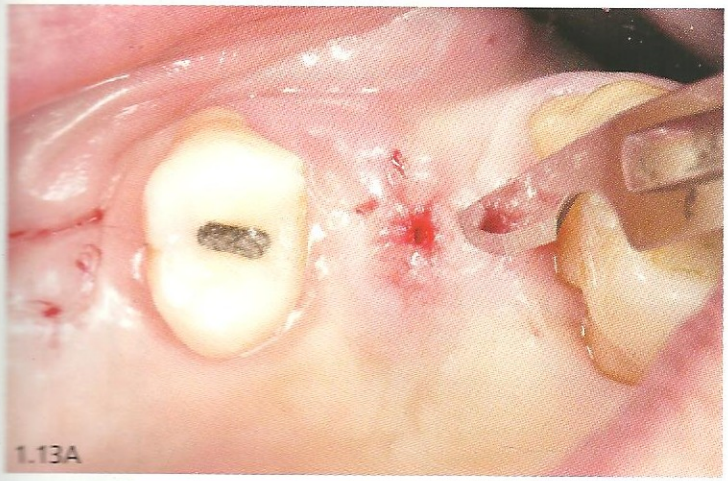
1.13A

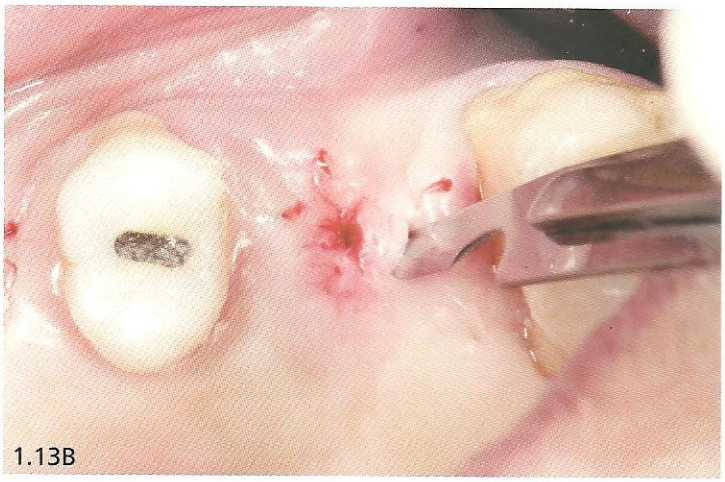
1.13B

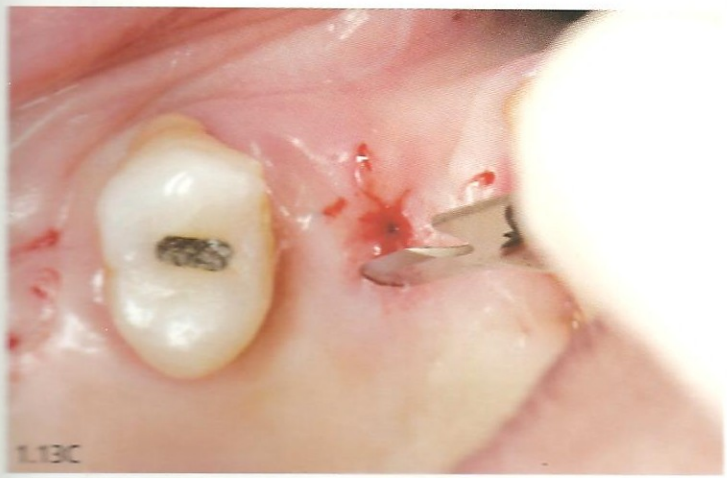
1.13C

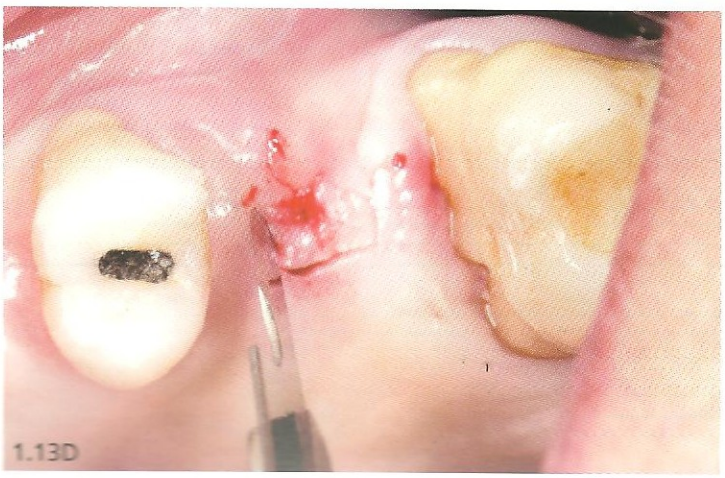
1.13D

Fig. 1.11 – Vista oclusal da área a ser incisada.
Fig. 1.12 – Localização com sonda exploradora do orifício da tampa do implante.
Figs. 1.13A-E – Incisão com lâmina de bisturi contornando a tampa do implante.

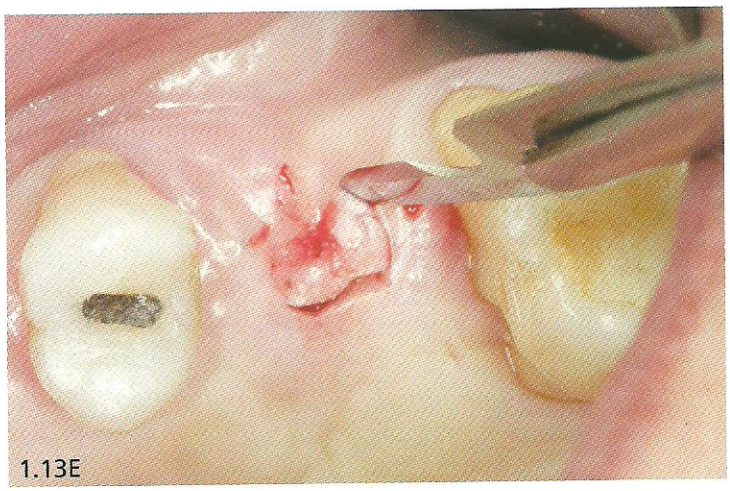
1.13E

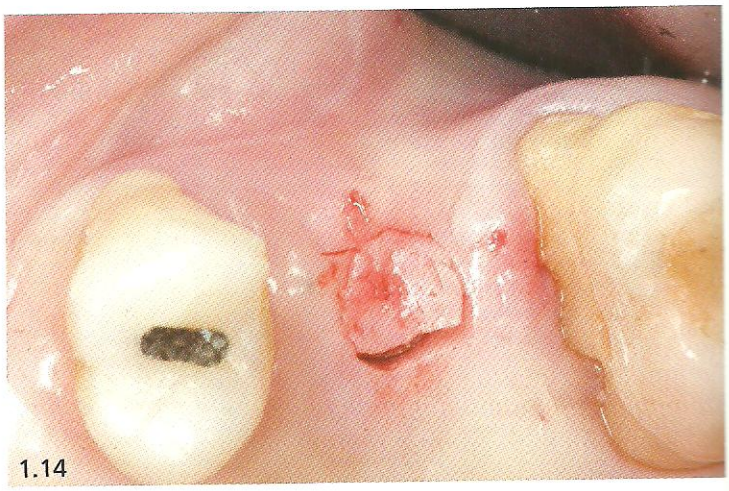
1.14

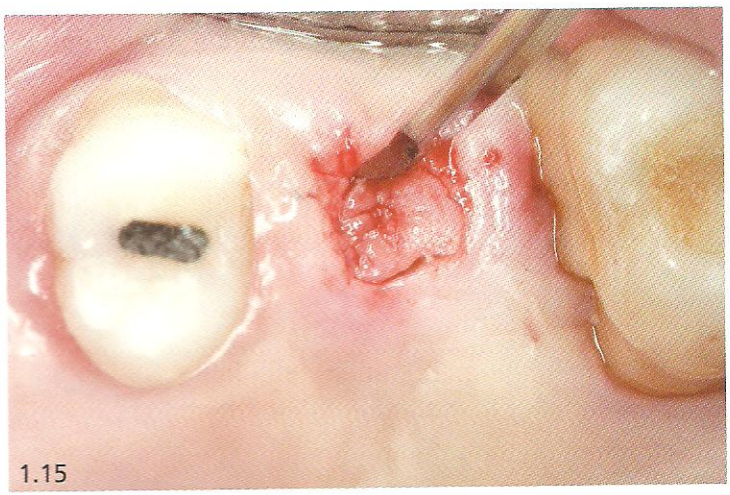
1.15

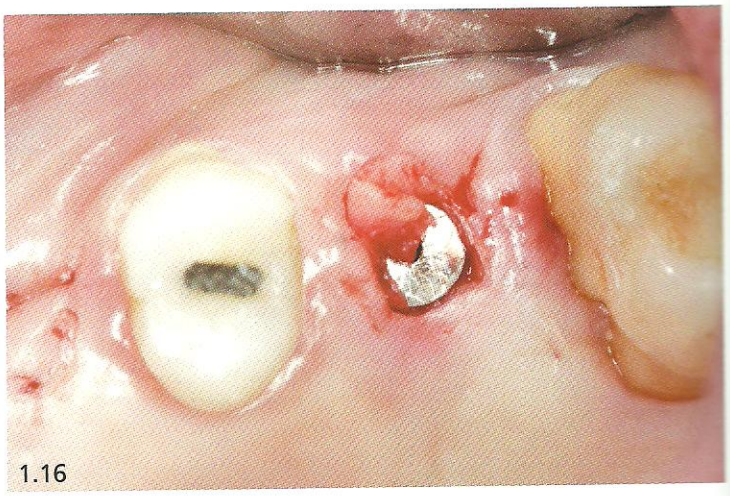
1.16

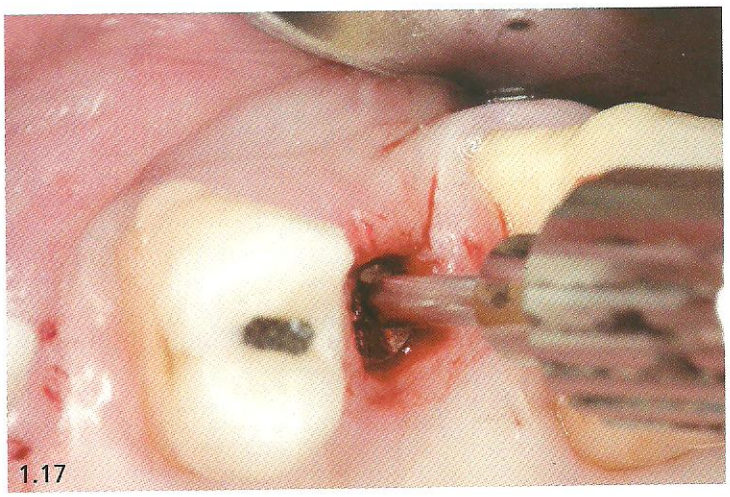
1.17

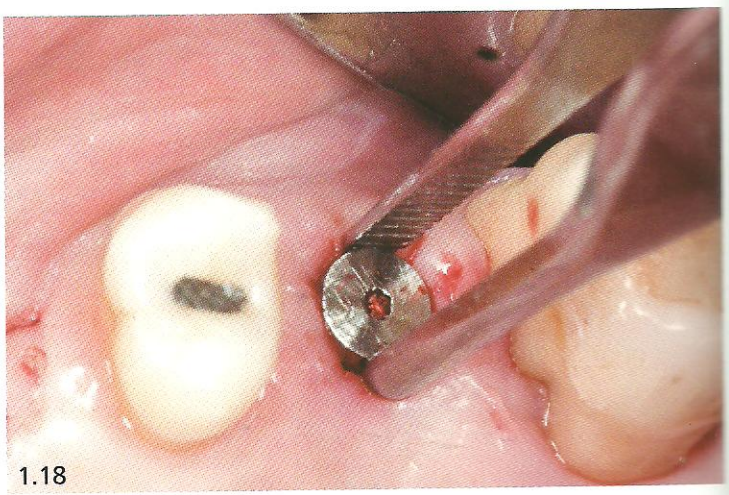
1.18

Fig. 1.14 – Tecido totalmente incisado ao redor da tampa do implante.
Fig. 1.15 – Cinzel sendo utilizado para facilitar a remoção do tecido mole.
Fig. 1.16 – Tampa do implante totalmente exposta.
Fig. 1.17 – Chave hexagonal menor (0,88 mm) afrouxando e removendo a tampa do implante.
Fig. 1.18 – Remoção da tampa utilizando uma pinça reta.

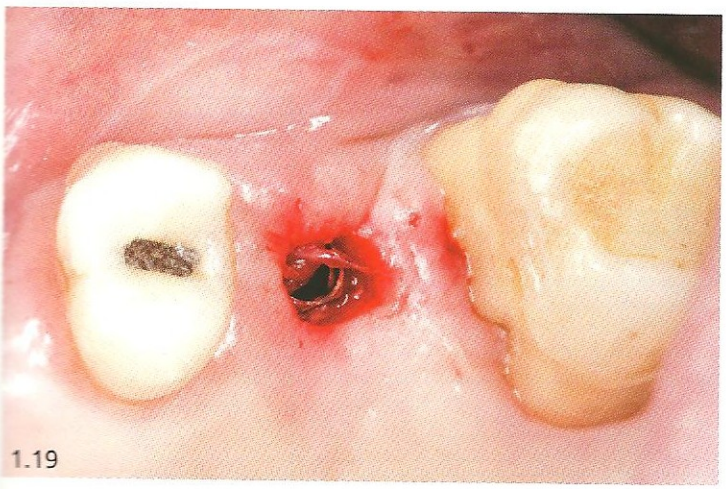
1.19

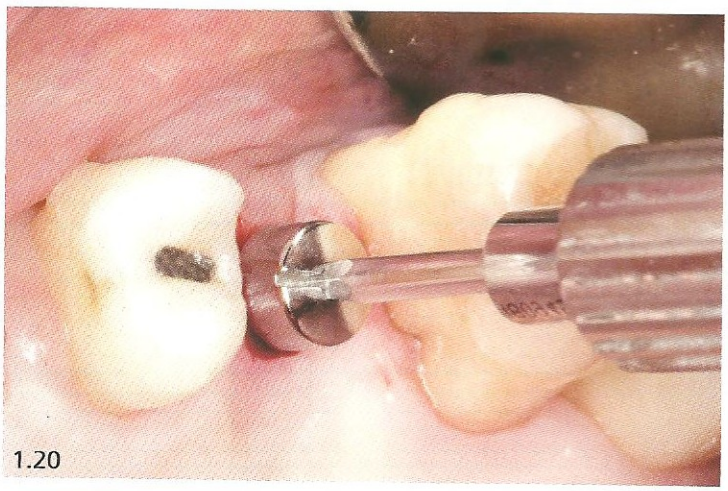
1.20

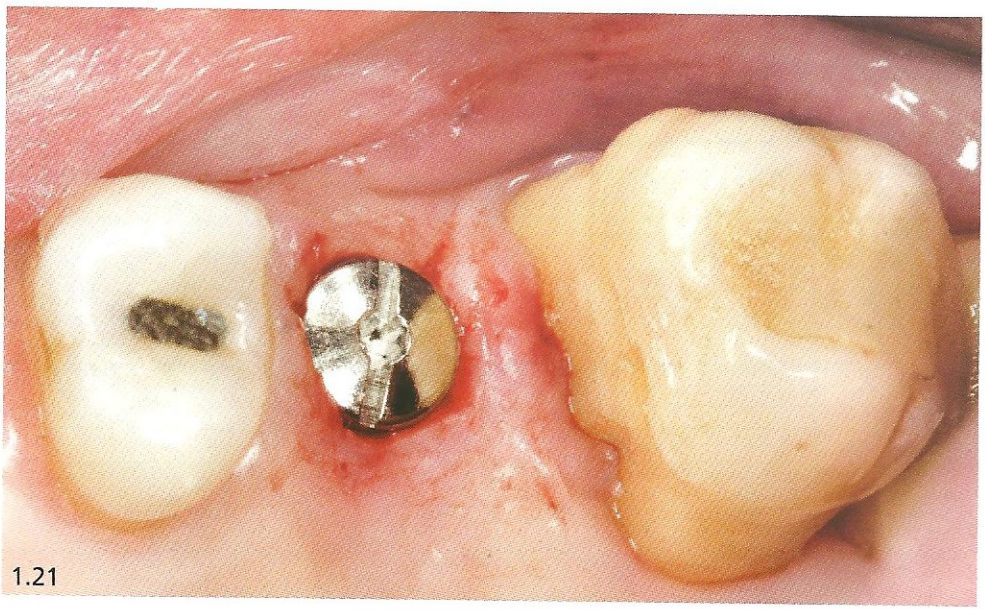
1.21

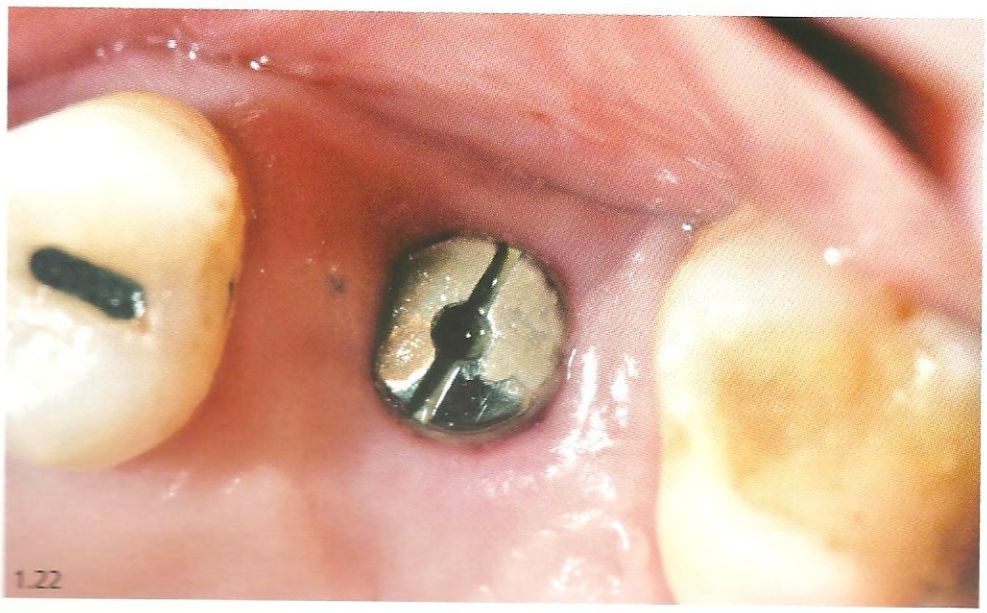
1.22

Fig. 1.19 – Plataforma do implante exposta.
Fig. 1.20 – Cicatrizador sendo instalado com a chave hexagonal maior de 1,17 mm.
Fig. 1.21 – Cicatrizador instalado.
Fig. 1.22 – Vista oclusal da área cicatrizada.

Utilizando bisturi circular (Figs. 1.23 a 1.28)

- Localizar o orifício central da tampa do implante com um instrumento perfurante, como um explorador, ponta da agulha de anestesia ou com a própria ponta do bisturi circular.
- Posicionar o êmbolo do bisturi circular no orifício do parafuso da tampa do implante e, com movimentos circulares, pressionar o tecido mole em direção ao implante.
- Remover o tecido gengival, já em formato circular, com o auxílio de uma pinça clínica expondo a tampa do implante. *Às vezes, existe a necessidade de desinserir o tecido mole; podendo utilizar o gengivótomo de Orban para este fim.*

Existem vários fabricantes de bisturi circular, inclusive descartáveis. Na realidade não há muitas diferenças entre eles. Opte por um produto de sua confiança e passe a usá-lo.

Incisão Palatal com Retalho Deslocado para Vestibular

As figuras 1.29 a 1.42G mostram a sequência clínica de duas cirurgias com Deslize do Retalho para Vestibular para ter acesso à tampa do implante e, consequentemente, à plataforma do implante.

Esta técnica aumenta a faixa de gengiva ceratinizada por vestibular e é realizada na seguinte sequência:

- Fazer a incisão horizontal por palatal com o bisturi posicionado, adjacente ao bordo da tampa do implante ou até mesmo além deste limite.
- Fazer duas incisões verticais paralelas ou levemente divergentes em direção vestibular, envolvendo ou não as papilas dos dentes adjacentes e estendendo até ultrapassar a junção mucogengival. Nos casos em que as papilas estão envolvidas é importante fazer uma incisão intrasulcular para eliminar o epitélio desta área.
- Descolar o retalho e deslocá-lo para vestibular expondo a tampa do implante.
- Remover a tampa do implante e substituí-la por um cicatrizador com altura compatível à altura do tecido mole que será mantido nesta área.
- Suturar o retalho, prendendo-o ao periósteo e na gengiva adjacente.

Reabertura Utilizando Bisturi Circular

As figuras 1.23 a 1.28 mostram a técnica de acesso a tampa do implante utilizando bisturi circular. Sequência clínica realizada pelas mestrandas em Implantodontia Maria Del Piñal Luna e Isis Carvalho Encarnação, CEPID-UFSC.

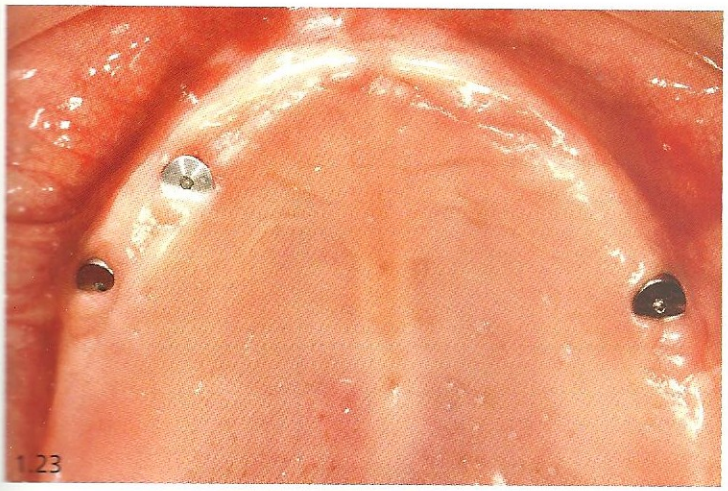
1.23

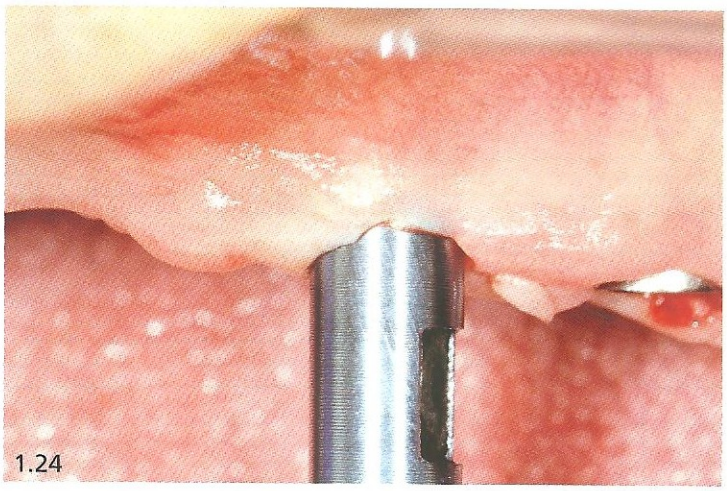
1.24

1.25

1.26

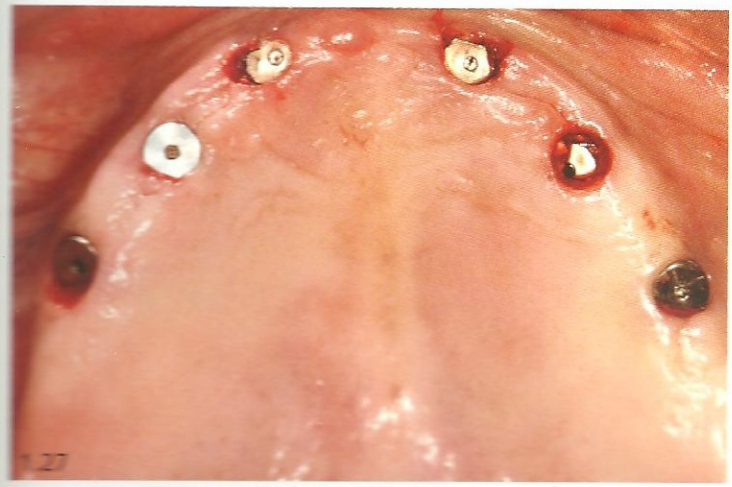
1.27

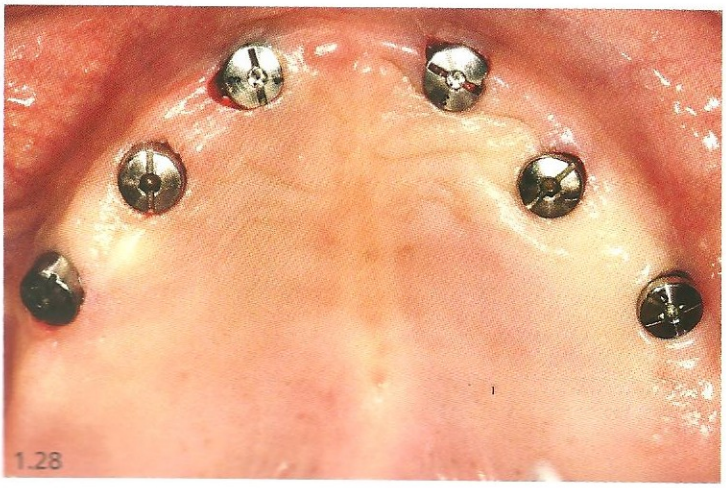
1.28

Figs. 1.23 e 1.24 – Vistas oclusal e vestibular da área a ser reaberta com bisturi circular. Implantes na região dos dentes 12, 14, 16, 22, 24 e 26.

Fig. 1.25 – Após a localização do orifício da tampa do implante, inserir o bisturi circular fazendo a incisão de acesso à plataforma do implante.

Fig. 1.26 – Vista da incisão realizada pelo bisturi circular.

Caso 1. Figs. 1.29 a 1.38

Reabertura com Deslize Vestibular do Retalho

As figuras 1.29 a 1.38 mostram a sequência clínica de uma pequena cirurgia com Deslize do Retalho para Vestibular para acesso à tampa do implante e, consequentemente, acesso à plataforma do mesmo.

Cirurgia realizada pelo doutorando em Implantodontia João Gustavo Oliveira de Souza e pelos alunos do curso de especialização em Implantodontia Lucas V. Prim, Denise de Fátima Fontana Miranda Oliveira, CEPID-UFSC.

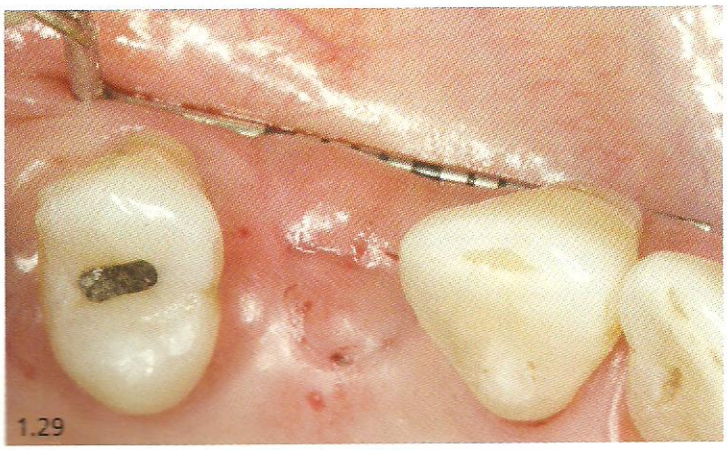

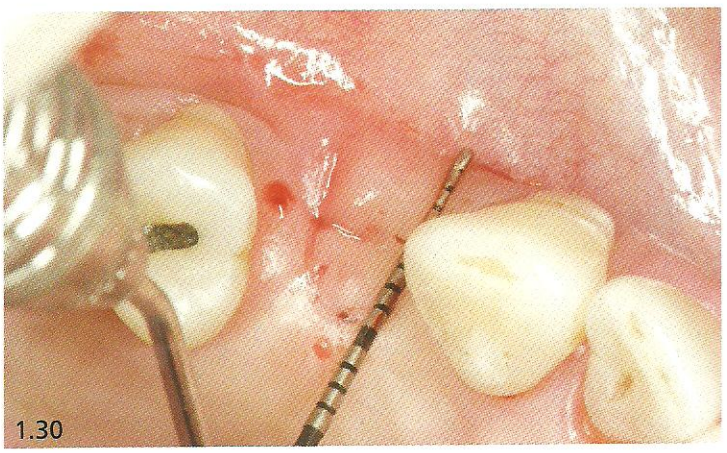

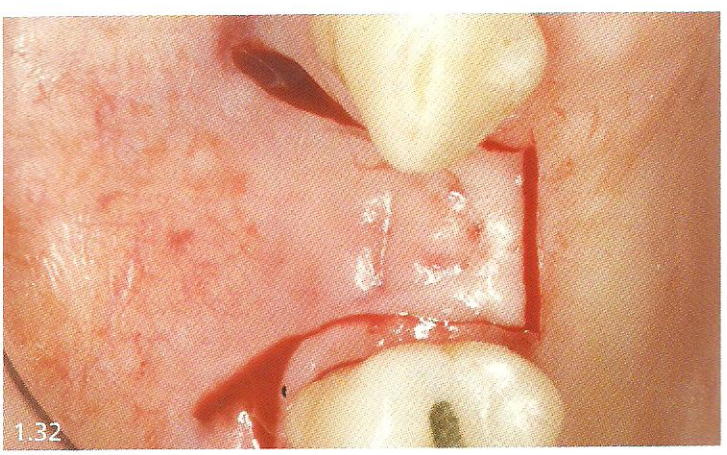

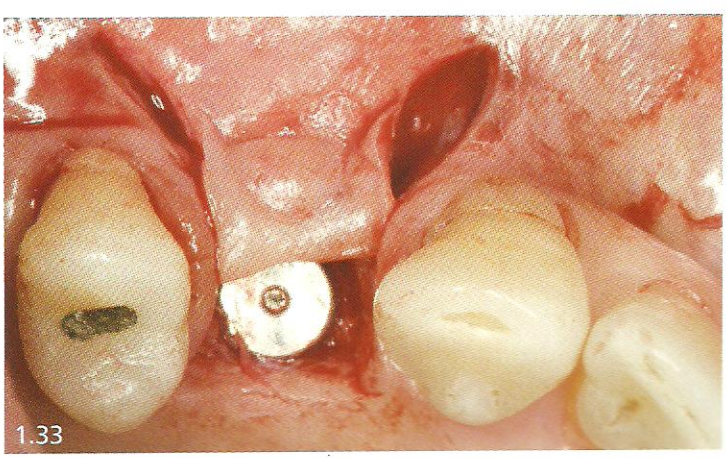

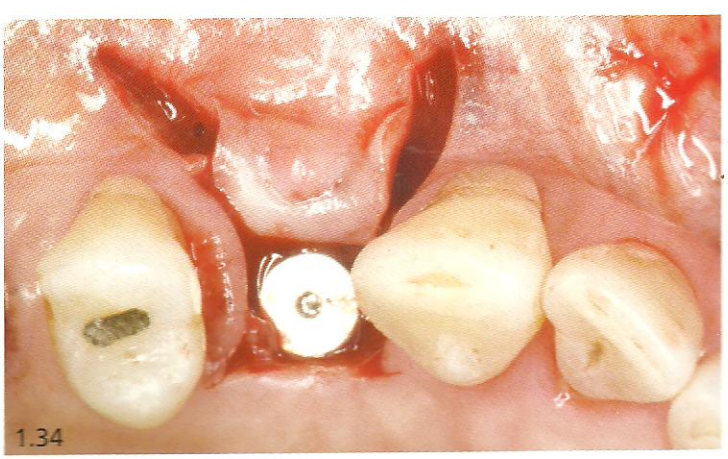

Fig. 1.29 – Vista oclusal da área a ser reaberta. Observe a ausência de gengiva ceratinizada por vestibular.
Figs. 1.30 e 1.31 – Sonda milimetrada sendo utilizada para programar a região a ser incisada.
Fig. 1.32 – Incisões feitas a 1 mm das proximais dos dentes, preservando o sulco gengival, e uma incisão horizontal por palatal.
Fig. 1.33 – Deslocamento total do retalho.
Fig. 1.34 – Exposição da tampa do implante.

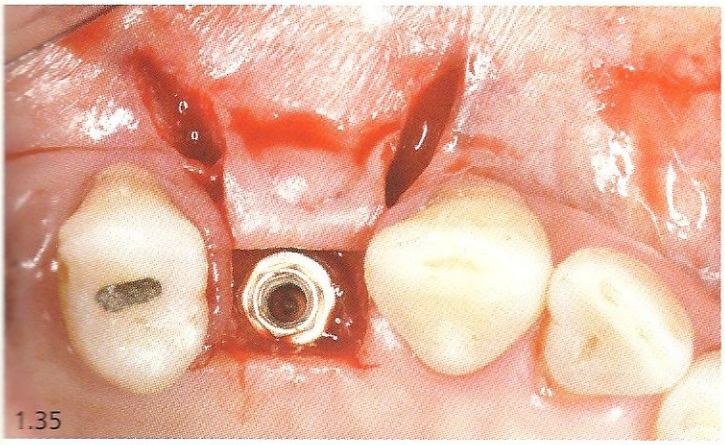
1.35

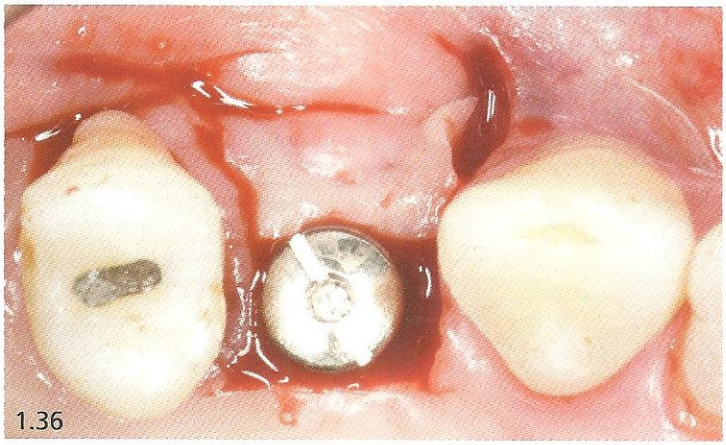
1.36

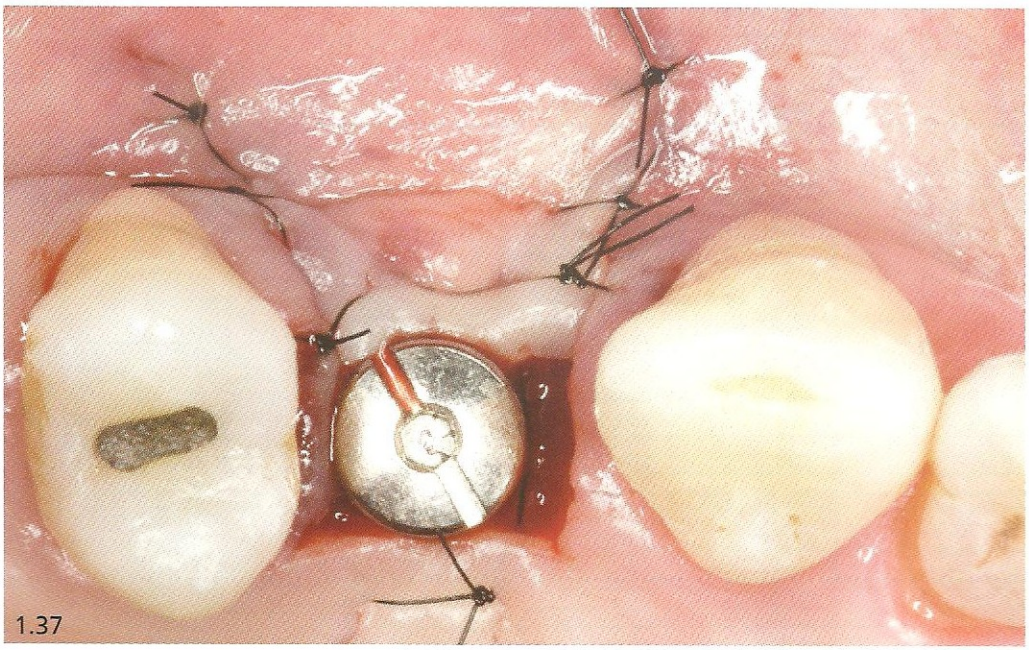
1.37

1.38

Fig. 1.35 – Após a remoção da tampa com a plataforma do implante exposta.
Fig. 1.36 – Cicatrizador instalado.
Fig. 1.37 – Retalho deslocado para vestibular e suturado nessa região.
Fig. 1.38 – Área cicatrizada.

Caso 2. Figs. 1.39 a 1.42G

Outra Incisão-retalho com Deslocamento para Vestibular

As figuras 1.39 a 1.42G mostram outra cirurgia com retalho com deslize para vestibular para ter acesso à plataforma do implante.

1.39

1.40

Figs. 1.39 e 1.40 – Vistas lateral e oclusal da região posterior da maxila. Observar a deficiência de mucosa ceratinizada por vestibular.

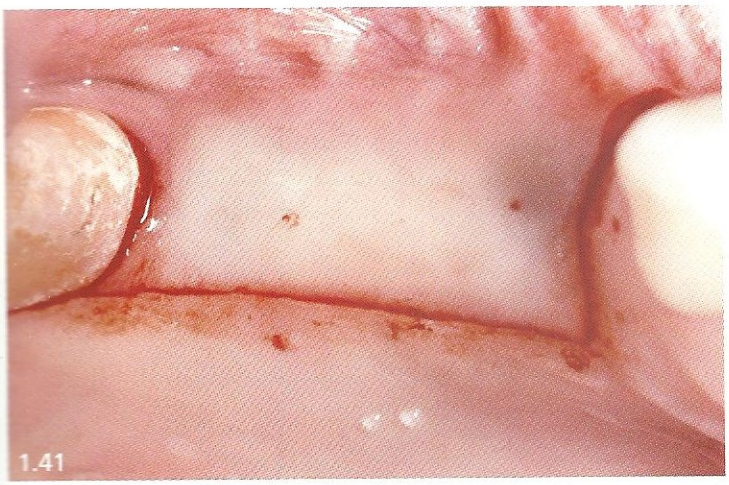
1.41

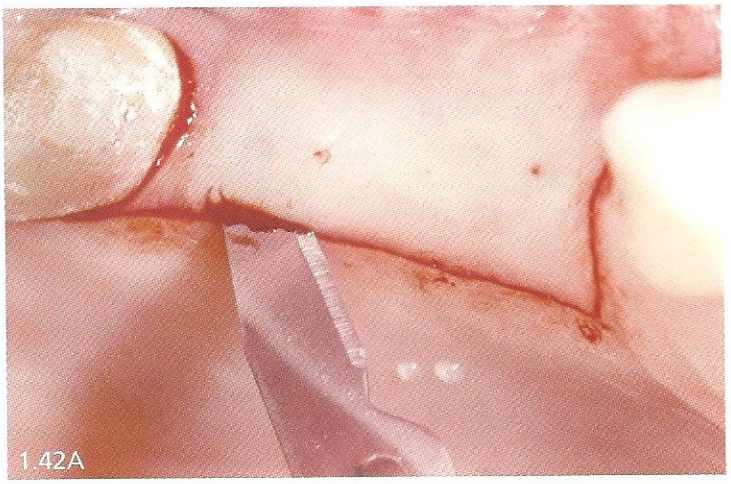
1.42A

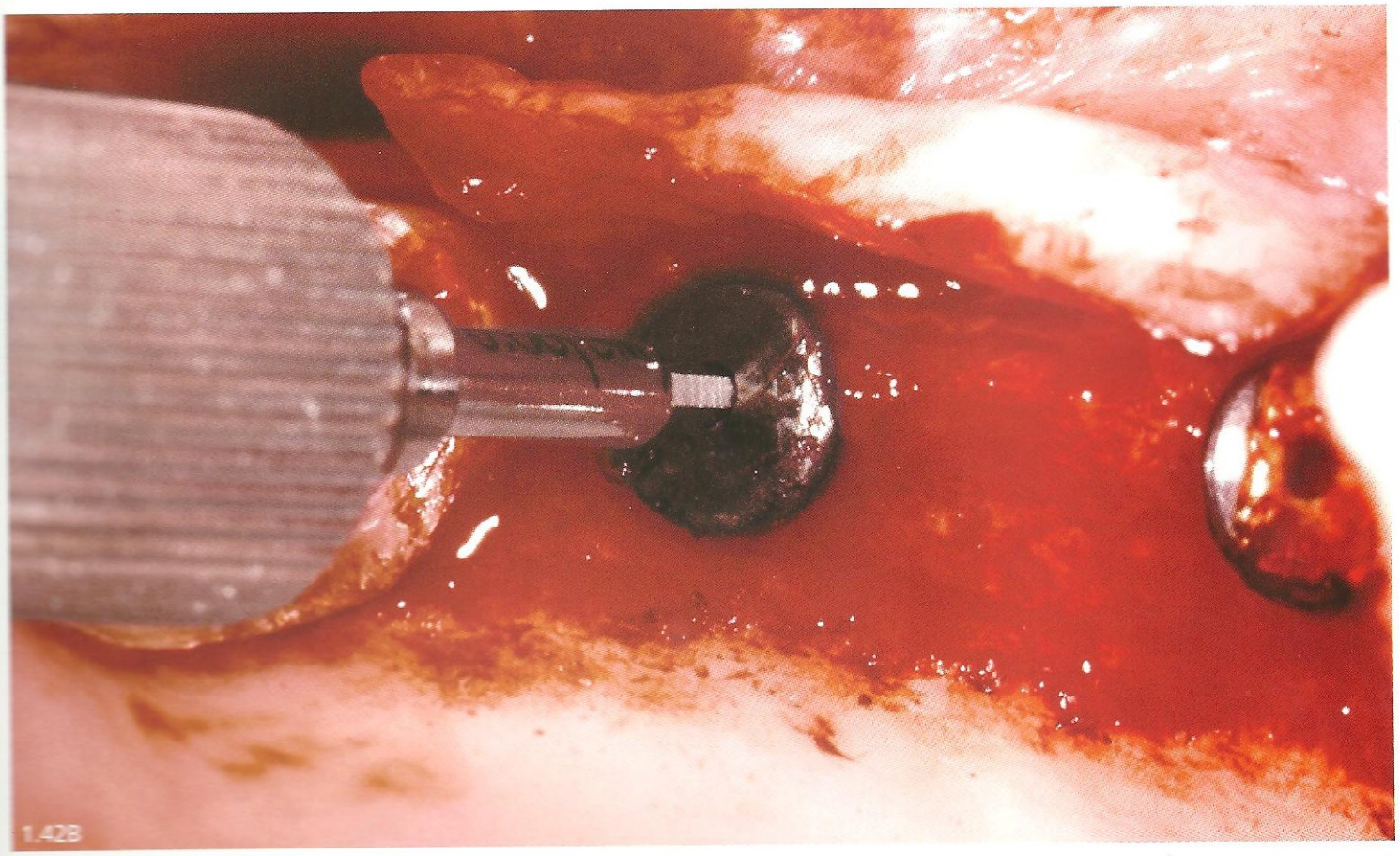
1.42B

Fig. 1.41 – Incisão horizontal palatal, intra-sulcular no molar e relaxante no canino, preservando a papila distal do mesmo.
Fig. 1.42A – Início da divisão do retalho de espessura parcial. Lâmina 15C inclinada e paralela ao rebordo.
Fig. 1.42B – Tampas dos implantes expostas e sendo removidas com chave digital com formato de hexágono menor.

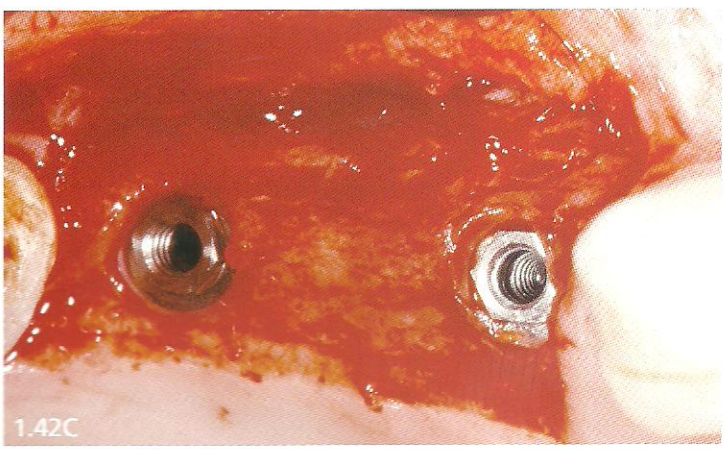

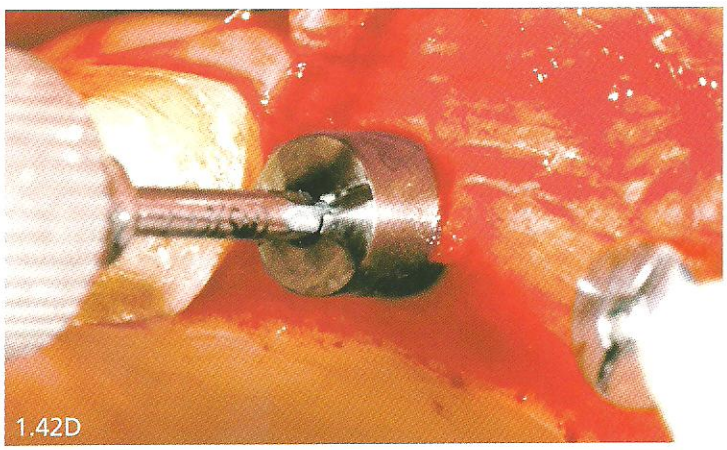

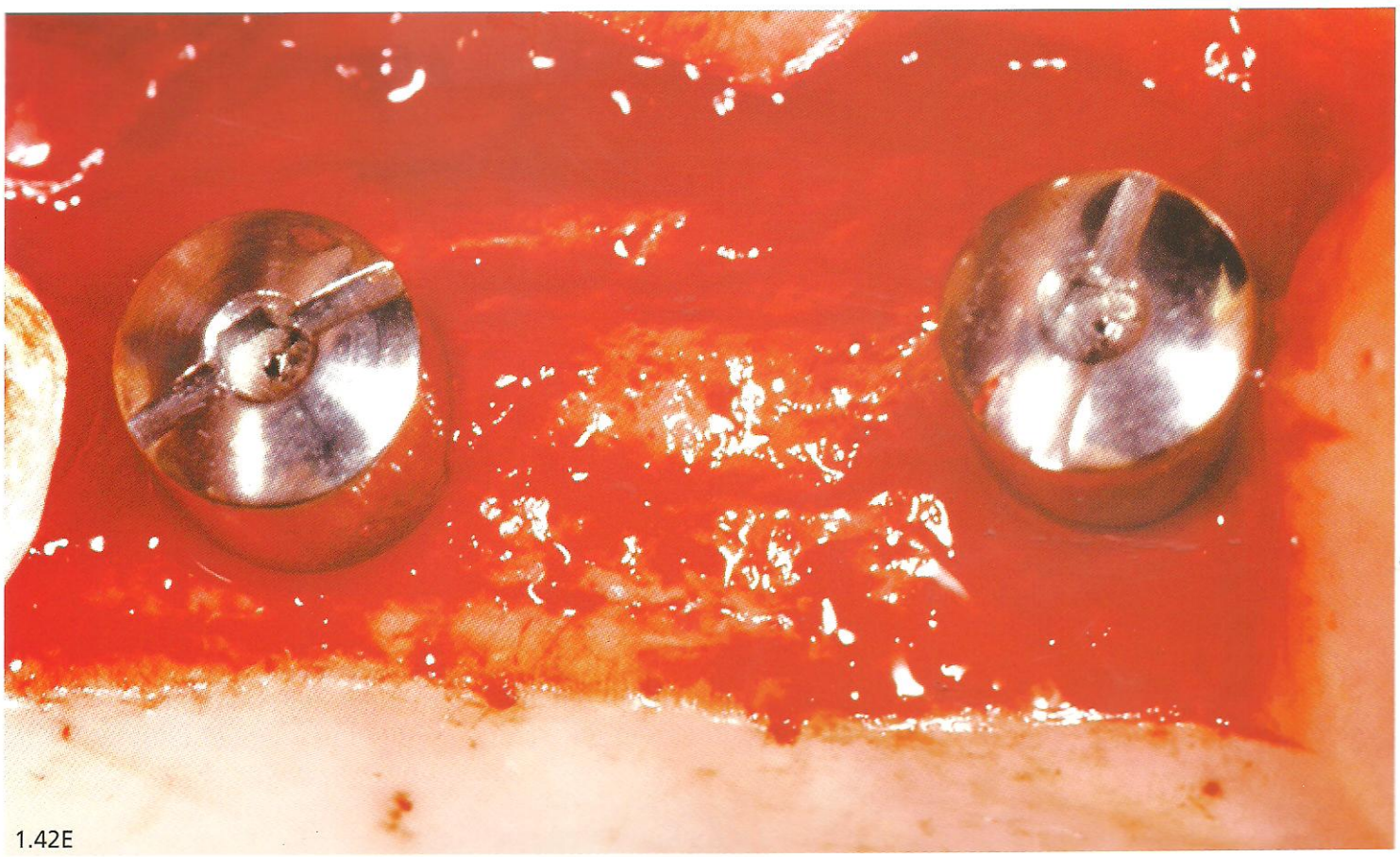

Fig. 1.42C – Implantes de hexágono externo após a remoção das tampas.
Fig. 1.42D – Instalação dos cicatrizadores.
Fig. 1.42E – Vista oclusal dos cicatrizadores.

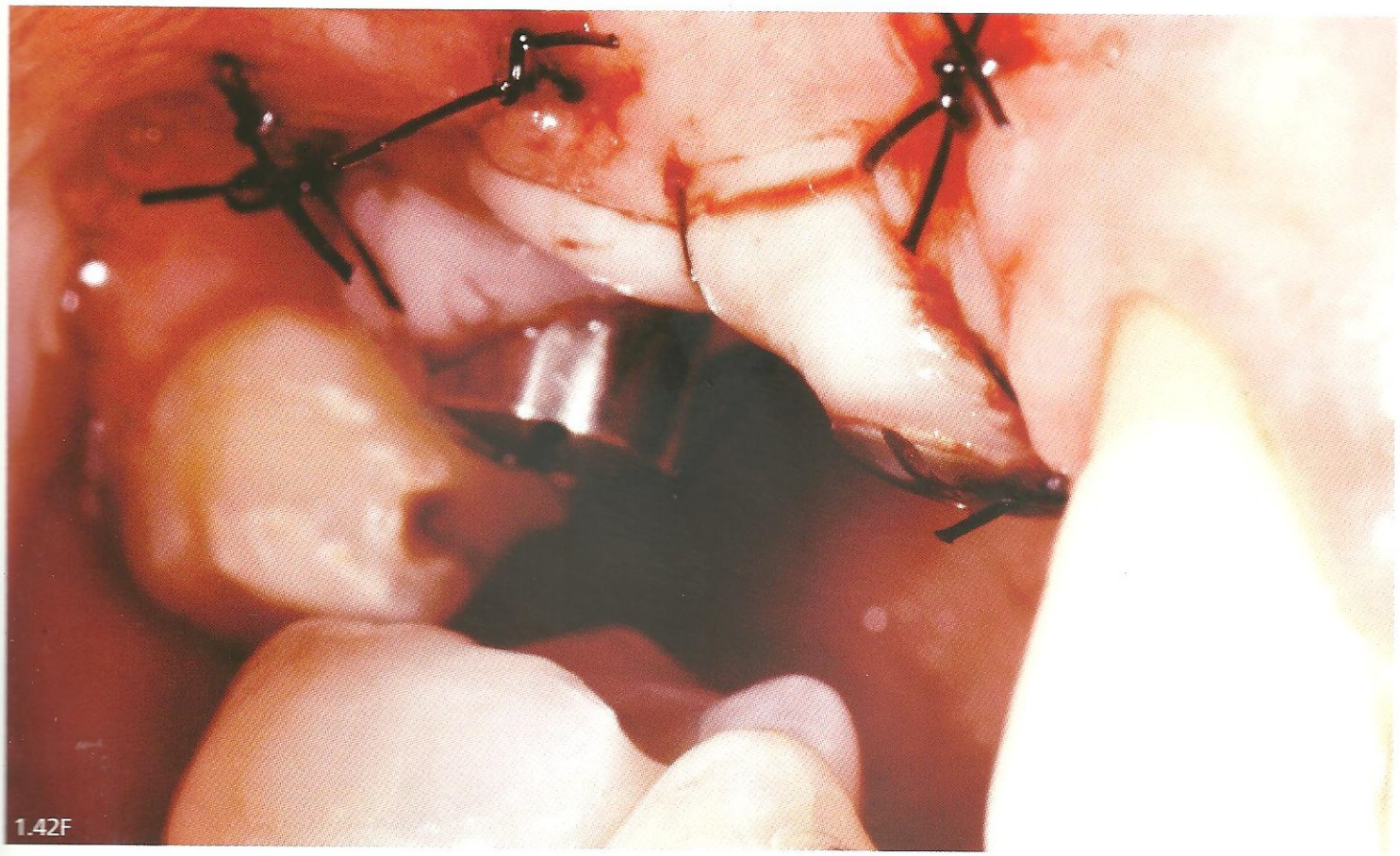

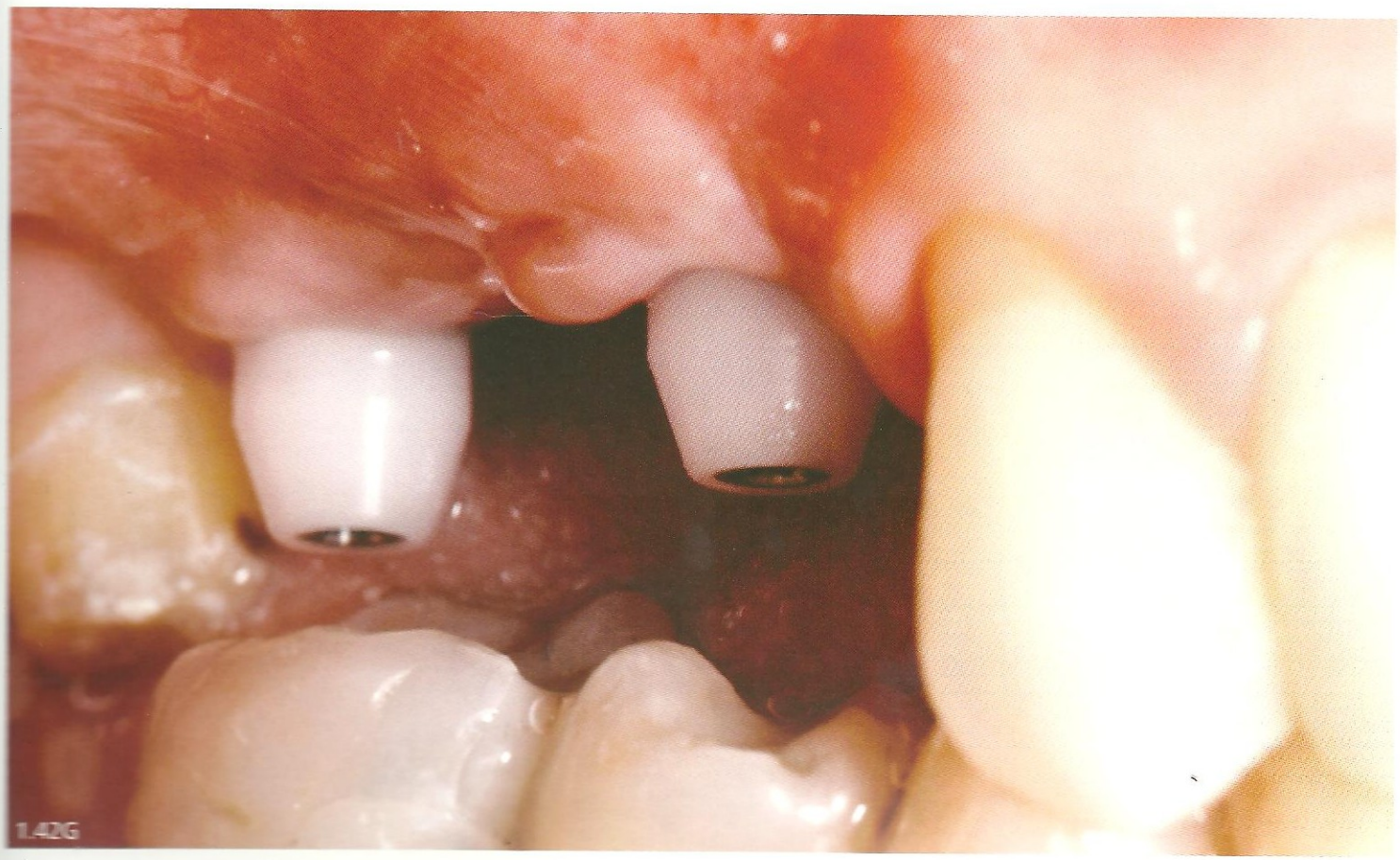

Fig. 1.42F – Sutura realizada mantendo o retalho por vestibular.
Fig. 1.42G – Aparência da mucosa após 30 dias, já com os intermediários instalados e suas respectivas tampas de proteção.

Incisão Linear

É uma técnica simples utilizada principalmente quando a gengiva ceratinizada está localizada sobre o parafuso de cobertura. A técnica é realizada na seguinte sequência:

- Incisar com lâmina Barder Parker número 15 ou 15C a região supracristal ou ligeiramente deslocada para lingual ou palatal, evitando, se possível, entrar na área do sulco gengival do dente adjacente.
- Deslocar metade da gengiva ceratinizada para vestibular e a outra para lingual, expondo a tampa do implante.
- Remover a tampa do implante e substituir por um cicatrizador com altura compatível, ou confeccionar uma prótese provisória.
- Suturar quando necessário.

As figuras 1.50 a 1.61 (dentes 12 e 22), mostram duas técnicas de reabertura para ter acesso à plataforma do implante em um mesmo paciente, na região anterior. A incisão na região do dente 12 é linear, enquanto a do 22 é feita com deslocamento de um pequeno retalho para vestibular. Observe no final dos procedimentos como a incisão linear tem uma resposta imediata mais favorável.

As figuras 1.43 a 1.49 mostram a sequência de maneira resumida de duas incisões lineares na região dos incisivos laterais superiores para ter acesso à plataforma do implante.

1.43

1.44

Figs. 1.43 e 1.44 – Vistas frontal e oclusal das áreas a serem reabertas.

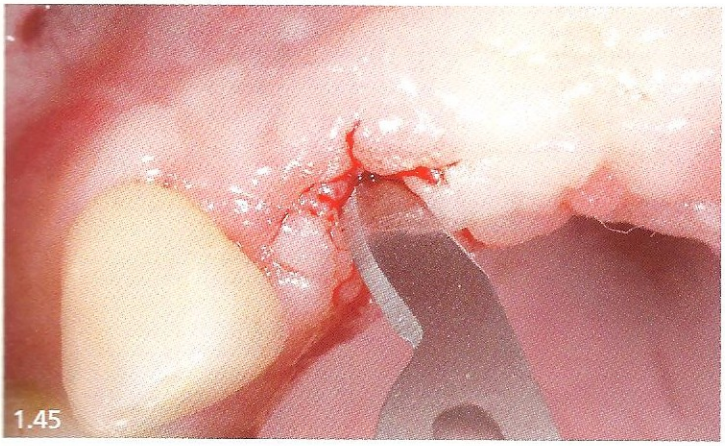

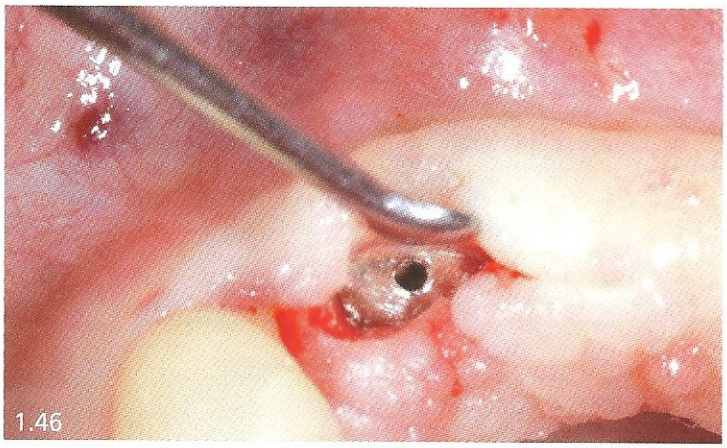

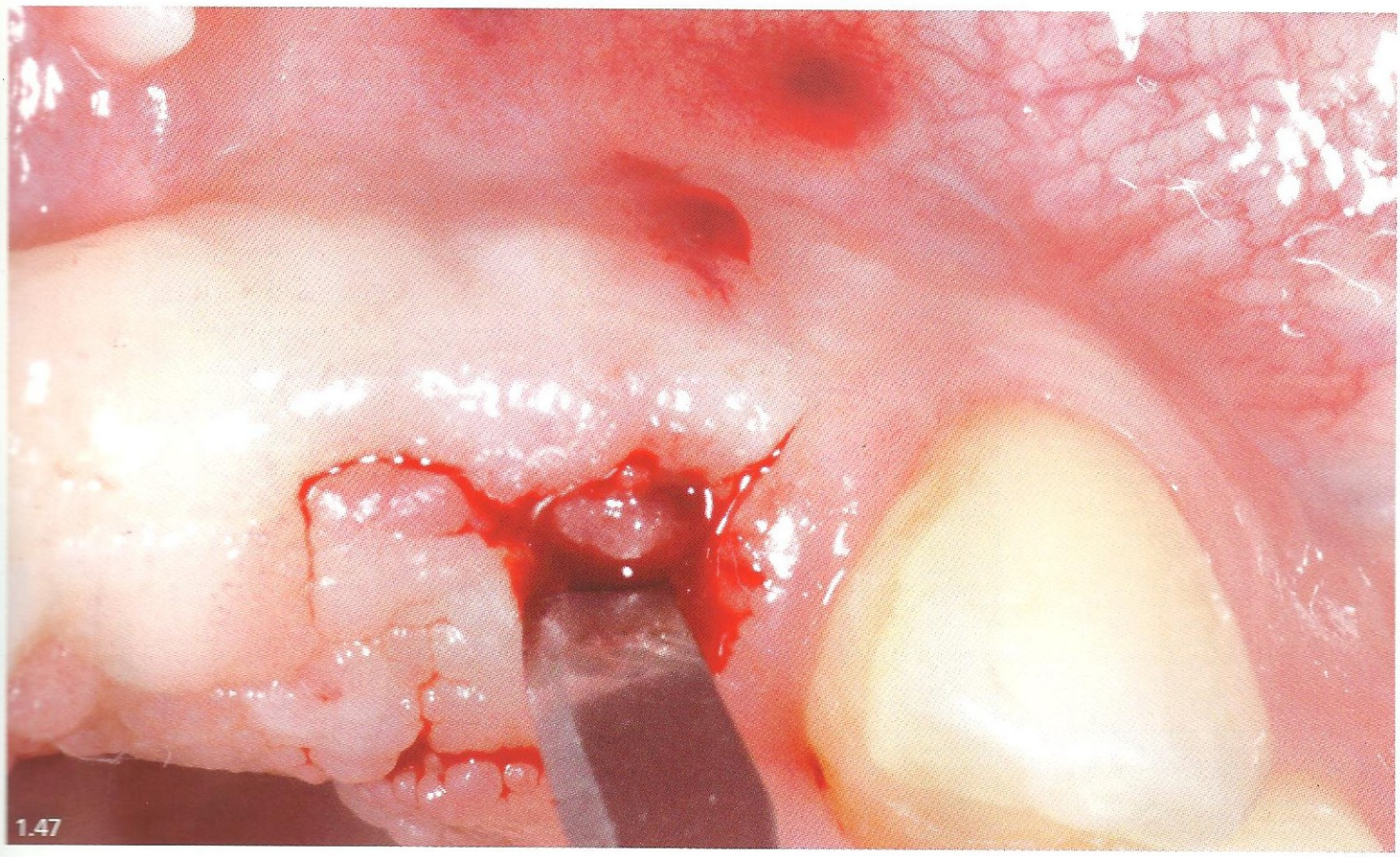

Fig. 1.45 – Com lâmina de bisturi número 15, a incisão linear sendo realizada na região do dente 11.
Fig. 1.46 – Descolador de Molt nº 4 afastando o tecido incisado para ter acesso à tampa do implante.
Fig. 1.47 – Segunda incisão sendo realizada, agora na região do dente 22.

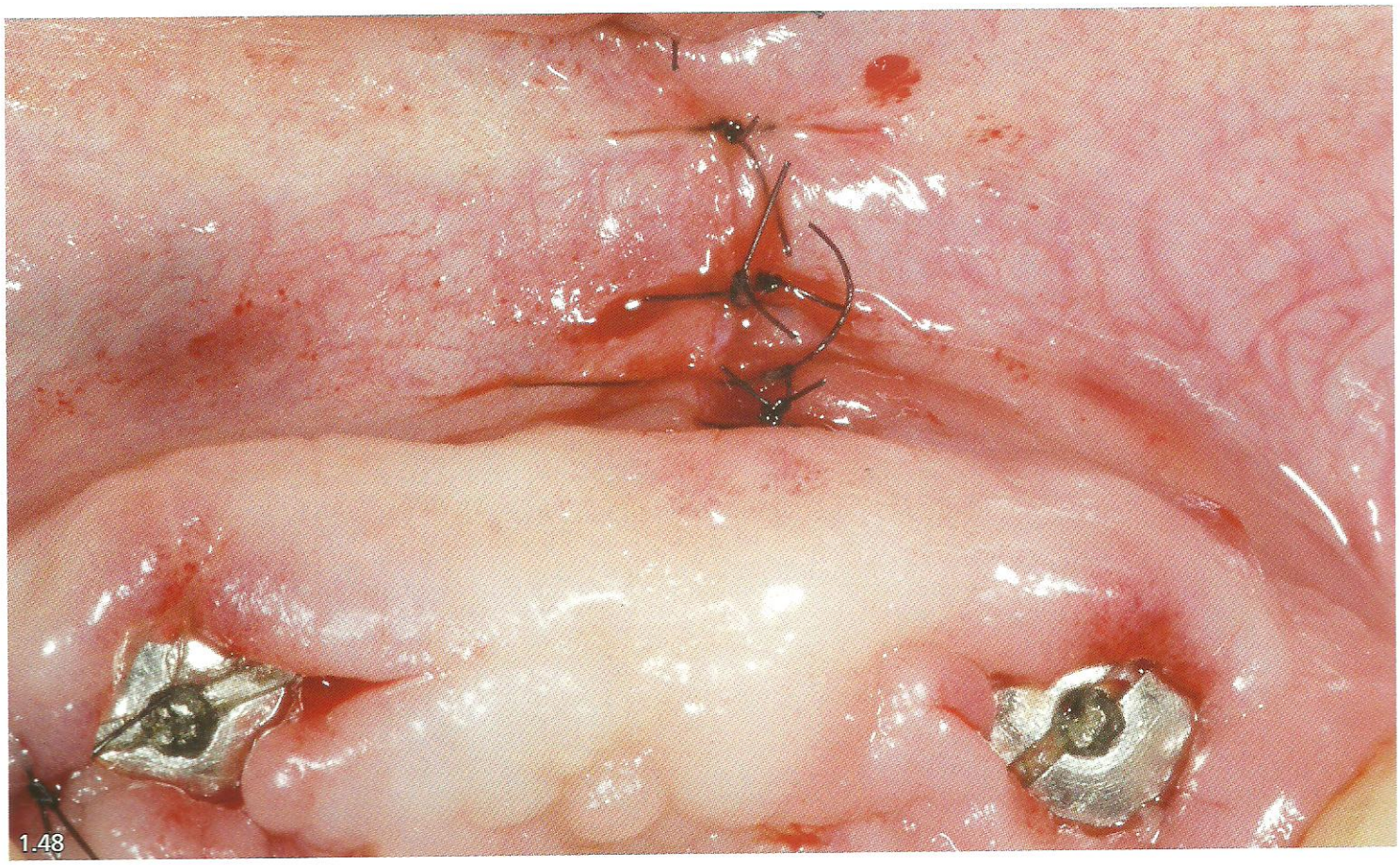

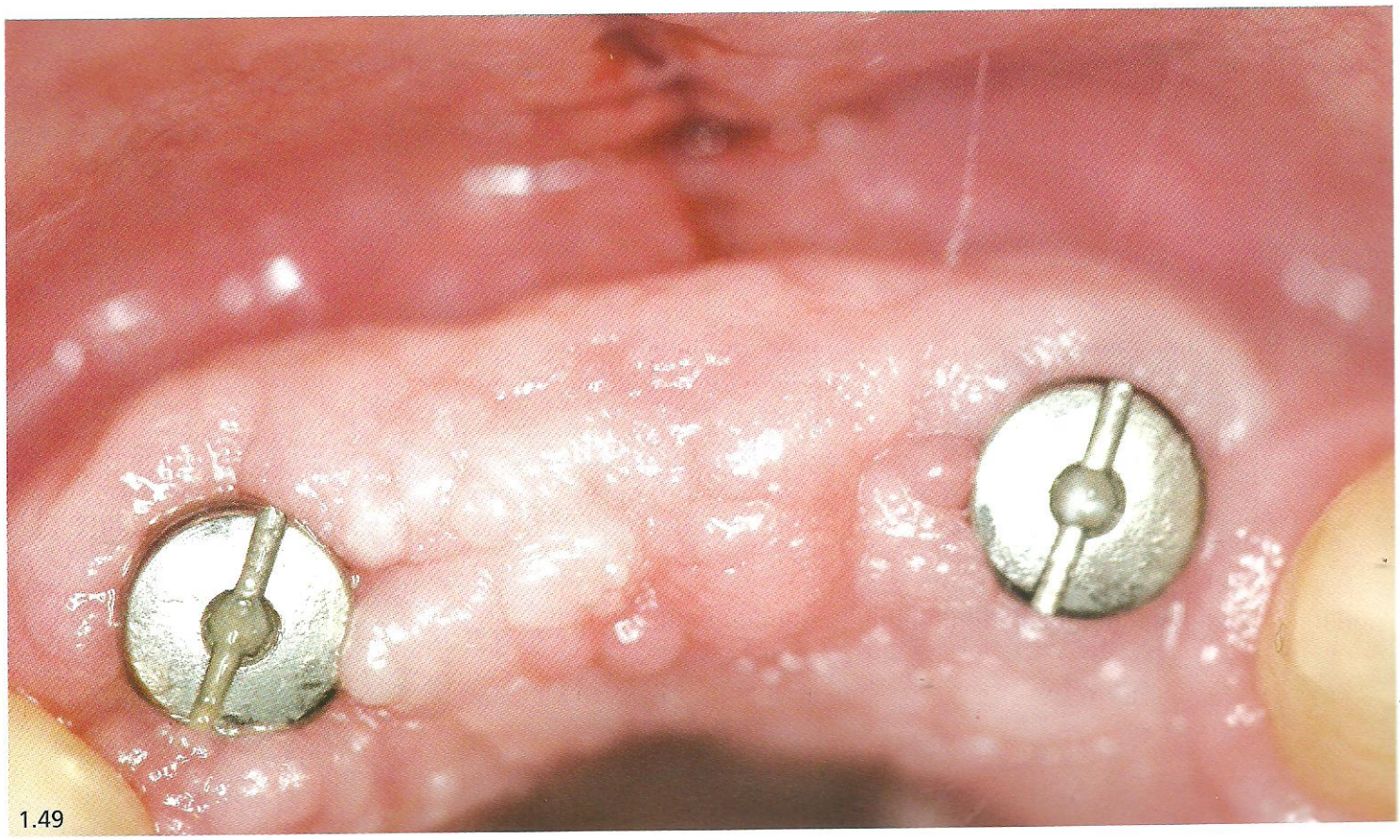

Fig. 1.48 – Vista oclusal dos cicatrizadores rosqueados nos respectivos implantes. Observe a presença de somente uma sutura na mesial do cicatrizador na região do dente 12.

Fig. 1.49 – Vista oclusal das áreas cicatrizadas.

Reabertura com Incisão Linear e Incisão com Deslocamento Vestibular do Retalho

As figuras 1.50 a 1.61 mostram em um mesmo paciente, na região anterior (dentes 12 e 22), duas técnicas de reabertura para ter acesso à plataforma do implante. A incisão da região do dente 12 é linear, enquanto a incisão no 22 é com deslocamento de um pequeno retalho para vestibular. Observe no final dos procedimentos como a incisão linear tem uma resposta imediata mais favorável.

1.50A

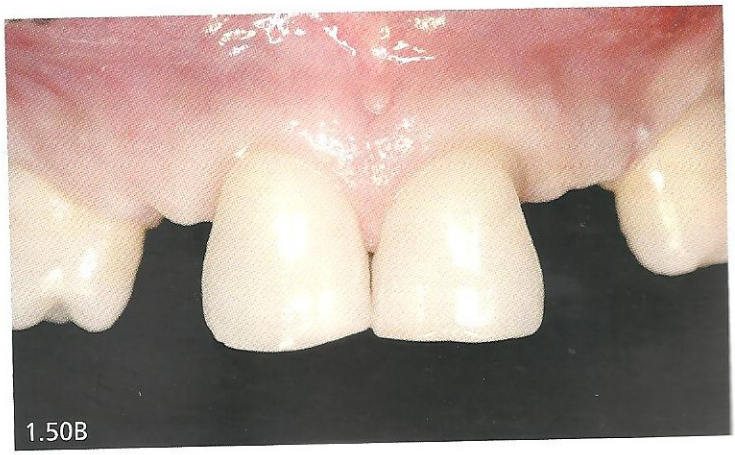
1.50B

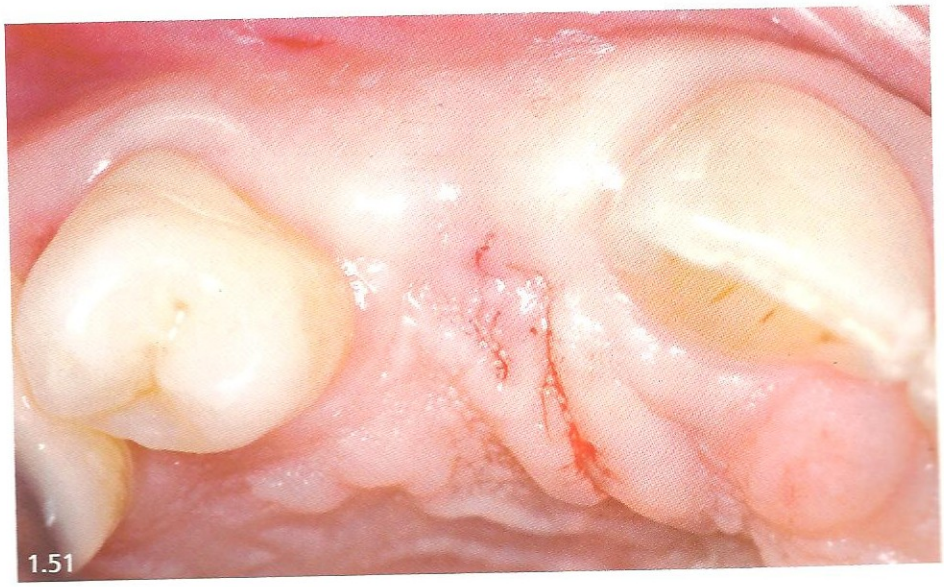
1.51

1.52A

1.52B

Figs. 1.50A-B – Vista frontal das áreas a serem incisadas nos dentes 12 e 22.

Fig. 1.51 – Vista incisal após a localização do orifício da tampa do implante no dente 12.

Fig. 1.52A – Vista incisal da pequena incisão linear feita com lâmina de bisturi número 15. Observe que a incisão ficou aquém da área do sulco gengival.

Fig. 1.52B – Parte da tampa do implante exposta.

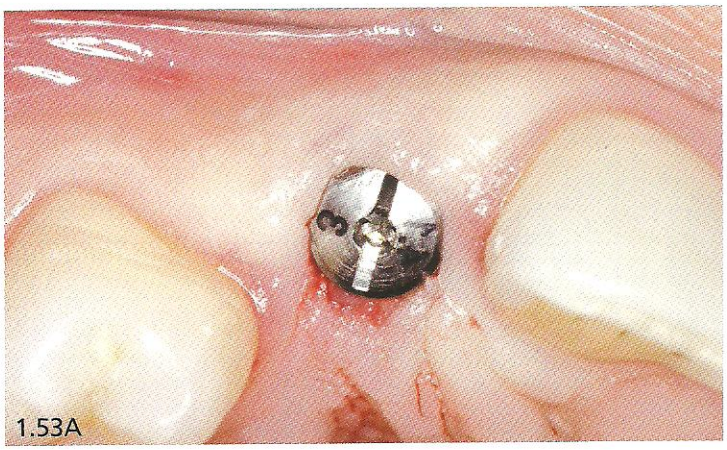
1.53A

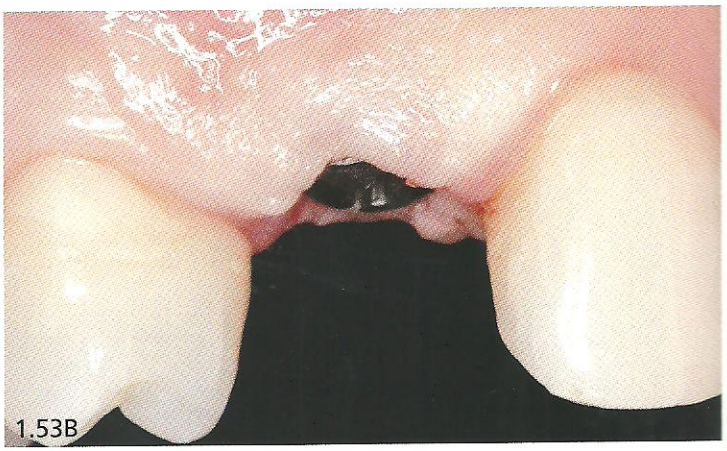
1.53B

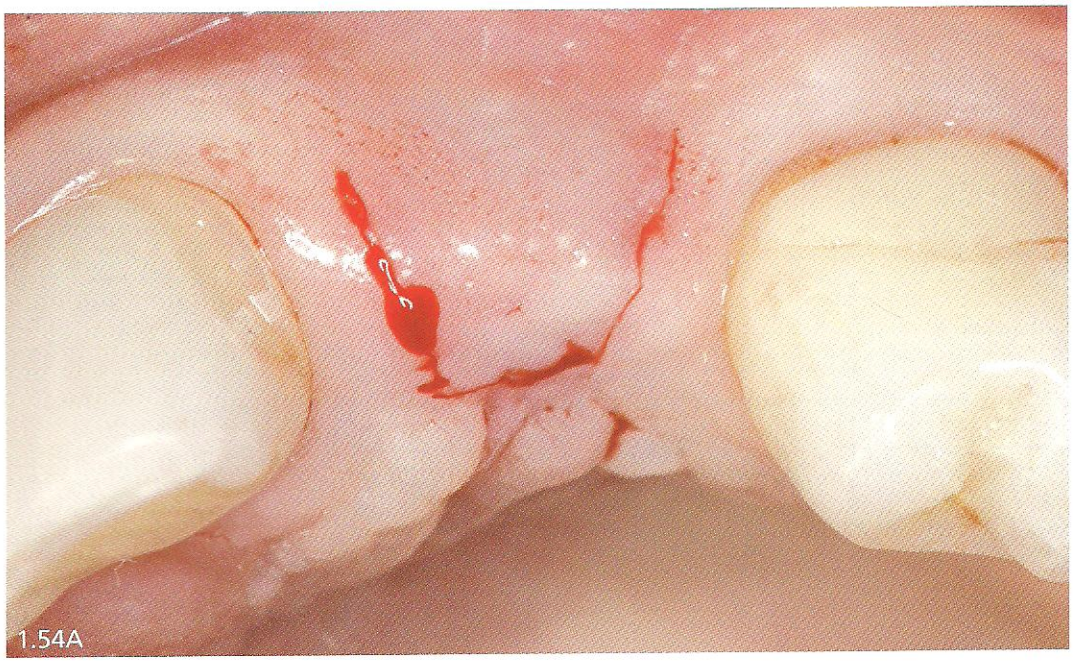
1.54A

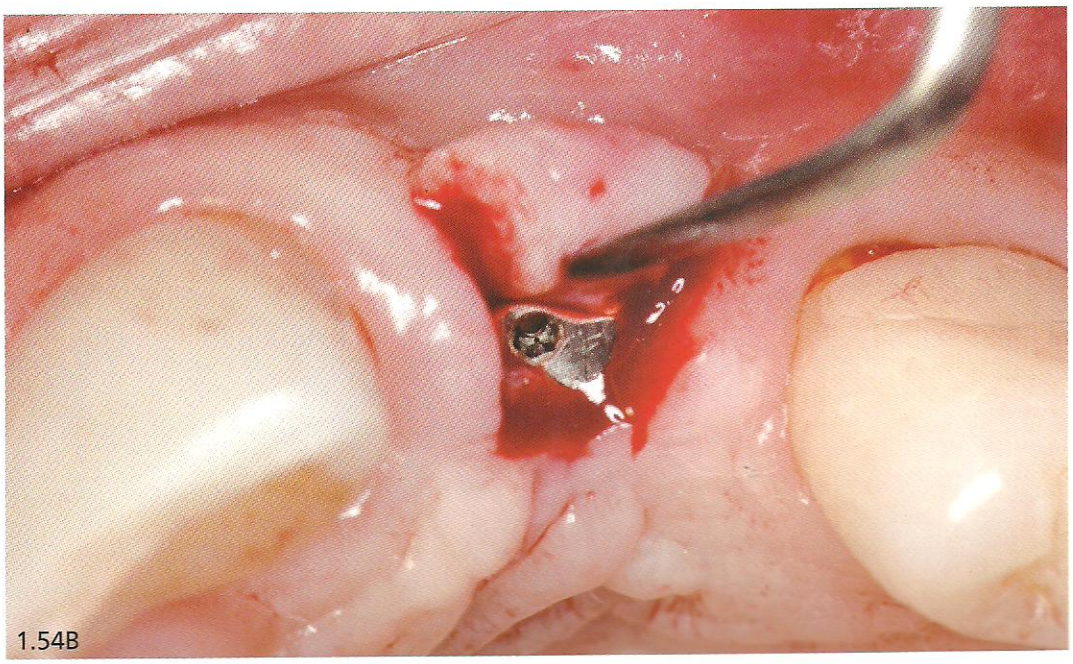
1.54B

Figs. 1.53A-B – Vistas incisal e frontal com o cicatrizador em posição. Observe a qualidade do tecido ao redor do cicatrizador.
Fig. 1.54A – Vista incisal de uma incisão com deslocamento de retalho para vestibular no 21.

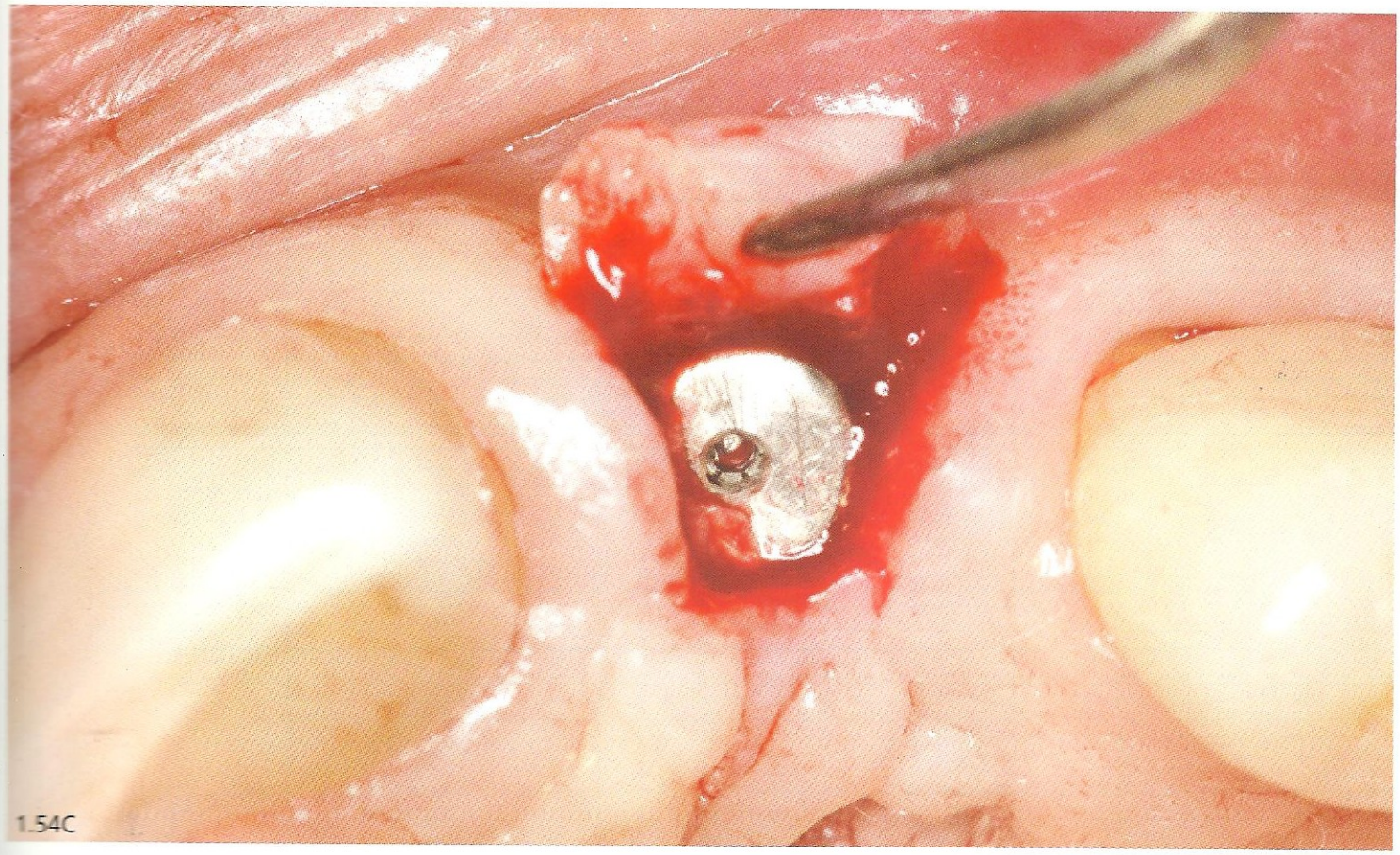

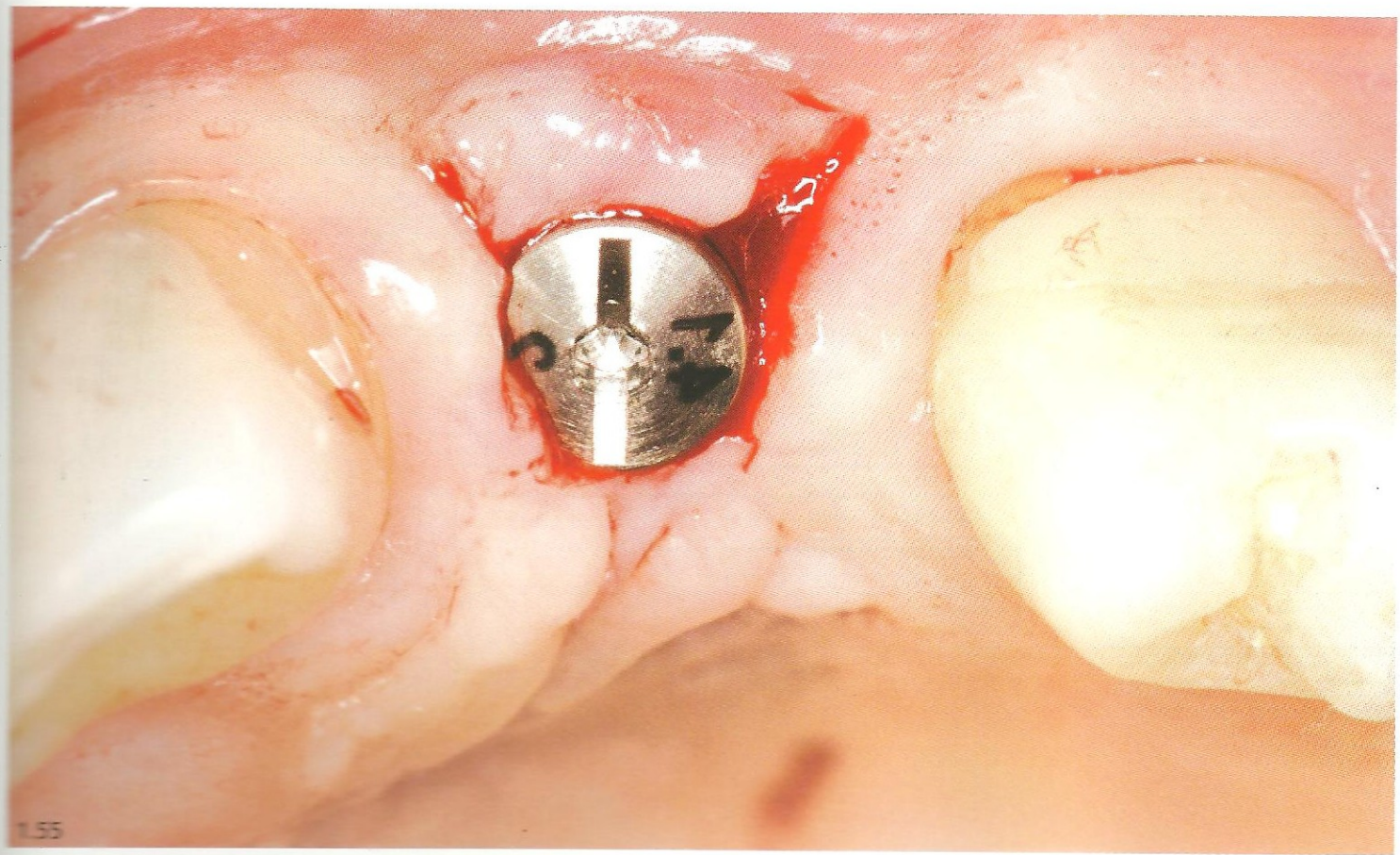

Figs. 1.54B-C – Retalho sendo deslocado para vestibular. Observe o acesso à tampa do implante.
Fig. 1.55 – Após a remoção da tampa do implante, observar o cicatrizador rosqueado em posição.

Cirurgia Semilunar

As figuras 1.56 a 1.61C mostram a sequência de duas cirurgias do tipo semilunar por palatal na região dos incisivos laterais direito e esquerdo superiores, para ter acesso à tampa do implante. Procedimento cirúrgico realizado pela doutoranda em Implantodontia Pâmela Ribas, CEPID-UFSC.

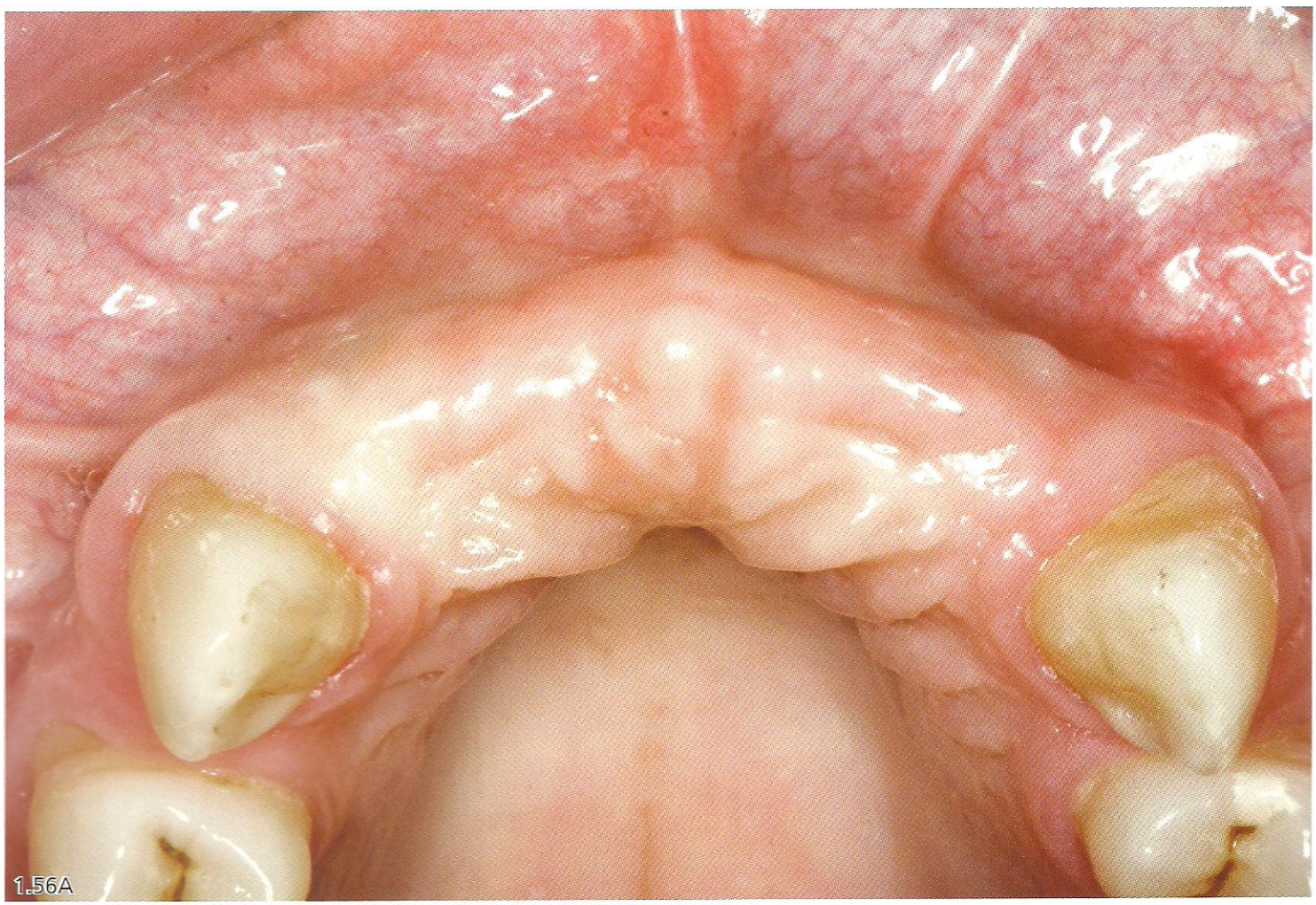

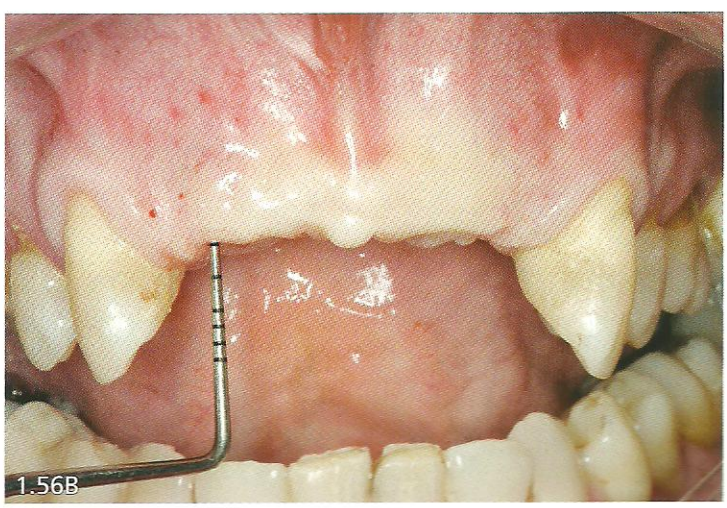

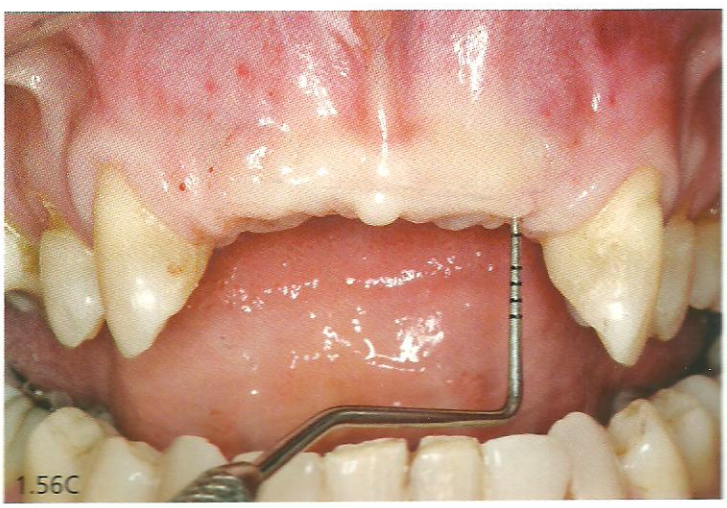

Fig. 1.56A – Vista incisal das áreas a serem operadas.
Figs. 1.56B-C – Localização do orifício da tampa do implante utilizando sonda milimetrada.

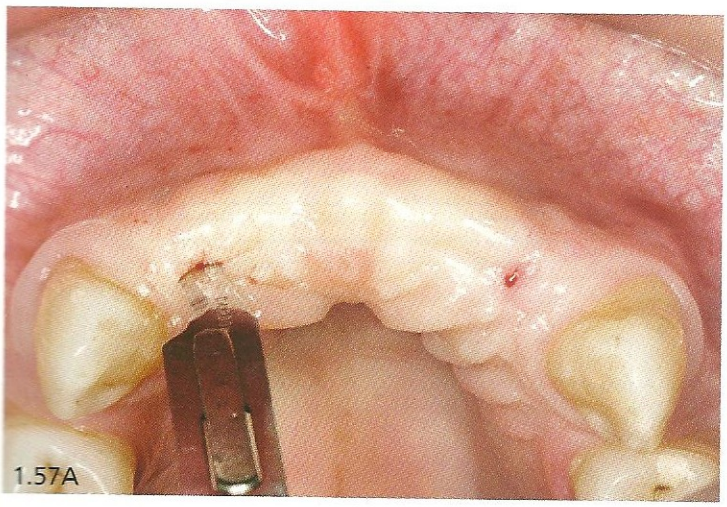
1.57A

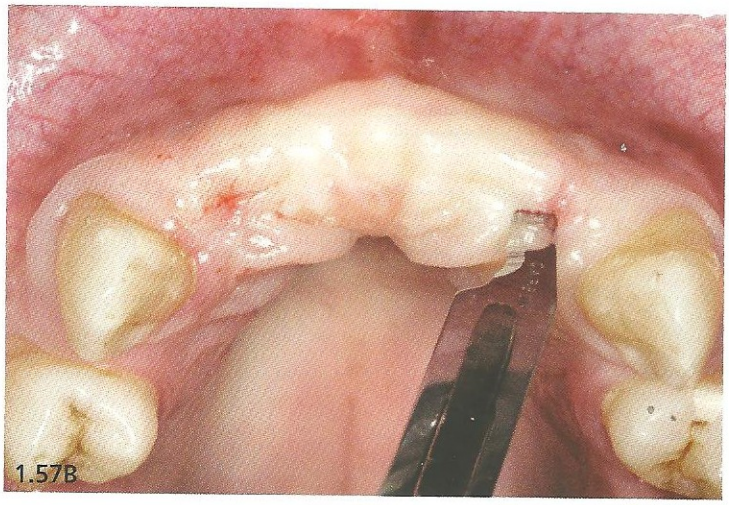
1.57B

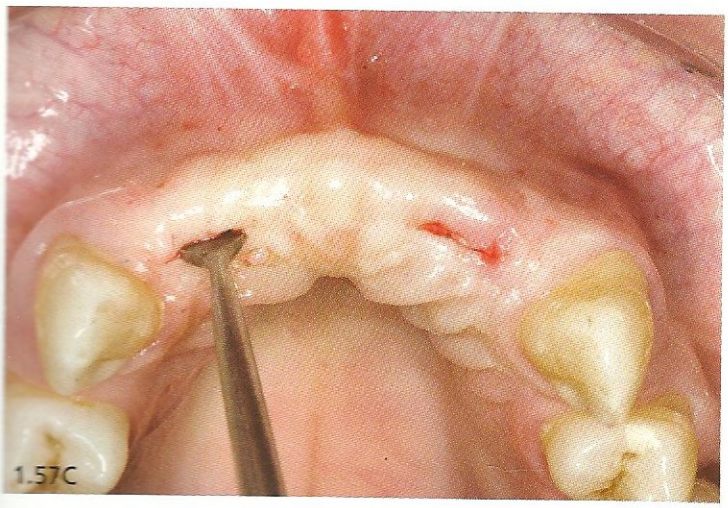
1.57C

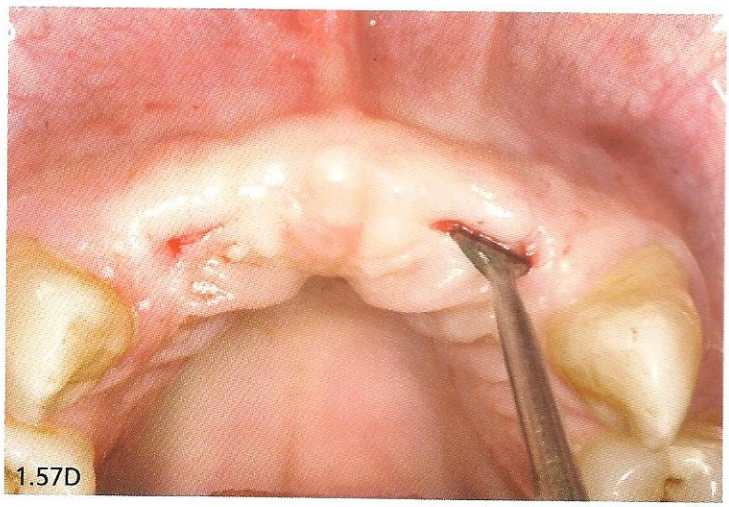
1.57D

Figs. 1.57A-B – Com lâmina de bisturi número 15, fazendo incisão linear praticamente no centro da tampa do implante na região dos dentes 12 e 22.

Figs. 1.57C-D – Afastamento dos tecidos através da incisão linear com o uso do descolador de Molt nº 04.

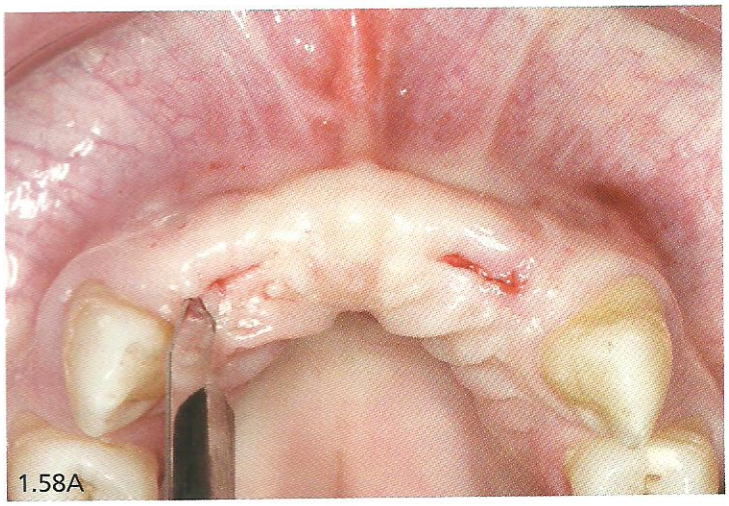
1.58A

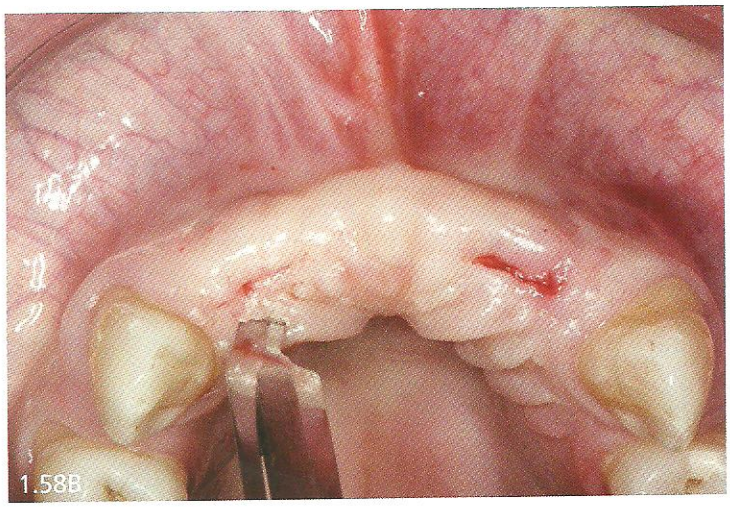
1.58B

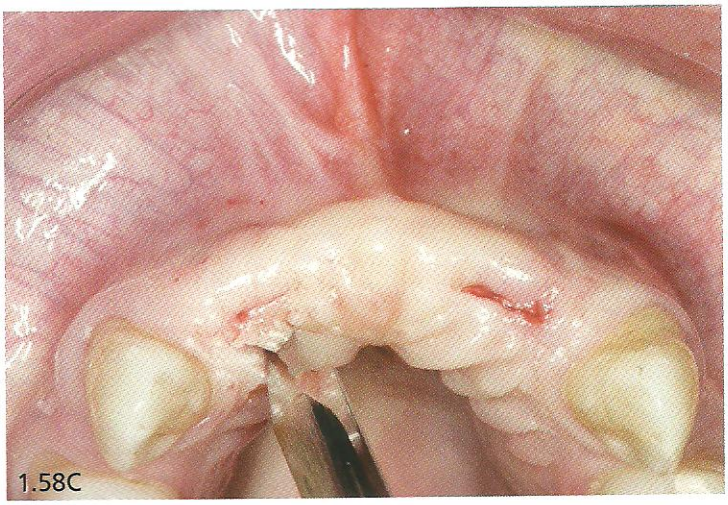
1.58C

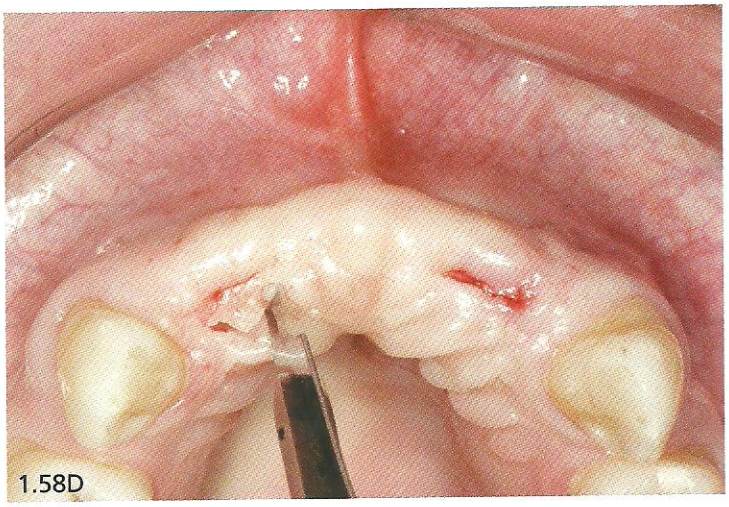
1.58D

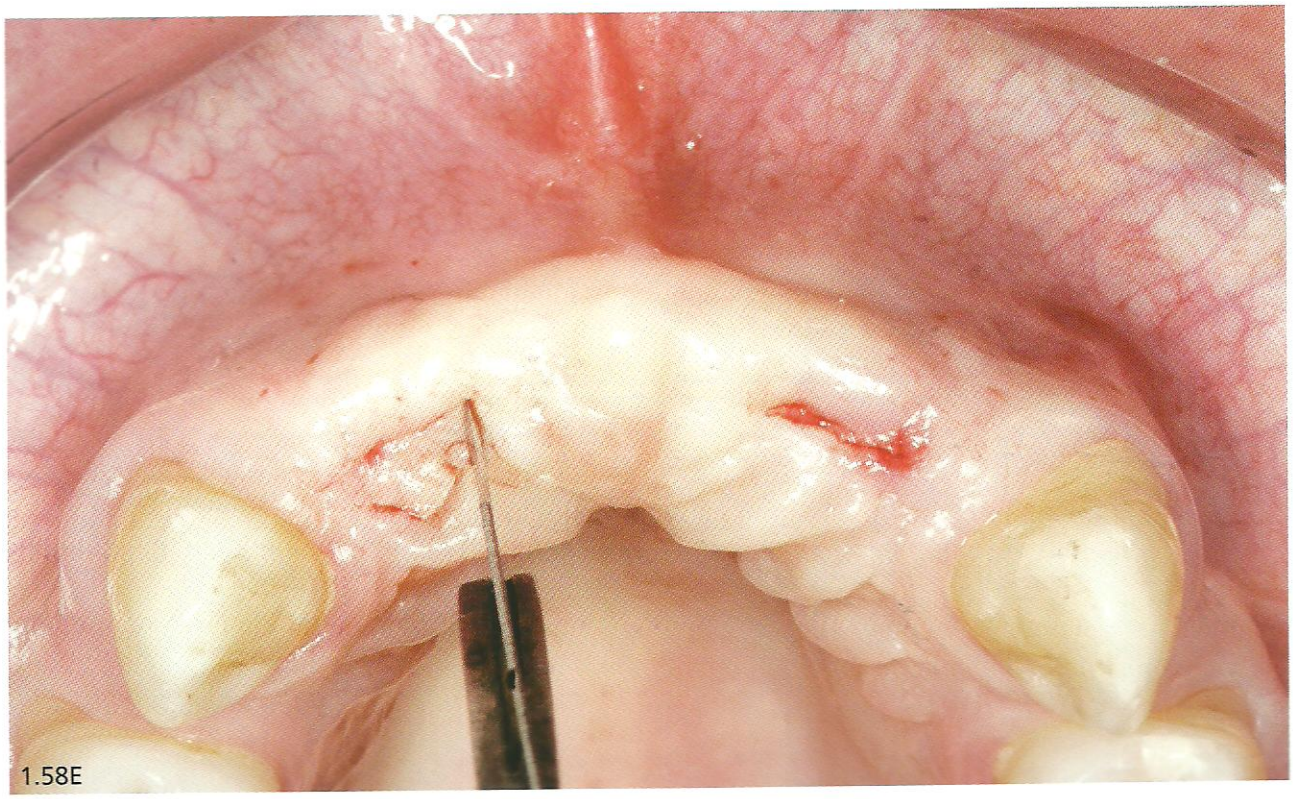
1.58E

Figs. 1.58A-E – Sequência mostrando a incisão semilunar na área do 12. Com a lâmina de bisturi número 15 é realizada a incisão contornando a tampa do implante por palatal.

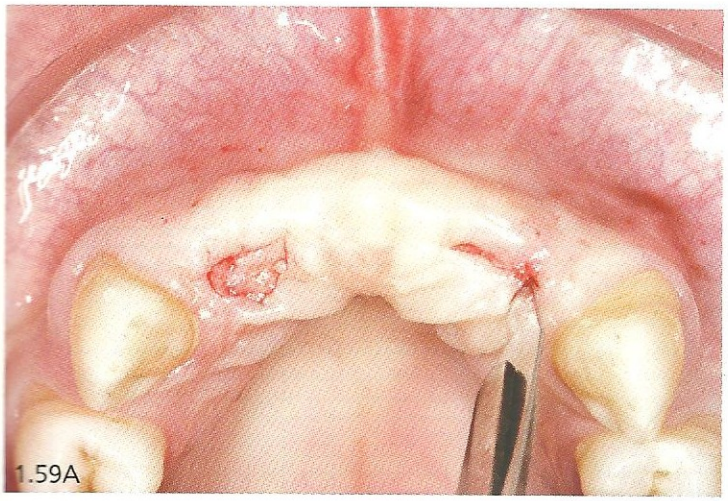
1.59A

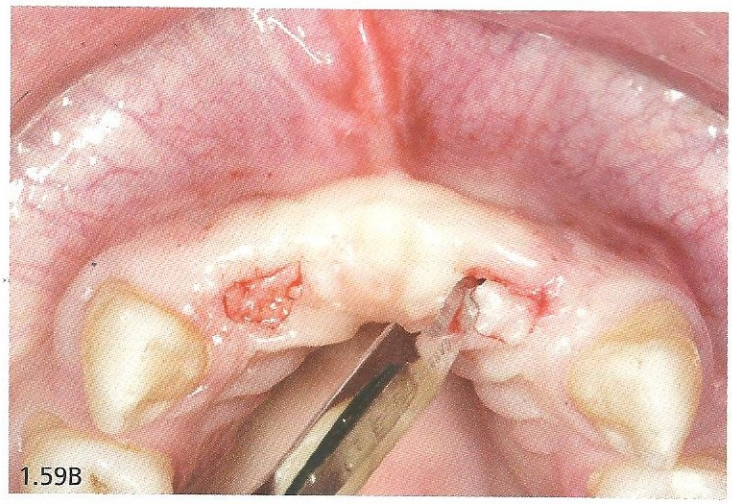
1.59B

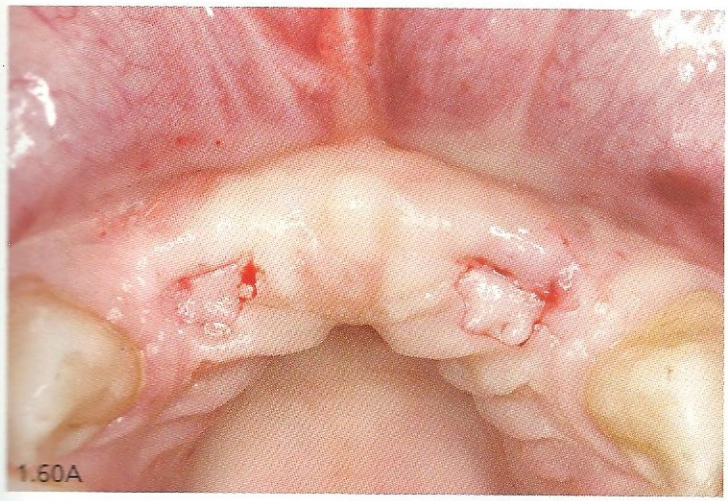
1.60A

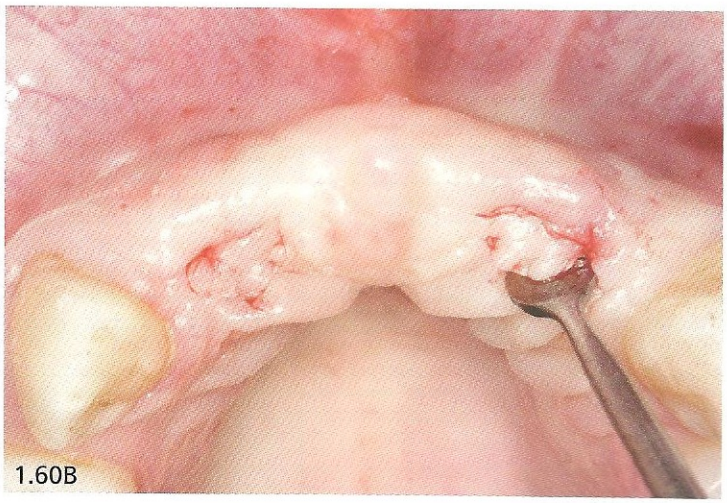
1.60B

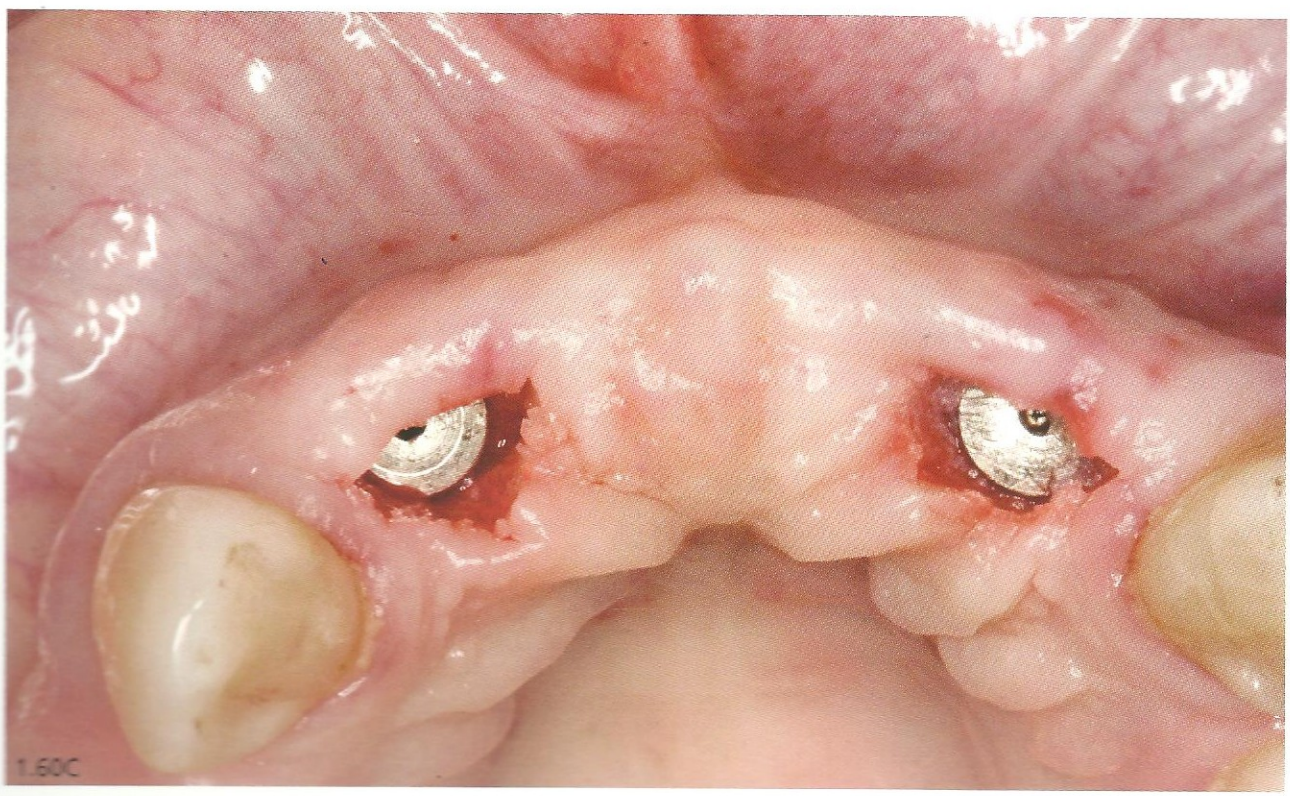
1.60C

Figs. 1.59A-B – O mesmo procedimento cirúrgico na região do dente 22.

Fig. 1.60A – As incisões já realizadas.

Fig. 1.60B – Tecido sendo descolado e removido com uso de um descolador de Molt nº 04.

Fig. 1.60C – Tampas dos implantes parcialmente visíveis.

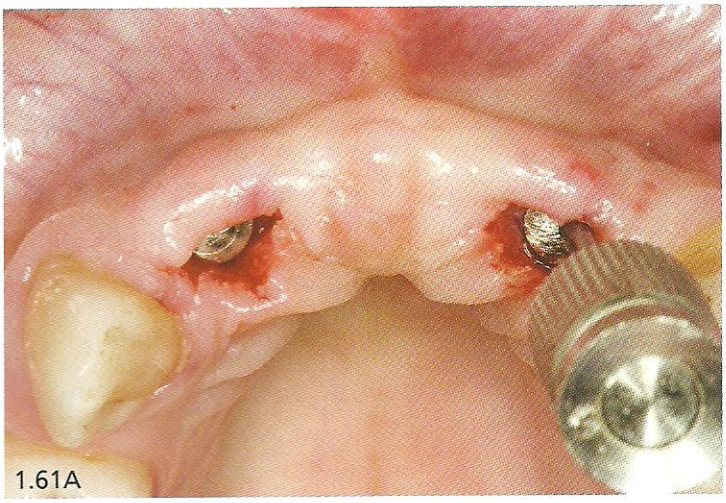
1.61A

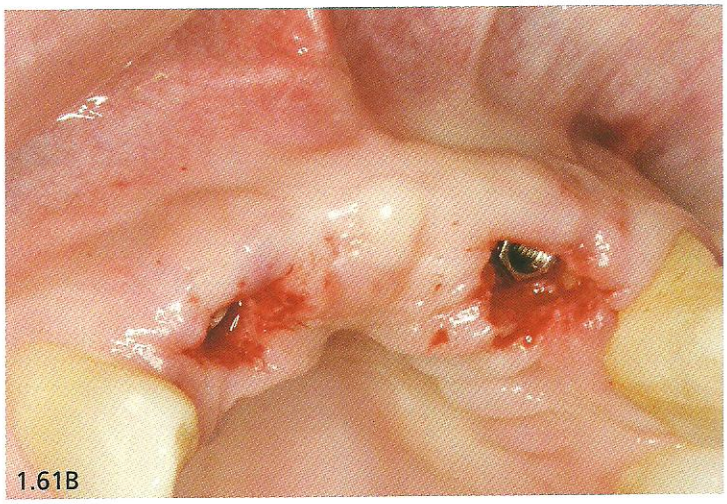
1.61B

1.61C

Fig. 1.61A – Tampa do implante sendo removida com auxílio da chave.

Fig. 1.61B – Plataforma dos implantes totalmente exposta após a remoção das tampas. Observe a que o truama cirúrgico praticamente não existe nessa técnica.

Fig. 1.61C – Cicatrizadores em posição.

Incisão Semilunar por Palatal

É uma técnica simples e que tem sido utilizada com muita frequência, porque assim como a anterior ela é extremamente conservadora e preserva o tecido gengival por vestibular, mantendo-o íntegro. É realizada da seguinte maneira:

- Localizar o orifício central da tampa do implante com um instrumento perfurante, como um explorador, ou ponta da agulha de anestesia.
- Incisar com lâmina Barder Parker número 15 a região supracristal ou ligeiramente deslocada para lingual ou palatal, evitando, se possível, entrar na área do sulco gengival do dente adjacente.
- Afastar com descolador Molt nº 04 para vestibular e palatal os tecidos correspondentes.
- Afrouxar a tampa do implante, quando possível, deixando o tecido gengival levemente isquêmico.
- Incisar com a mesma lâmina, circundando a tampa do implante somente por palatal.
- Remover o tecido.
- Deslocar a metade da gengiva ceratinizada para vestibular, expondo totalmente a tampa do implante.
- Terminar a remoção da tampa do implante e substituir por um cicatrizador ou confeccionar uma prótese provisória.
- Suturar quando necessário.

Obs.: *O critério para o envolvimento ou não das papilas adjacentes ao retalho é o tamanho do espaço edêntulo. Nos casos de espaços muito reduzidos, geralmente se englobam as papilas para não comprometer a nutrição do retalho.*

Técnica do Pedículo Proximal

Esta técnica, além de aumentar a faixa de gengiva ceratinizada por vestibular, oferece a possibilidade de formação de papila por primeira intenção. A técnica é realizada na seguinte sequência.

- Realizar uma incisão horizontal por palatal, adjacente ao bordo da tampa do implante ou até mesmo além deste limite, com lâmina de bisturi número 15.
- Realizar duas incisões relaxantes verticais em direção vestibular, envolvendo ou não as papilas dos dentes adjacentes.
- Descolar o retalho deslocando-o para vestibular, expondo a tampa do implante.
- Substituir a tampa do implante pelo cicatrizador. Por vestibular são realizadas incisões semilunares para mesial e distal, criando os pedículos.
- Rotar os pedículos em 90° e preencher os espaços interproximais.
- Suturar os pedículos por vestibular no periósteo e na mucosa ceratinizada adjacente.

Obs.: *(I) Se o pedículo for muito largo (no sentido mésio-distal) poderá sofrer estrangulamento ao ser posicionado entre os cicatrizadores ou entre o cicatrizador e o dente adjacente, comprometendo assim o suprimento sanguíneo e a formação de papila. (II) Se o pedículo for muito fino não terá formação de papila devido à provável necrose.*

Incisão em H (Figs. 1.62A-E)

É indicada para dentes unitários e cicatrizes pouco visíveis.

- Fazer uma incisão horizontal sobre o centro do parafuso de cobertura.
- Fazer duas incisões verticais, mesial e distal à incisão horizontal, formando um "H".
- Descolar e afastar as porções vestibular e palatal.
- Remover a tampa do implante e colocar um cicatrizador.
- Suturar.

Associações com Enxertos de Tecido Mole

Retalho em rolo

É um retalho pediculado de tecido conjuntivo obtido da mucosa palatal para corrigir defeitos de espessura do rebordo.

As figuras 1.79 a 1.81 mostram a sequência cirúrgica chamada "Cirurgia em Rolo" em um caso clínico para ter acesso à tampa do implante, na região do primeiro pré-molar superior esquerdo. A técnica é realizada na seguinte sequência:

- Fazer duas incisões verticais, paralelas entre si, do rebordo em direção palatal. Sempre que possível, distante 2 mm do sulco dos dentes adjacentes.
- Fazer uma incisão horizontal superficial sobre a crista do rebordo unindo as duas incisões verticais. Dividir o retalho em direção palatal com espessura mínima de 0,7 mm.
- Fazer duas incisões verticais e uma horizontal até o osso sobre o tecido conjuntivo exposto, e descolar o retalho da porção apical para coronal até a incisão horizontal do item anterior. A tampa do implante será exposta a tampa do implante para, então, começar a descolar o retalho na vestibular.
- Refletir o retalho e embutir a porção conjuntiva sob o retalho vestibular. Suturar na vestibular, e o pedículo epitelial na palatal.

Esse tipo de retalho deve ser evitado na região anterior por razões meramente estéticas. Muitas vezes, as incisões verticais se estendem para vestibular com a finalidade de facilitar o embutimento do pedículo. Essas áreas deixam frequentemente cicatrizes e, como consequência, a estética gengival se torna comprometida.

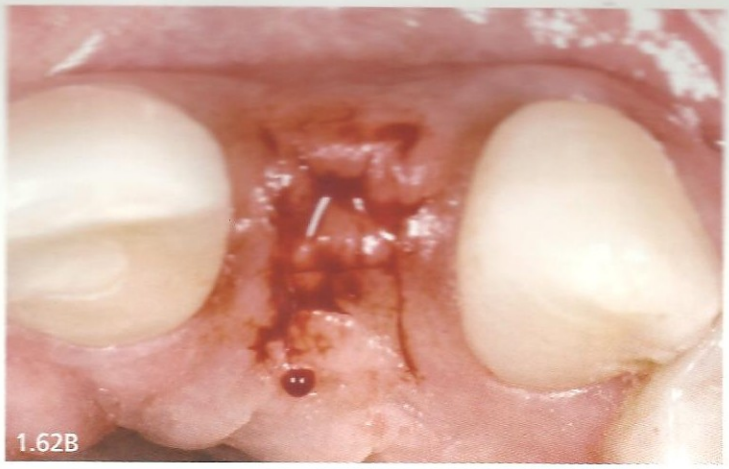

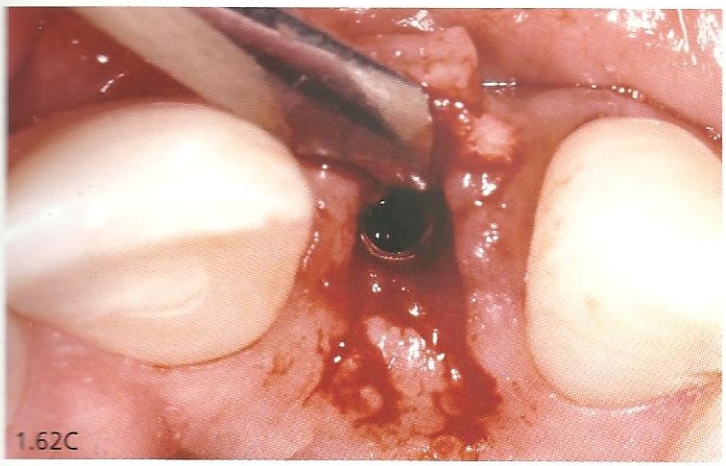

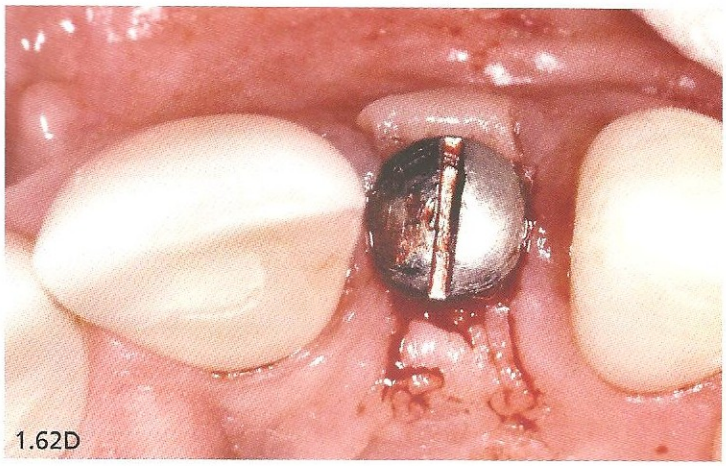

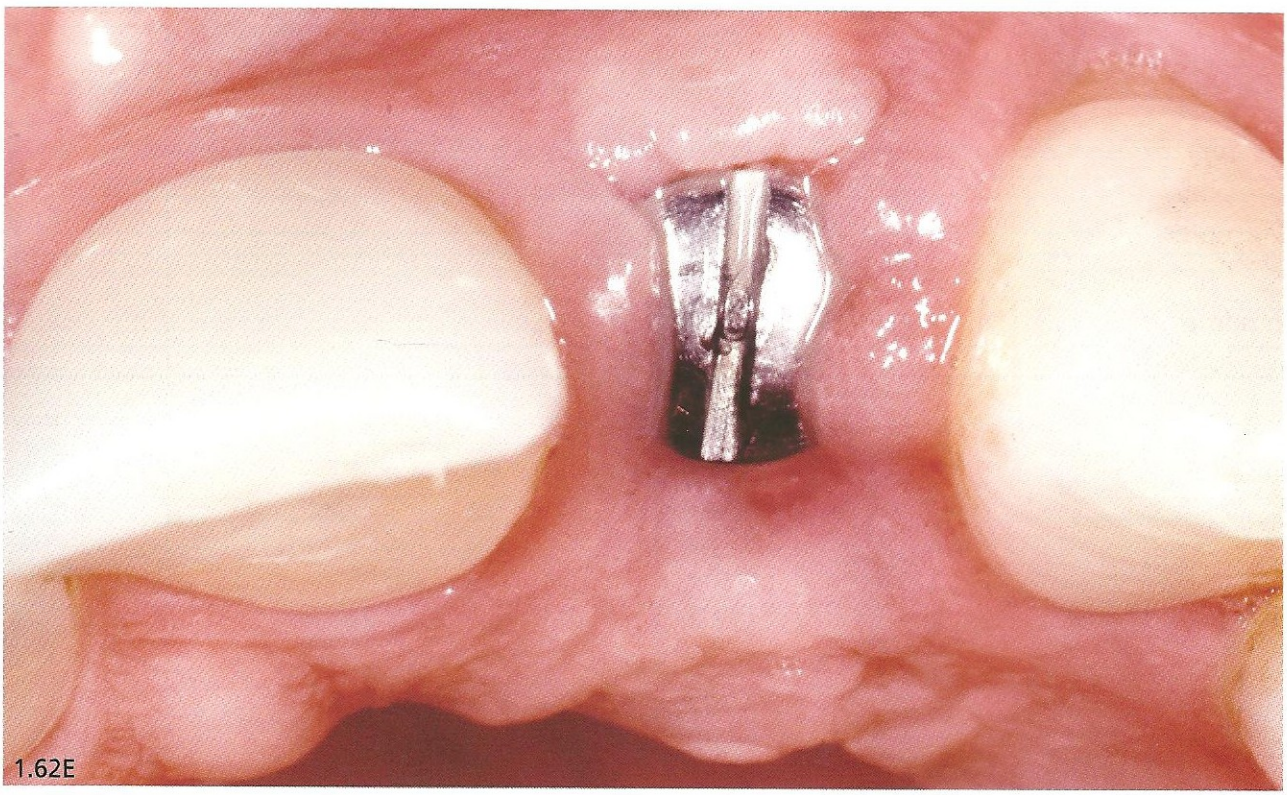

Fig. 1.62A – Vista oclusal da região do dente 22.
Fig. 1.62B – Vista oclusal das incisões verticais mesial e distal preservando as papilas, e incisão horizontal unindo as duas incisões verticais.
Fig. 1.62C – Descolamento do retalho por vestibular mostrando a plataforma do implante após a remoção da tampa.
Fig. 1.62D – Cicatrizador instalado mantendo o retalho por vestibular.
Fig. 1.62E – Vista oclusal após 15 dias.

Figs. 1.63A a 1.71

As figuras 1.63A a 1.71 mostram uma nova sequência da técnica do descolamento do retalho para vestibular, com o objetivo do leitor poder comparar, bem como facilitar a compreensão da técnica "em rolo", apresentada a seguir nas figuras 1.72A a 1.81J. Caso clínico realizado pelo doutorando em Implantodontia Armando Rodrigues Lopes Pereira Neto, CEPID-UFSC.

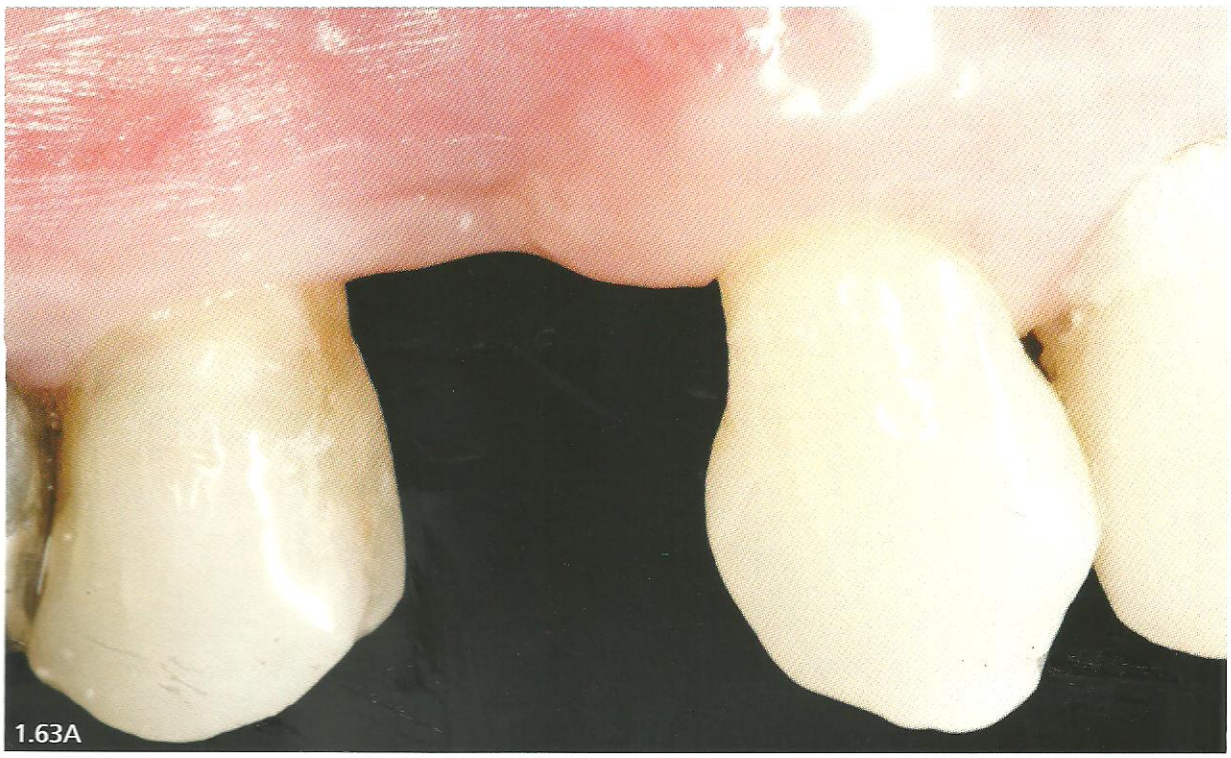

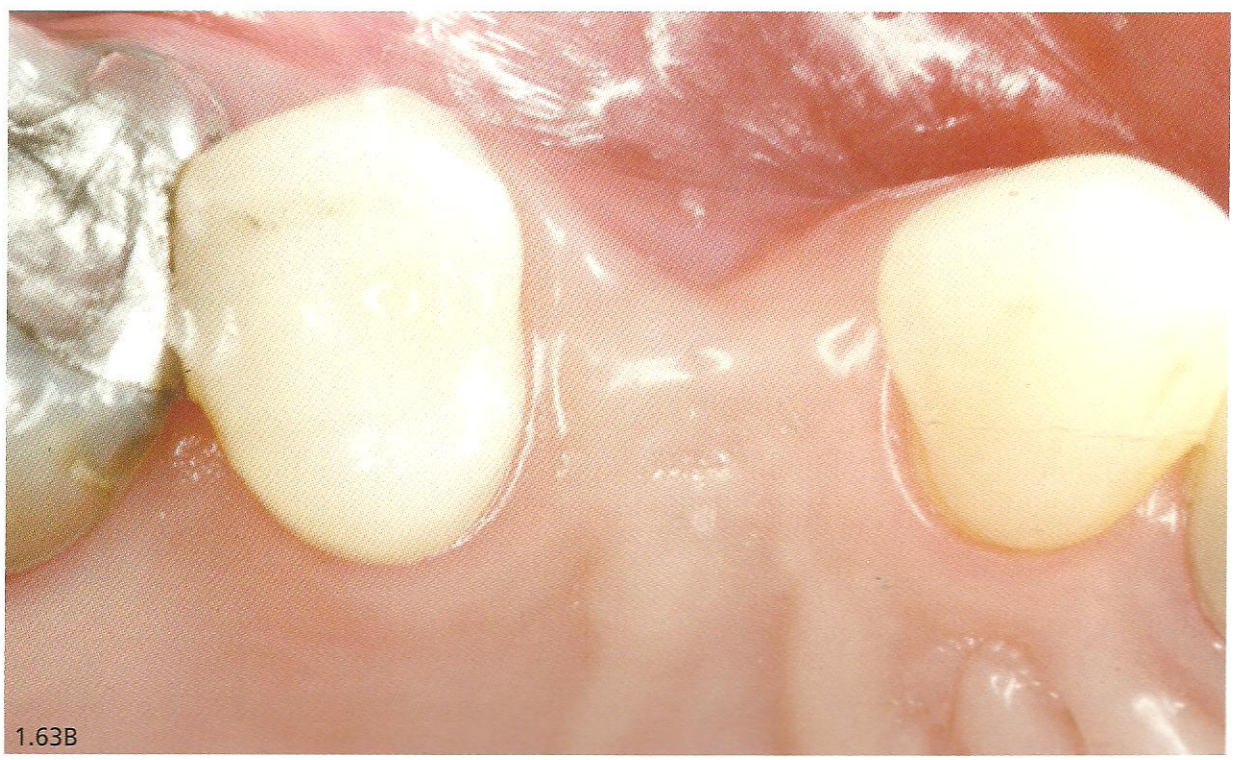

Figs. 1.63A-B – Vistas frontal e oclusal da área a ser reaberta. Observe a perda de volume na região do dente 14.

1.64

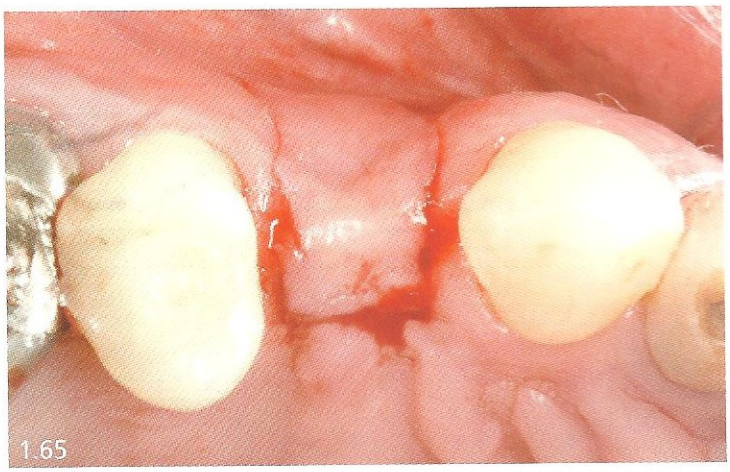
1.65

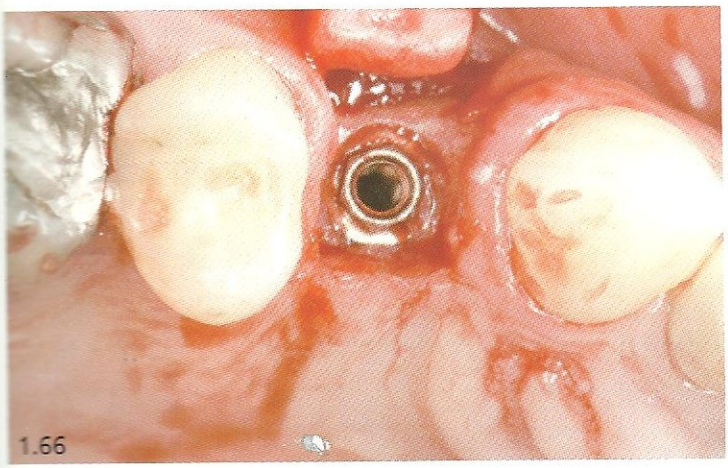
1.66

1.67

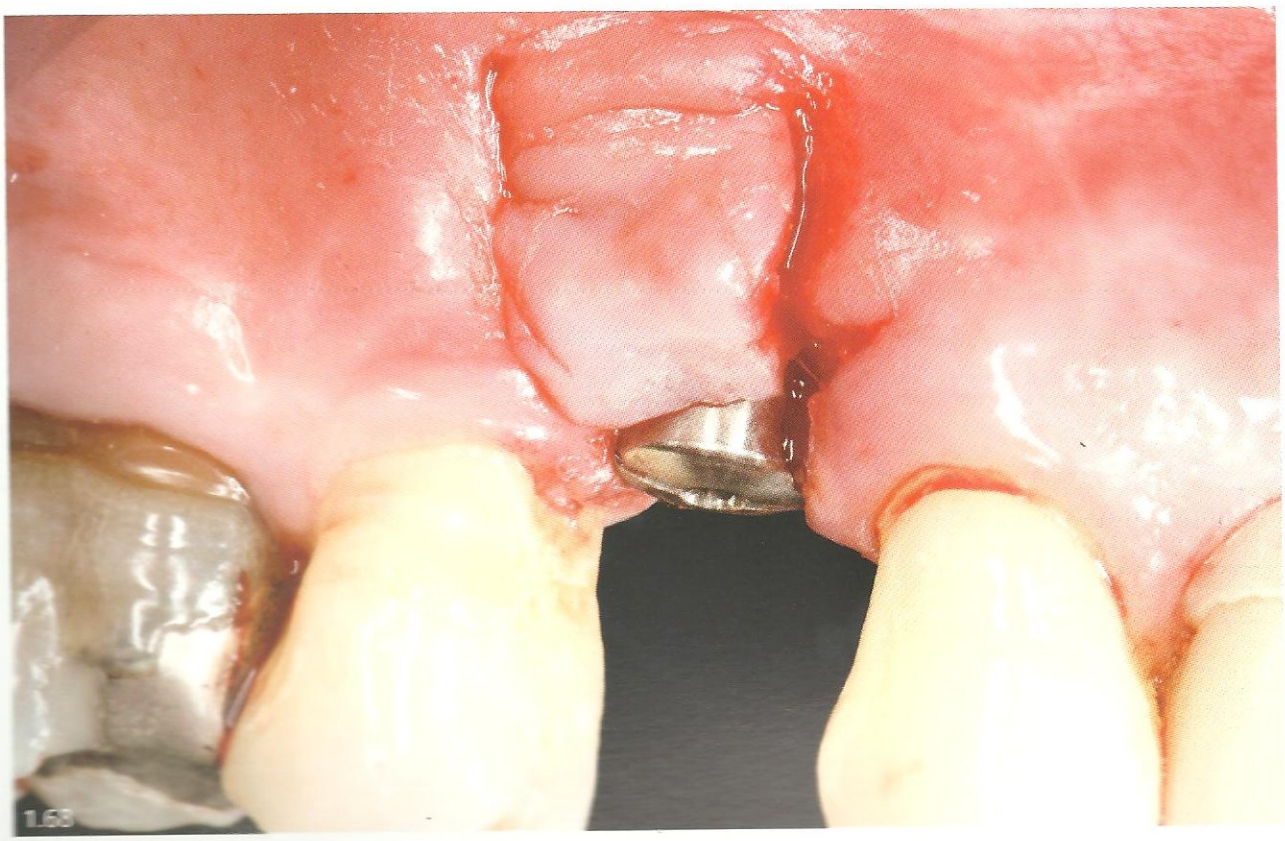
1.68

Figs. 1.64 e 1.65 – Vistas vestibular e oclusal das incisões com retalho total.

Fig. 1.66 – Tampa do implante removida e o retalho da região palatal sob o tecido por vestibular.

Fig. 1.67 – Cicatrizador instalado.

Fig. 1.68 – Vista vestibular do retalho em posição, pronto para ser suturado.

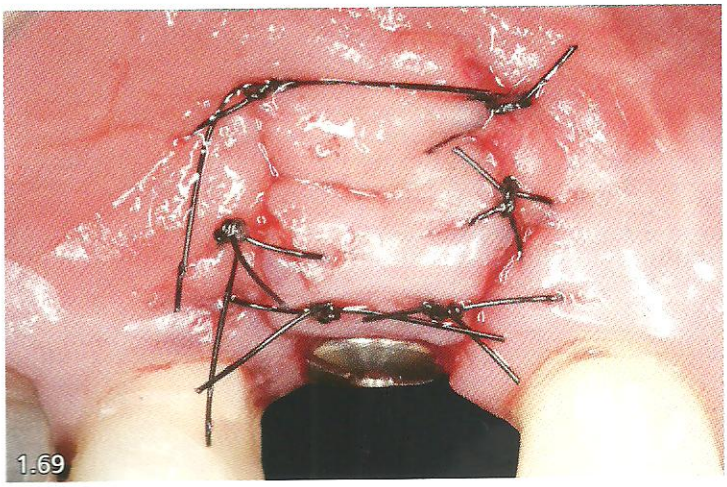

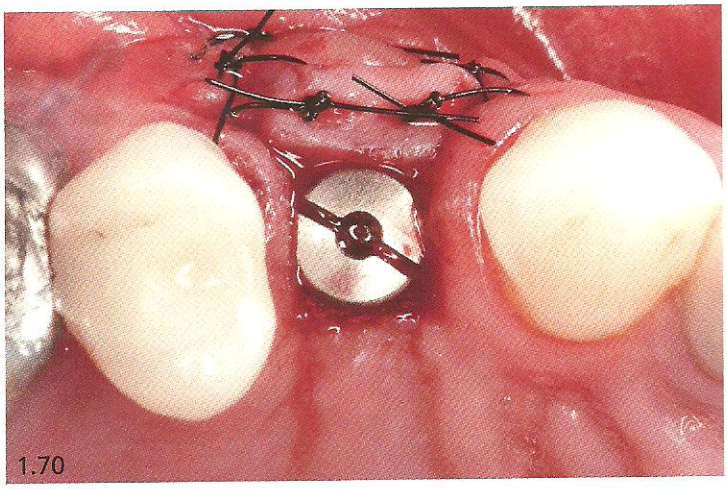

Figs. 1.69 e 1.70 – Vistas vestibular e oclusal da área suturada.

Fig. 1.71 – Prótese provisória já instalada com um período de cicatrização de aproximadamente três meses. Observe a cicatriz no tecido onde ocorreram as incisões. Por essa razão, deve-se evitar essa técnica na região anterior.

Figs. 1.72A a 1.81

Cirurgia em Rolo

As figuras 1.72A a 1.81J mostram uma sequência bem detalhada da técnica cirúrgica em rolo para ter acesso à tampa do implante na região do pré-molar superior esquerdo. Cirurgia realizada pelo aluno de pós-graduação em nível de doutorado em Implantodontia João Gustavo Oliveira de Souza, CEPID-UFSC.

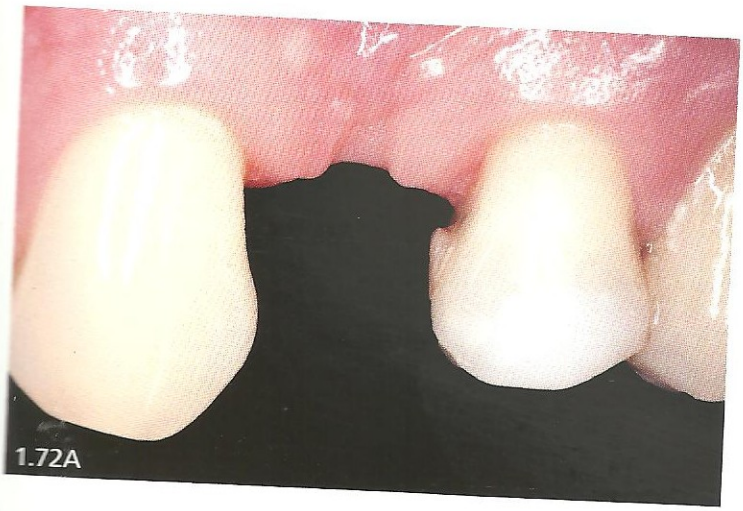

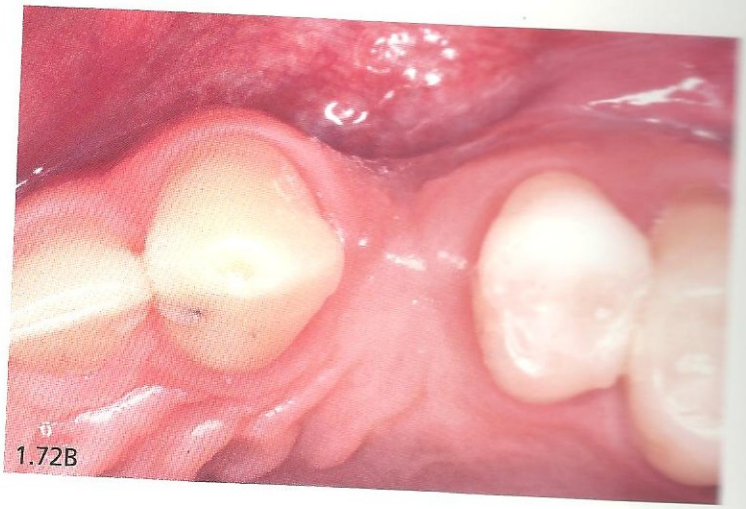

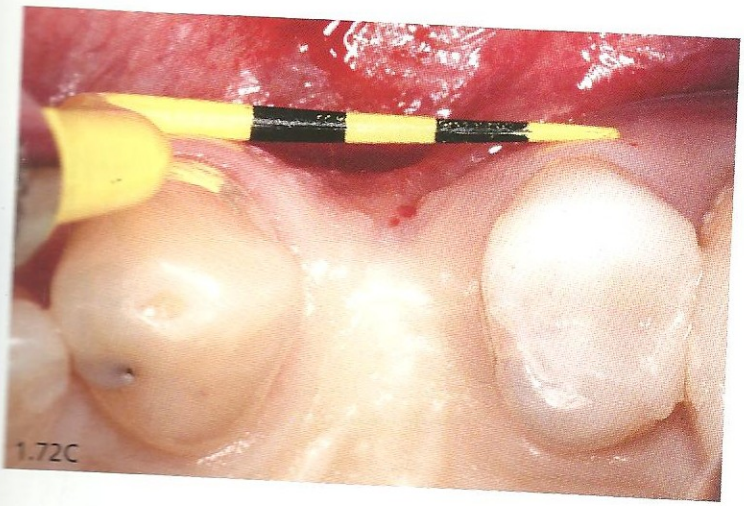

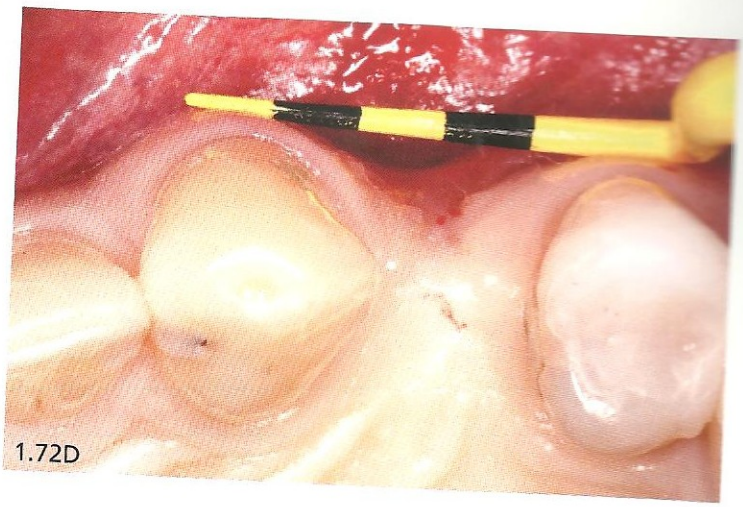

Figs. 1.72A-B – Vista vestibular e oclusal da área a ser operada.
Figs. 1.72C-D – Vista oclusal com a sonda milimetrada mostrando a depressão na região do primeiro pré-molar.

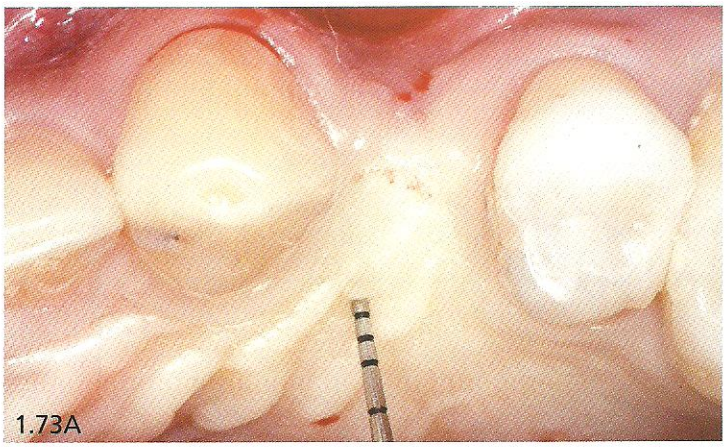
1.73A

1.73B

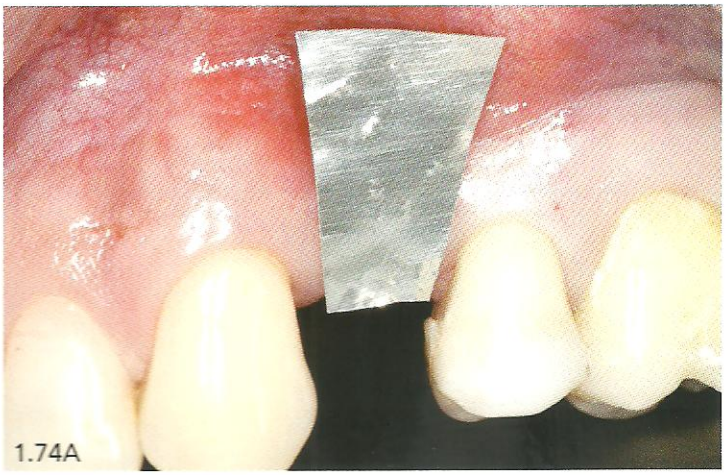
1.74A

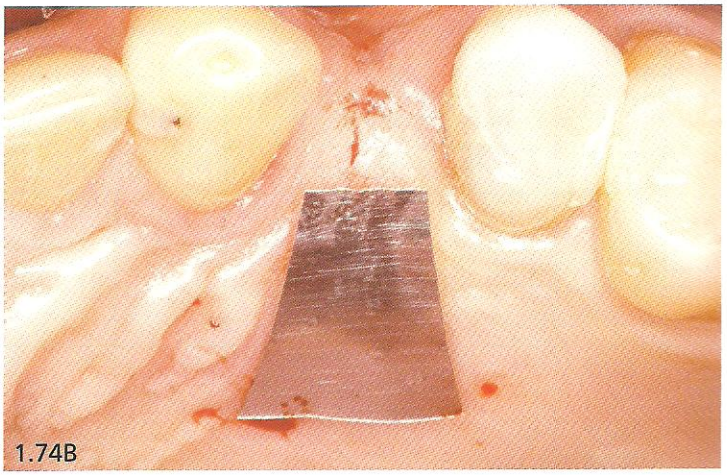
1.74B

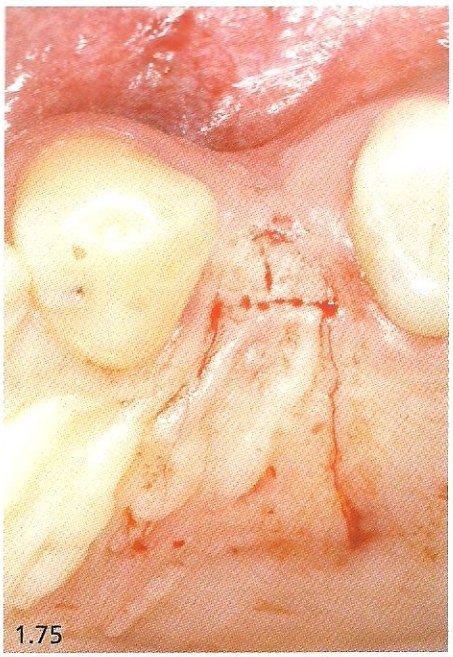
1.75

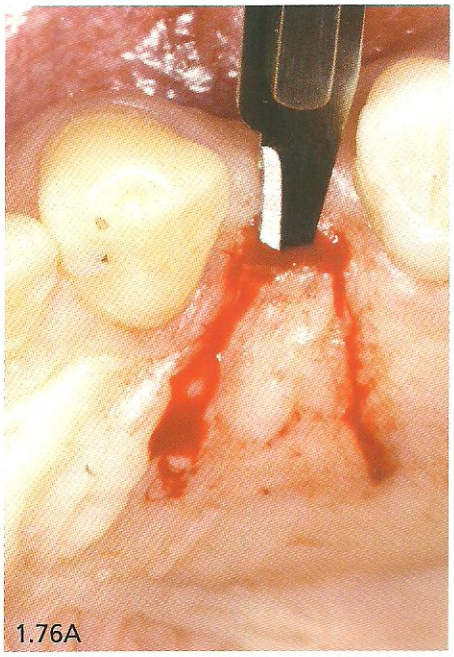
1.76A

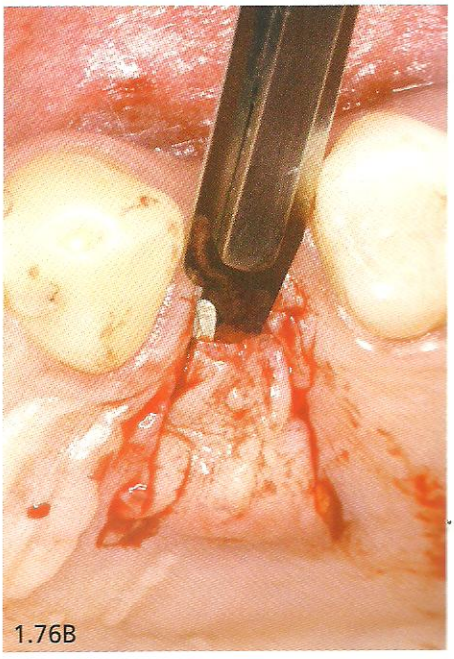
1.76B

Figs. 1.73A-B – Após a anestesia, verificando a espessura do tecido por palatal com sonda milimetrada.
Figs. 1.74A-B – Vista vestibular e vista palatal de lâmina de alumino fazendo mapeamento da área onde será posicionado o enxerto.
Fig. 1.75 – Incisão inicial realizada por palatal seguindo o mapeamento.
Figs. 1.76A-B e 1.77A – Com bisturi e lâmina número 15C, fazendo a divisão do "tecido epitelial".
Figs. 1.77B-D – Incisão com lâmina 15C no periósteo.
Fig. 1.78 – Incisão por vestibular já realizada.
Fig. 1.79A – Descolamento do retalho com auxílio do descolador de Molt nº 4.
Fig. 1.79B – Retalho de tecido conjuntivo denso totalmente descolado e retalho do epitélio pronto para ser reposicionado.
Figs. 1.79C-D – Mostram o retalho também sendo desinserido por vestibular.

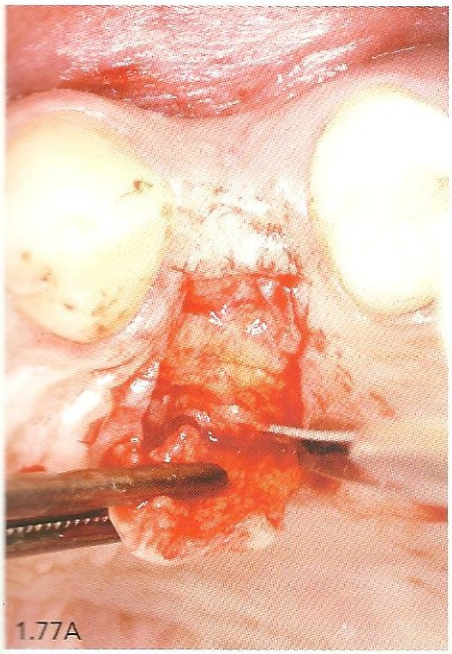
1.77A

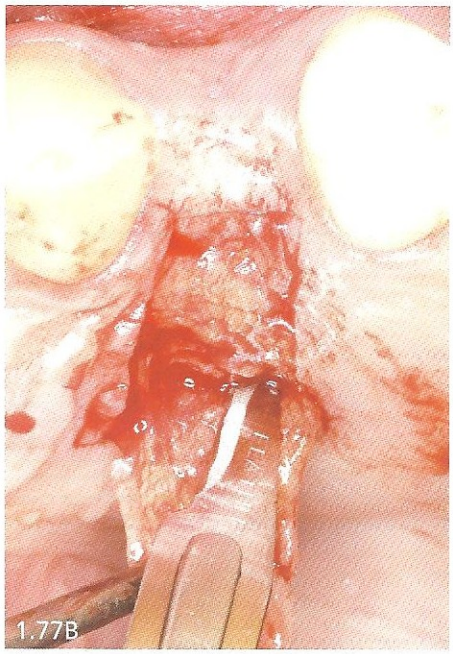
1.77B

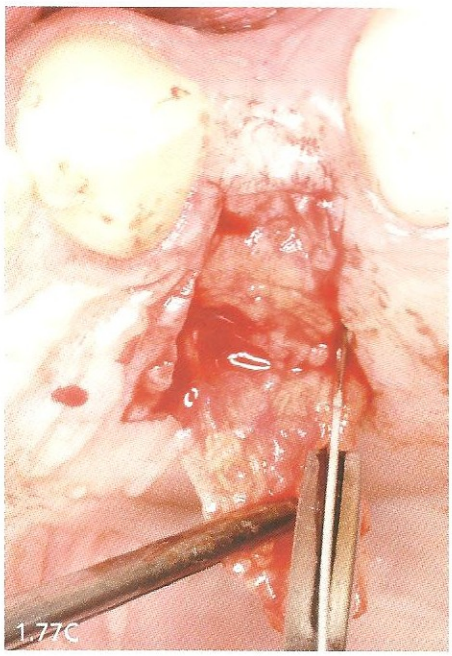
1.77C

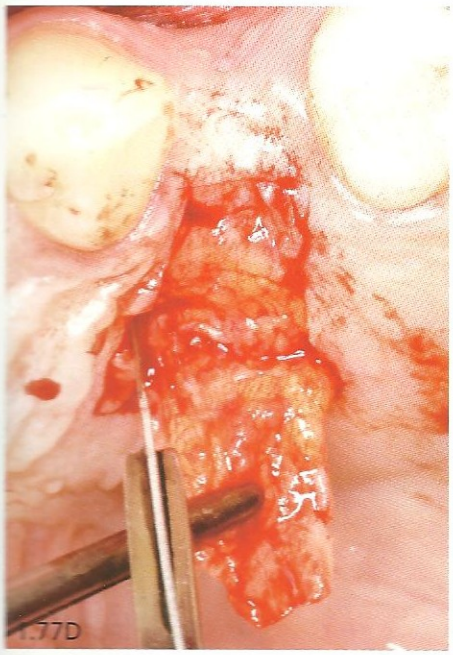
1.77D

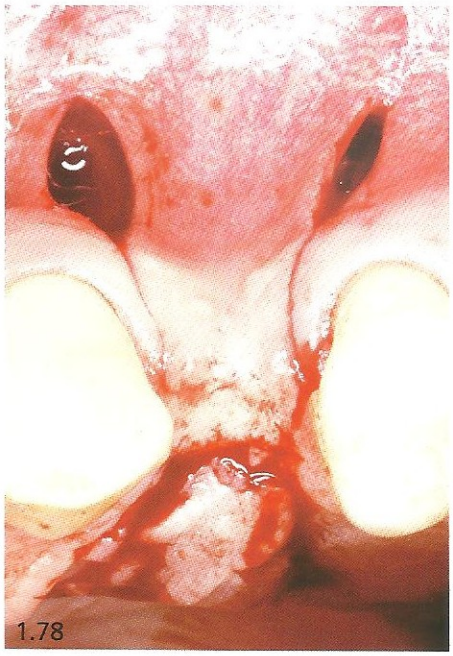
1.78

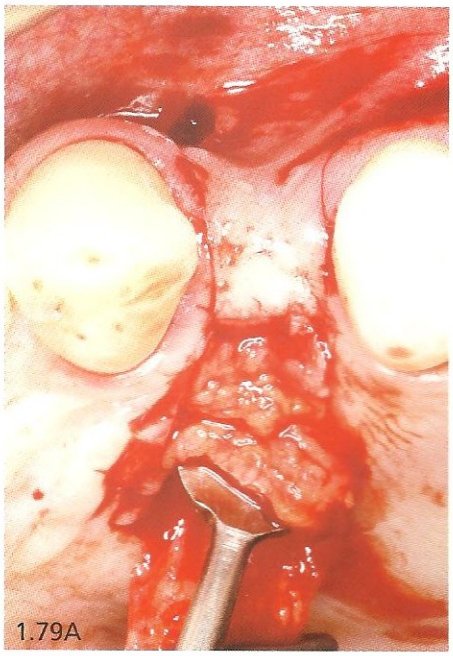
1.79A

1.79B

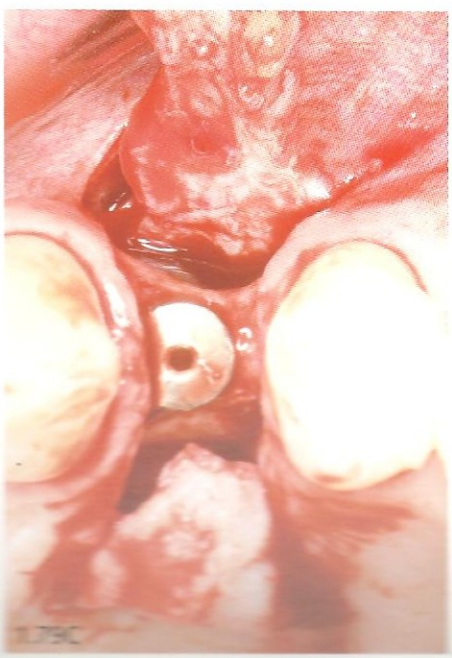
1.79C

1.79D

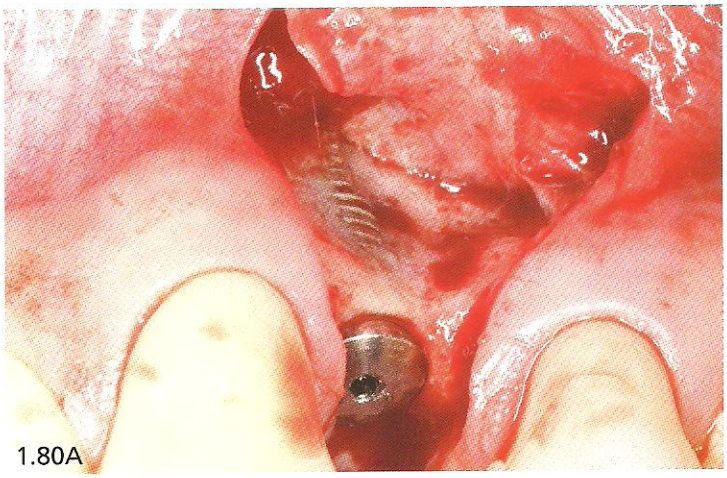
1.80A

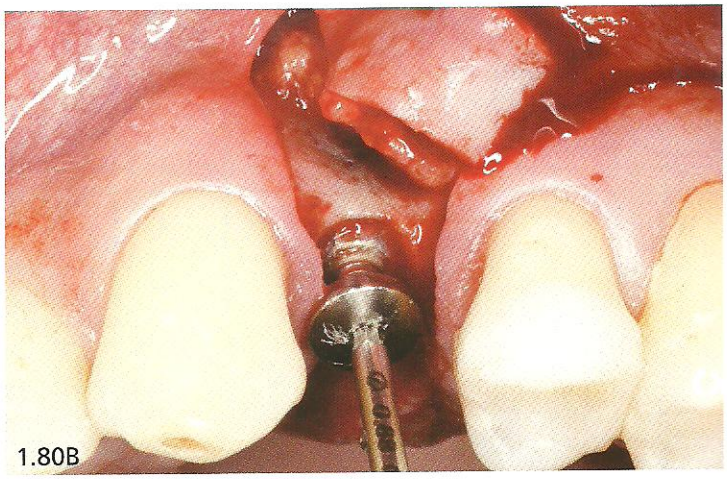
1.80B

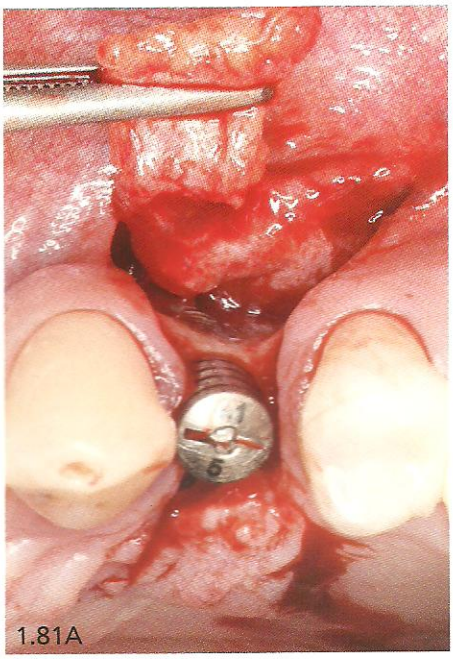
1.81A

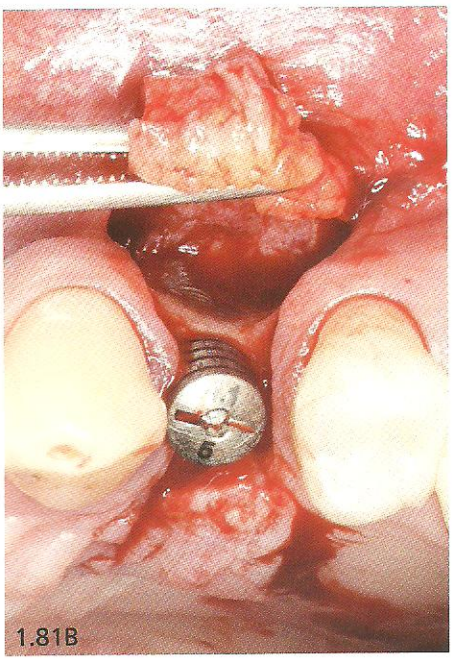
1.81B

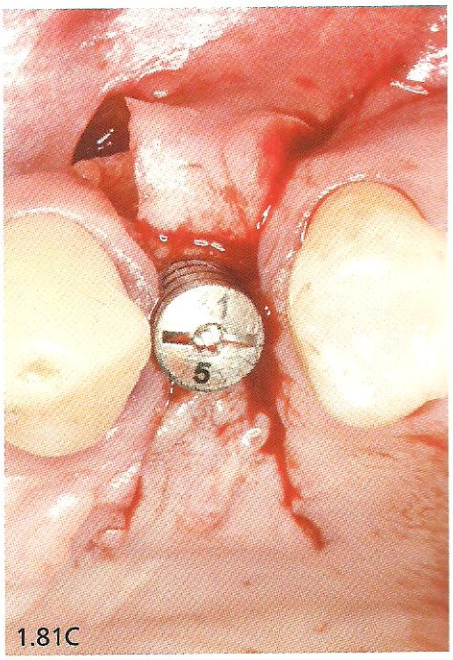
1.81C

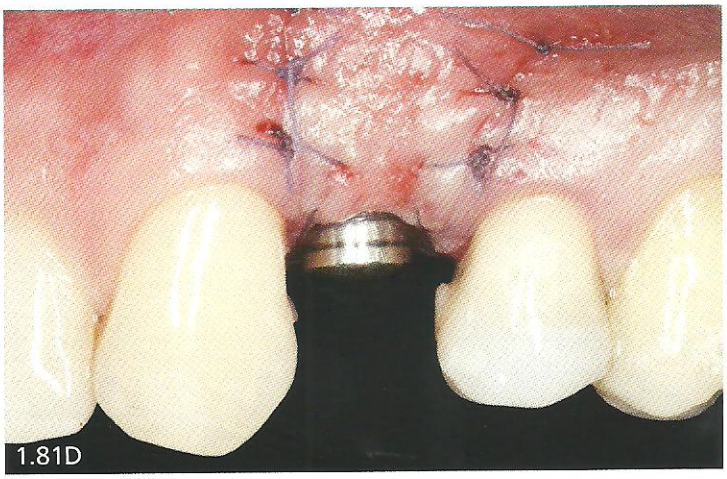
1.81D

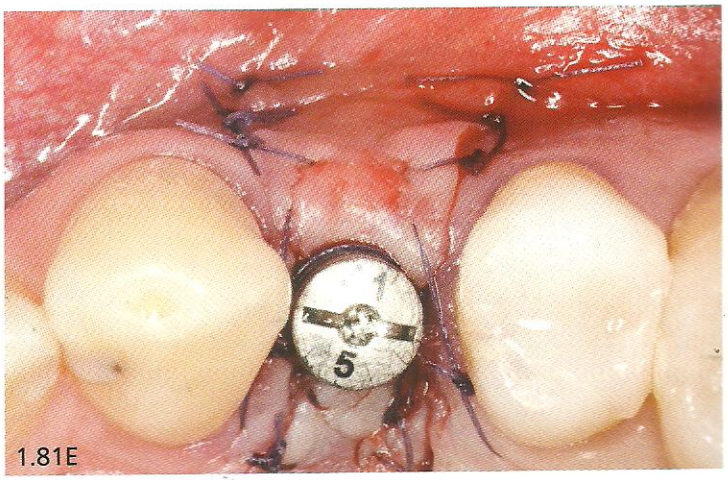
1.81E

Fig. 1.80A – Retalho por vestibular totalmente desinserido.
Fig. 1.80B – Tampa do implante sendo removida.
Fig. 1.81A – Cicatrizador já instalado.
Figs. 1.81B-C – Retalho sendo posicionado sob o tecido por vestibular.
Figs. 1.81D-E – Vistas vestibular e oclusal da área suturada.

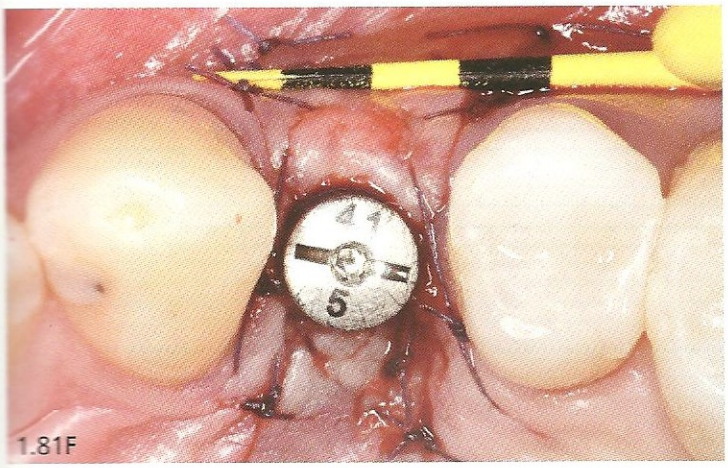

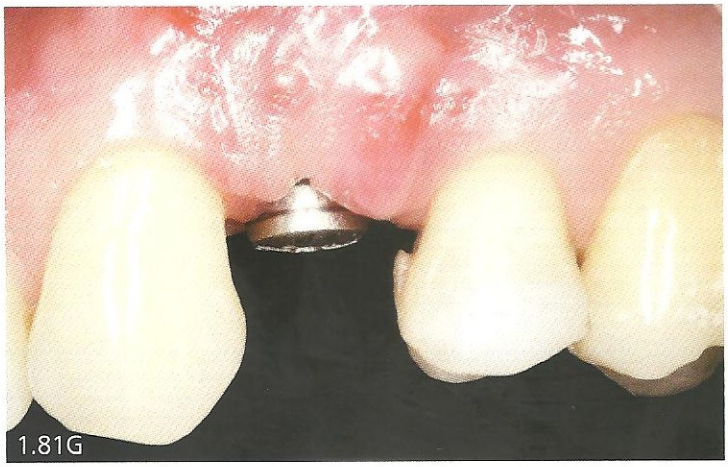

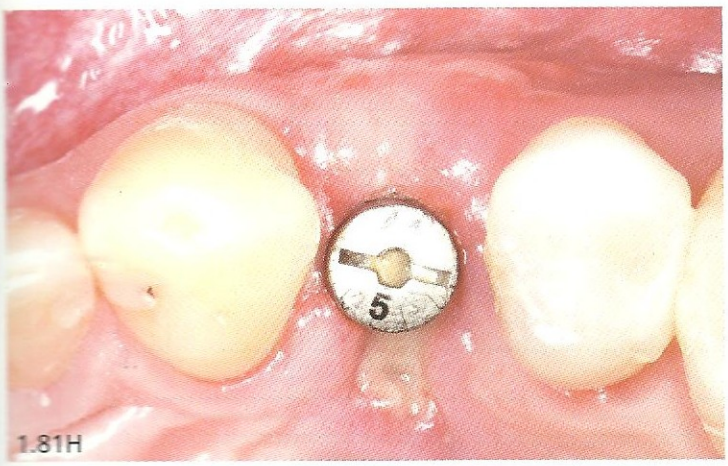

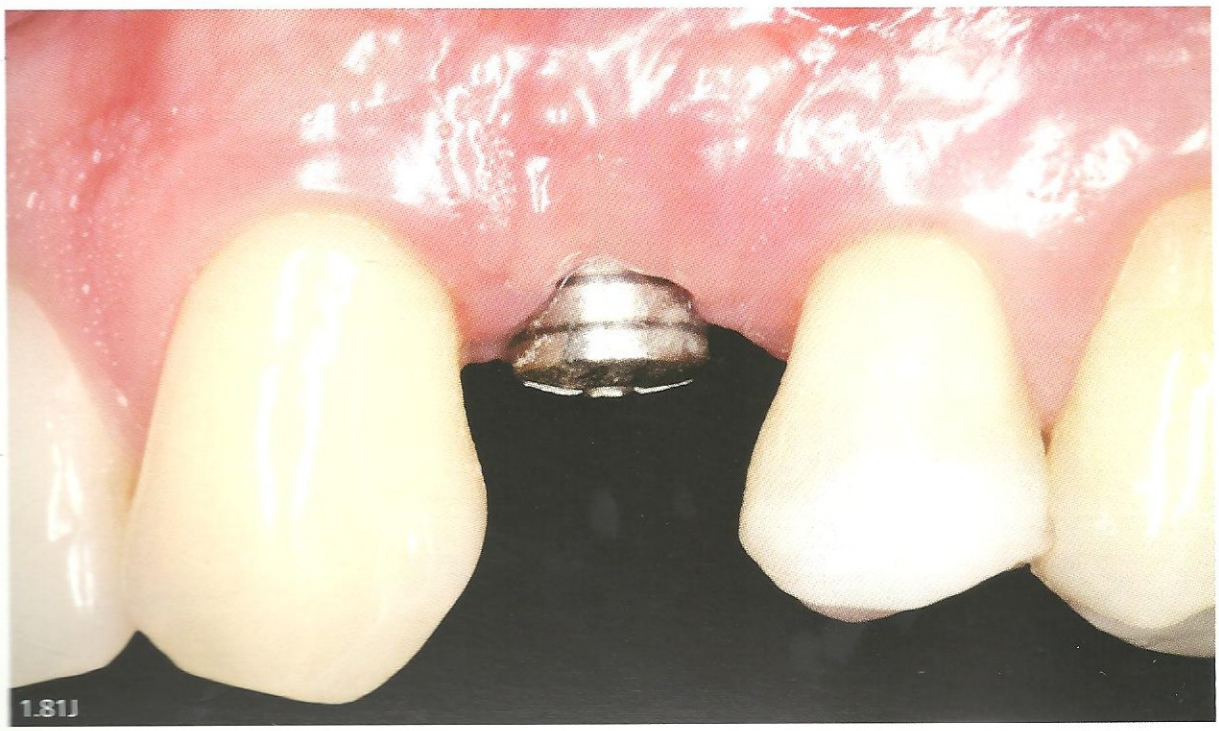

Fig. 1.81F – Com a sonda milimetrada mostrando o quanto preenchida por tecido conjuntivo denso ficou a área de primeiro pré-molar.
Figs. 1.81G-H – Vistas vestibular e oclusal 10 dias de pós operatório.
Figs. 1.81I-J – Vistas vestibular e oclusal 30 dias após a cirurgia. Observe o volume de tecido ganho por vestibular.

Enxerto gengival livre

Essa técnica, além, de possibilitar o acesso à tampa do implante, também possibilita corrigir defeito na espessura de tecido gengival.

As figuras 1.82A até 1.89 mostram uma sequência cirúrgica utilizando a técnica de enxerto de tecido gengival livre.

- Preparar o leito receptor.
- Remover, normalmente do palato, uma quantidade de tecido gengival que seja suficiente para reparar a área a ser enxertada.
- Dividir, quando necessário, o tecido a ser enxertado na diagonal com o objetivo de ganhar mais tecido.
- Colocar o enxerto na região do leito receptor.
- Suturar.

Enxerto de tecido conjuntivo subepitelial

É um enxerto livre de tecido conjuntivo nutrido duplamente pelo periósteo subjacente e o retalho de revestimento. Indicada para aumentar a espessura gengival por vestibular, especialmente quando existe envolvimento estético.

As figuras 1.90 a 1.100B mostram o caso clínico onde foram realizadas duas cirurgias de enxerto de tecido conjuntivo subepitelial em uma jovem de 23 anos de idade, com objetivo de corrigir a deficiência na espessura do tecido mole na altura dos dois incisivos laterais superiores. A técnica é realizada na seguinte sequência:

- Incisar e elevar o retalho de espessura parcial na área receptora, com ou sem incisão relaxante, com lâmina de bisturi nº 15 ou 15c.
- Recortar um papel alumínio ou papel da embalagem do fio de sutura no formato da área receptora para servir de mapa durante a remoção do enxerto da área doadora.
- Manter uma gaze úmida na área receptora enquanto estiver removendo o enxerto da área doadora.
- Remover o fragmento de tecido conjuntivo sem epitélio da região doadora (geralmente palato duro ou tuberosidade) na extensão da área receptora com lâmina de bisturi nº 15 ou 15c.
- Adaptar o enxerto ao leito receptor logo após removê-lo da área doadora. Cuidado deve ser tomado durante a sua manipulação para não traumatizá-lo com pinças.
- Imobilizar o enxerto através de sutura com fio reabsorvível na área receptora. Suturar o retalho sobre o enxerto imobilizado.
- Suturar a área doadora.

As figuras 1.101A a 1.101I mostram a sequência da cirurgia de abertura para ter acesso à tampa do implante do tipo Cone Morse associada à técnica de enxerto de tecido subepitelial na área de incisivo lateral direito.

A técnica é a mesma descrita para o caso clínico anterior.

Reabertura Utilizando Enxerto de Tecido Gengival Livre

As figuras 1.82 a 1.89 mostram uma sequência cirúrgica utilizando a técnica de enxerto de tecido gengival livre. Cirurgia realizada pelos doutorandos em Implantodontia Newton Bergamaschi Lucciani Júnior e Armando Rodrigues Lopes Pereira Neto, CEPID-UFSC.

1.82A

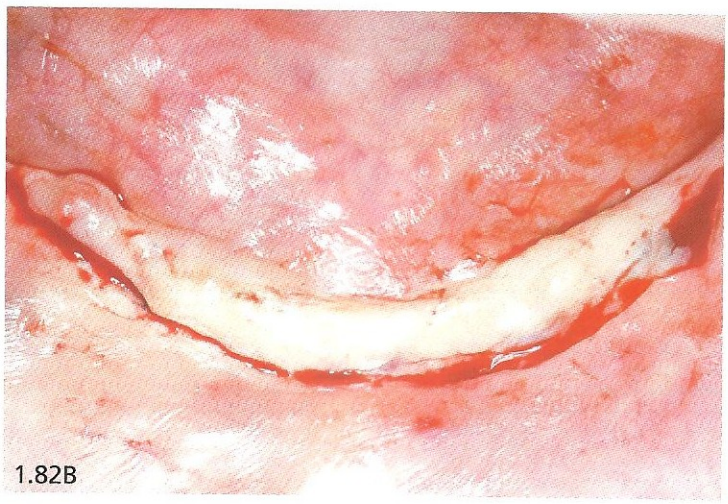

1.82B

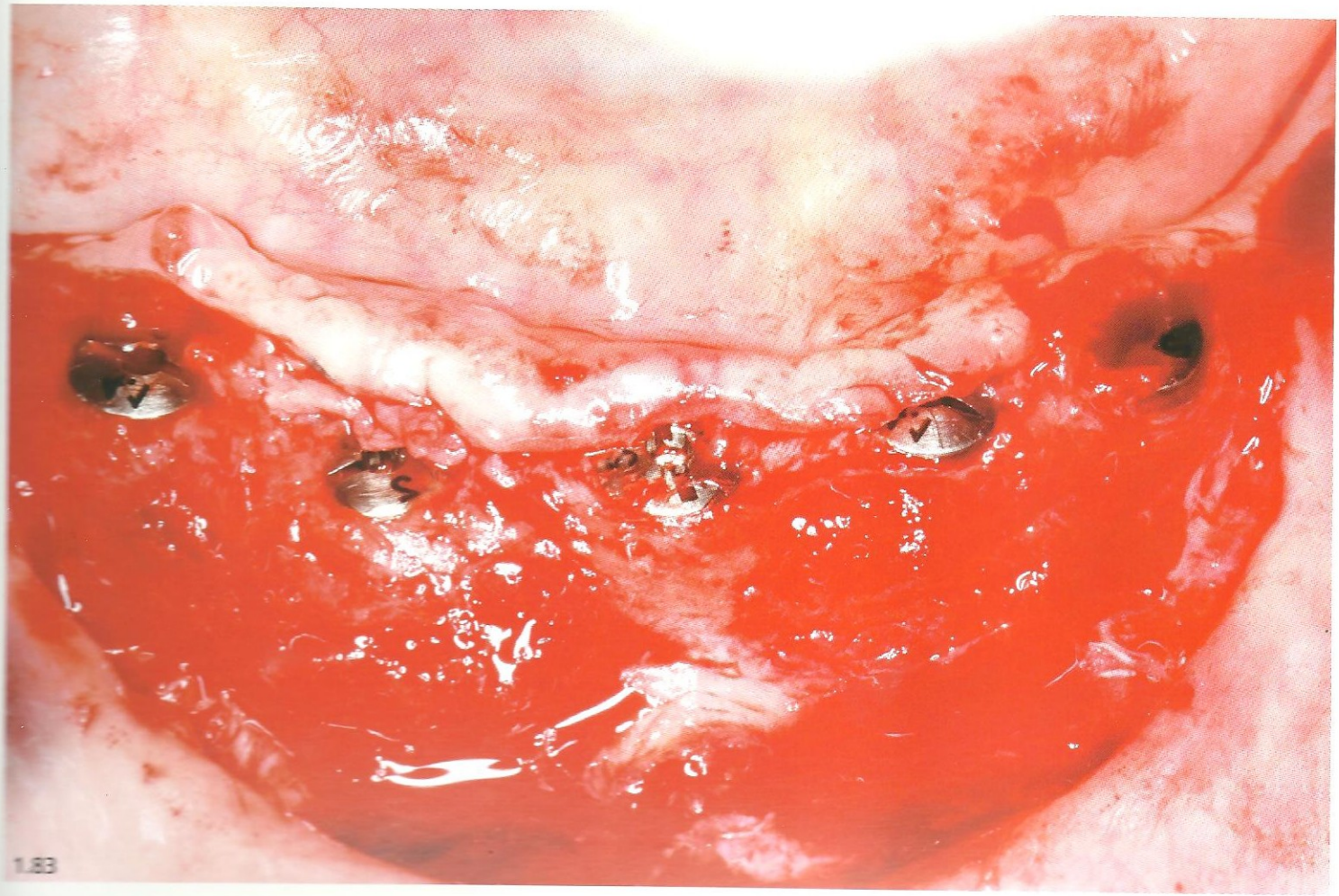

1.83

Fig. 1.82A – Área a ser operada. Observe a pouca quantidade de gengiva ceratinizada.
Fig. 1.82B – Vista oclusal mostrando a incisão realizada. Lâmina de bisturi nº 15.
Fig. 1.83 – Tecido rebatido para vestibular.

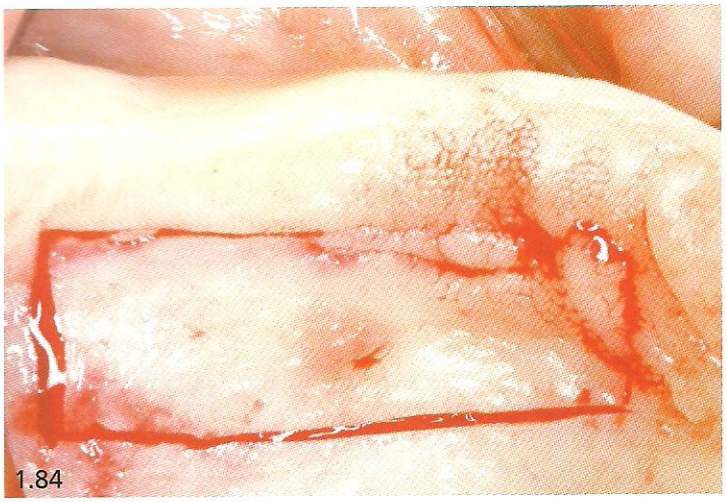
1.84

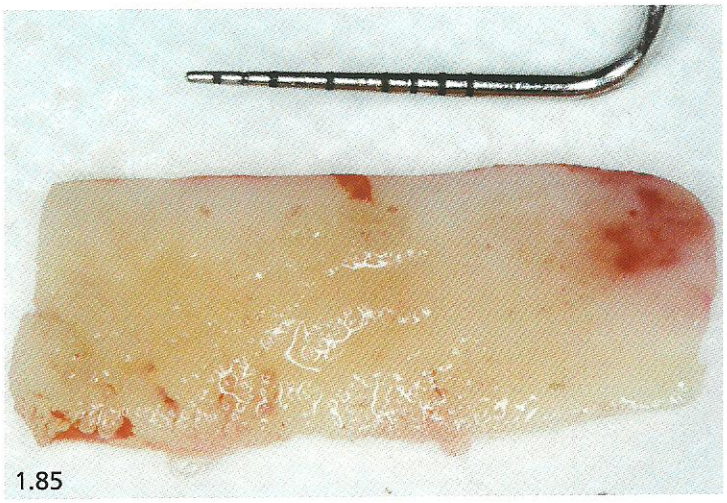
1.85

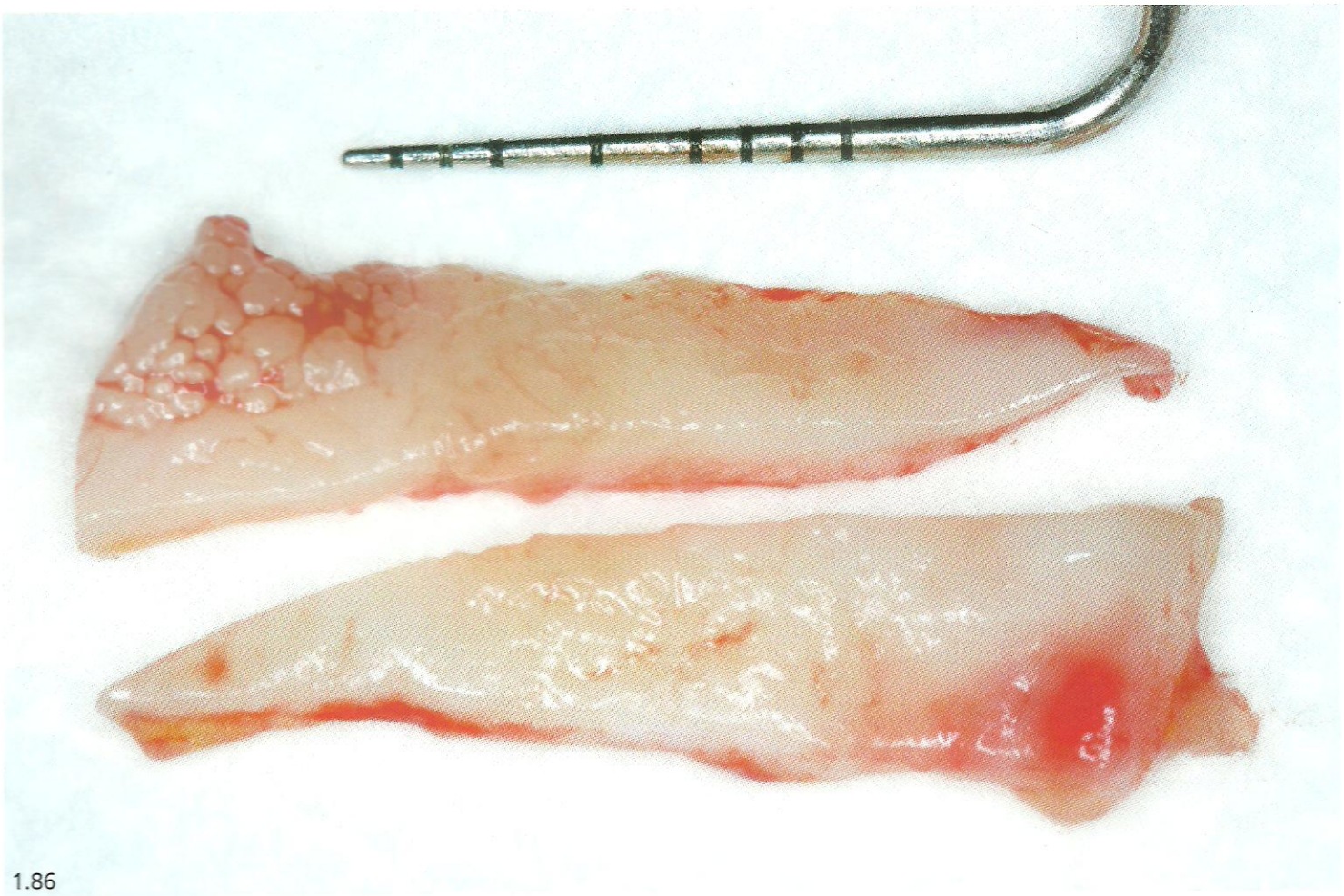
1.86

Fig. 1.84 – Área doadora do palato já adequadamente incisada com lâmina de bisturi nº 15.
Fig. 1.85 – Mensurando com uma sonda milimetrada para se ter uma idéia da extensão do retalho.
Fig. 1.86 – Tecido dividido na diagonal para ganhar em comprimento.

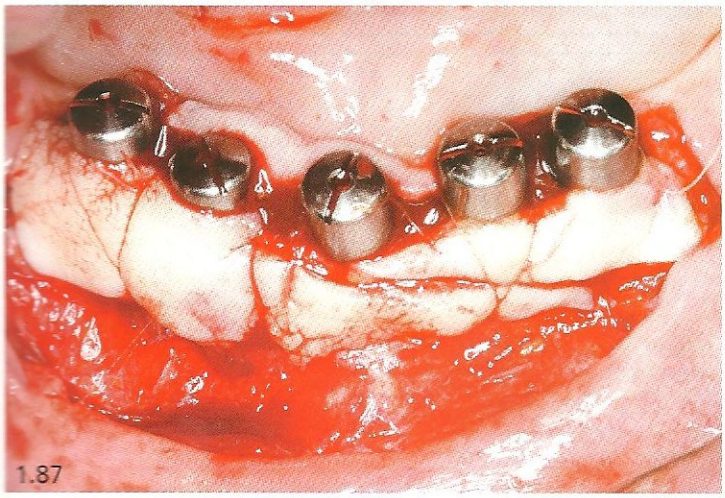
1.87

1.88

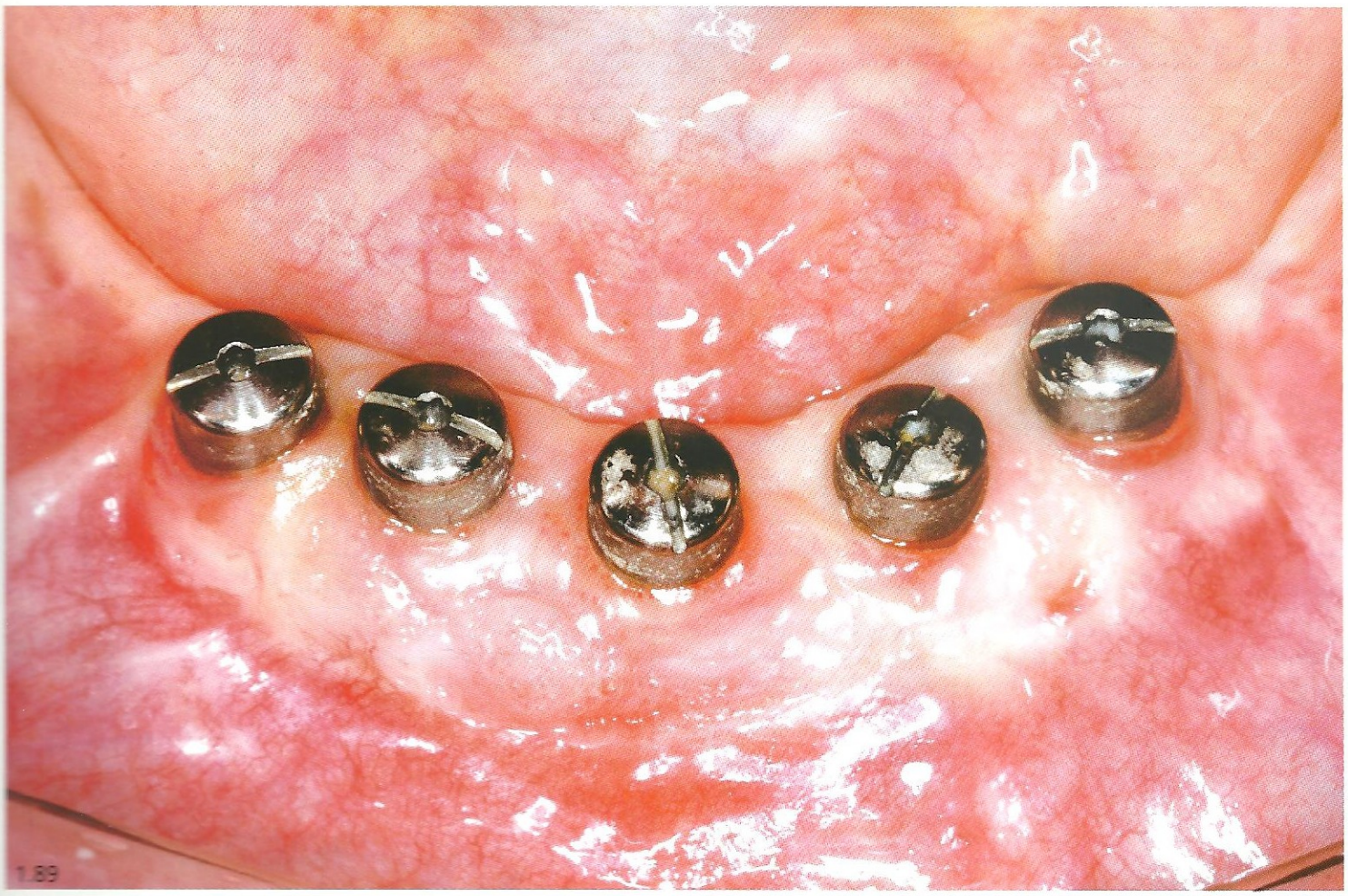
1.89

Fig. 1.87 – Enxertos suturados no leito receptor.
Fig. 1.88 – Cicatrização após duas semanas.
Fig. 1.89 – Área cicatrizada após quatro semanas. Observe a área de gengiva ceratinizada obtida.

Enxerto de Tecido Subepitelial

As figuras 1.90 a 1.100B mostram o caso clínico onde foram realizadas duas cirurgias de enxerto de tecido conjuntivo subepitelial em uma jovem de 23 anos de idade com objetivo de corrigir depressão na altura dos dois incisivos laterais superiores. Caso clínico realizado pelo ex-doutorando em Implantodontia e pelo ex-aluno do curso de especialização em Implantodontia Gustavo dos Santos Coura e Humberto Nessi, CEPID-UFSC.

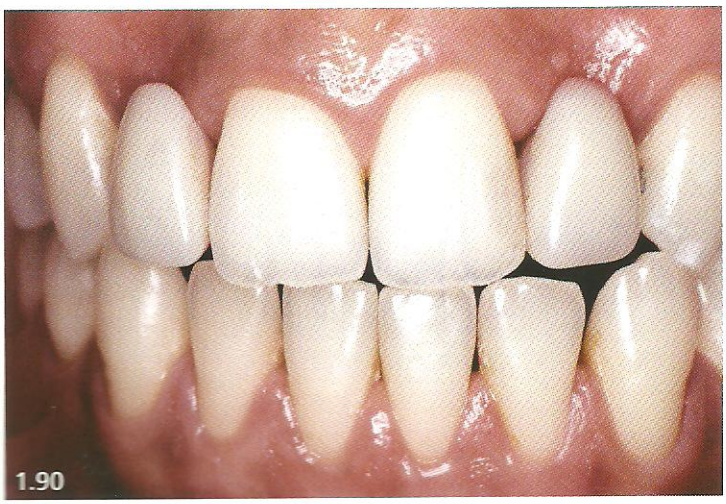
1.90

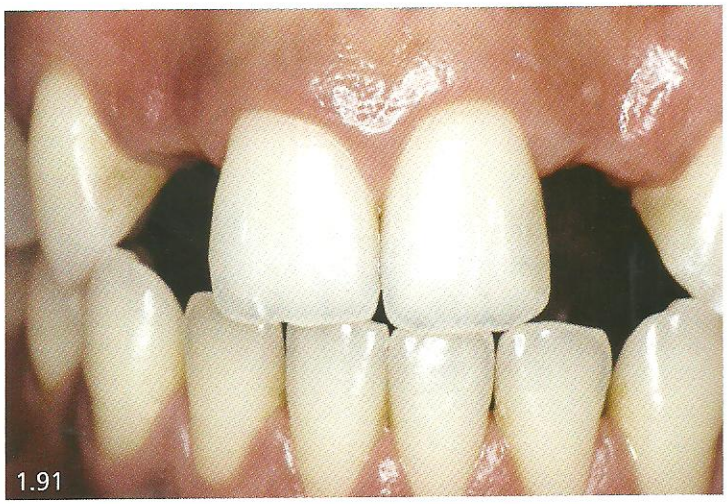
1.91

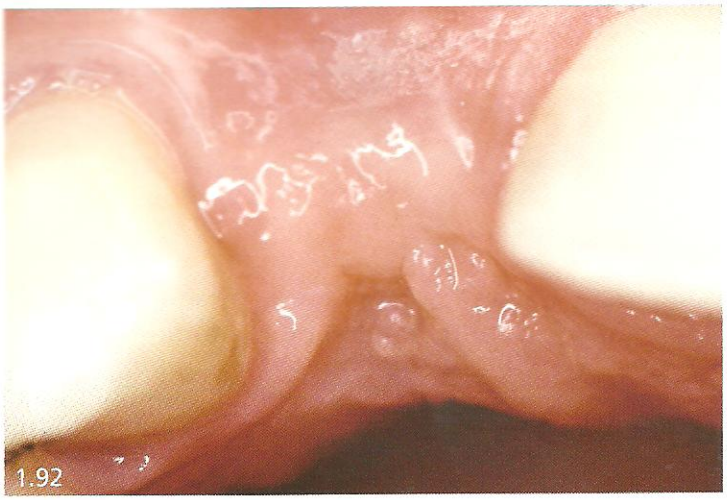
1.92

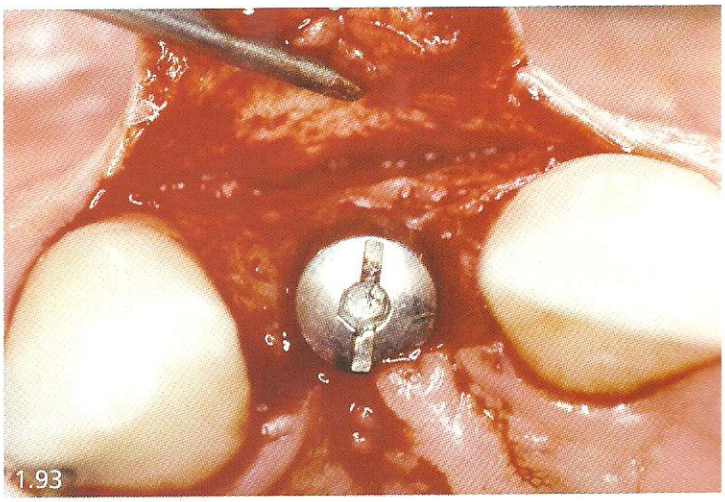
1.93

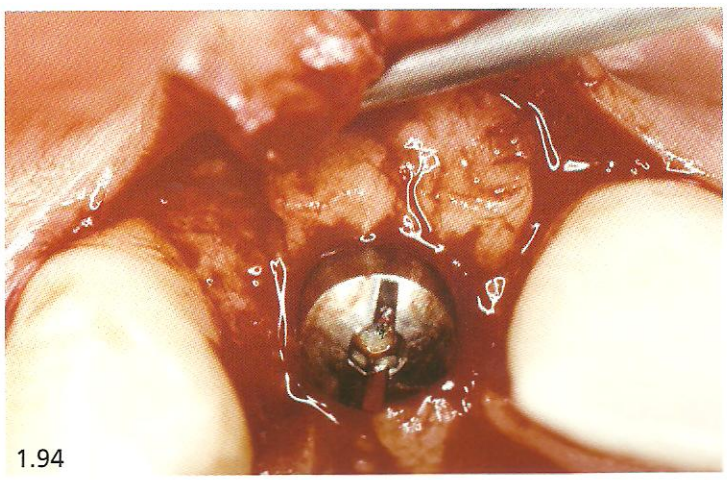
1.94

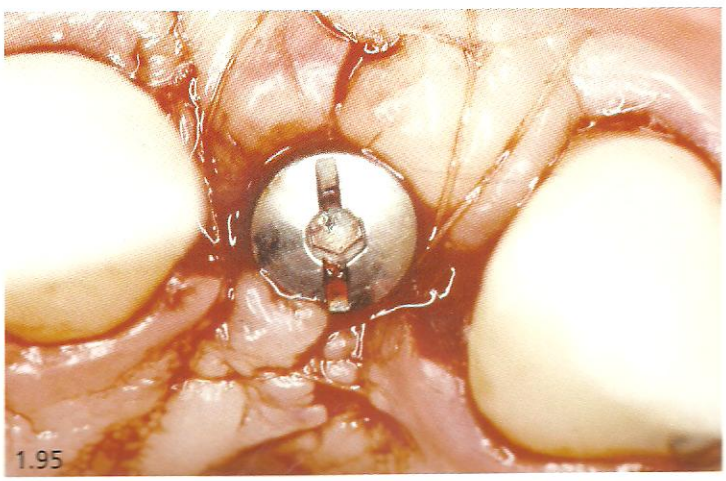
1.95

Figs. 1.90 e 1.91 – Vista frontal da paciente com e sem a prótese parcial removível.
Fig. 1.92 – Vista oclusal mostrando a área receptora da região do dente 12.
Fig. 1.93 – Área receptora preparada para receber o enxerto.
Fig. 1.94 – Enxerto em posição.
Fig. 1.95 – Área suturada com cicatrizador em posição na região do dente 12.

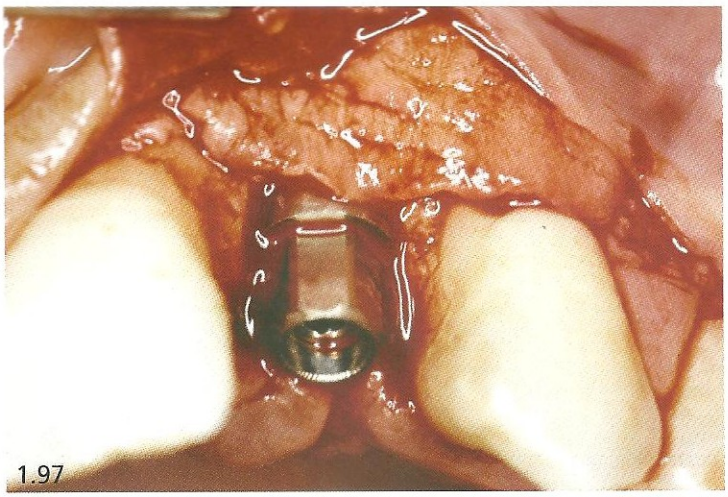

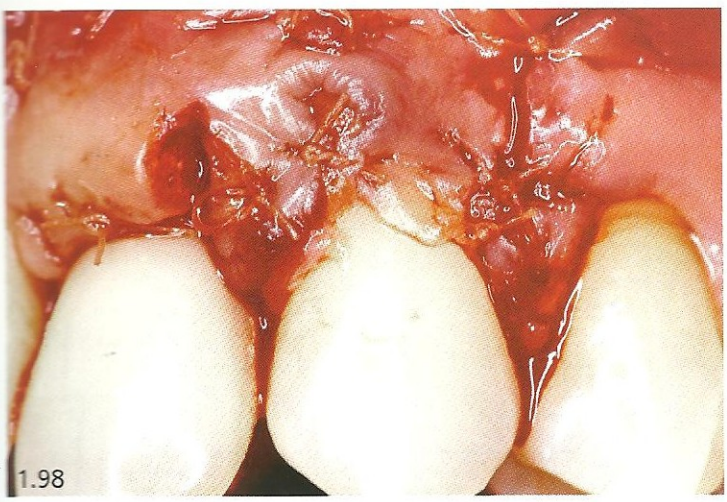

Fig. 1.96 – Vista frontal da região do dente 22. Observe a depressão existente nesta área.
Fig. 1.97 – Enxerto de tecido conjuntivo colocado, bem como o pilar ceraone instalado.
Fig. 1.98 – Colocação da coroa provisória no dente 22 e sutura realizada.
Figs. 1.99-1.100B – Vistas frontal e lateral das coroas metalocerâmicas instaladas na região dos dentes 12 e 22.

As figuras 1.101A a 1.101I mostram a sequência da cirurgia de abertura para ter acesso à tampa do implante do tipo cone Morse de enxerto do tecido conjuntivo subepitelial na área de incisivo lateral direito. Caso clínico realizado pelos alunos Ivan Contreras Molina e Newton Bergamaschi Lucciani Júnior, mestrando e doutorando dos cursos de pós-graduação em Implantodontia, CEPID-UFSC.

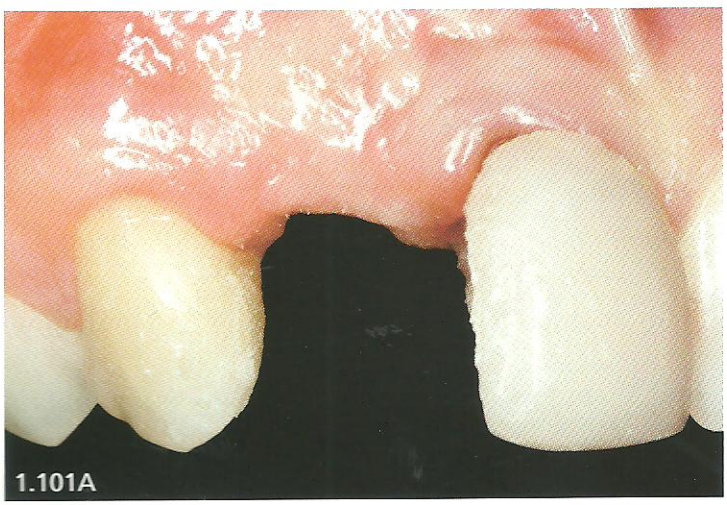

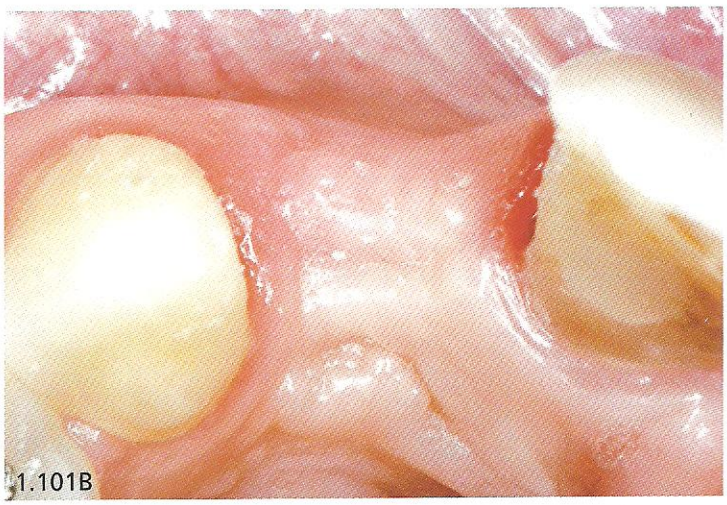

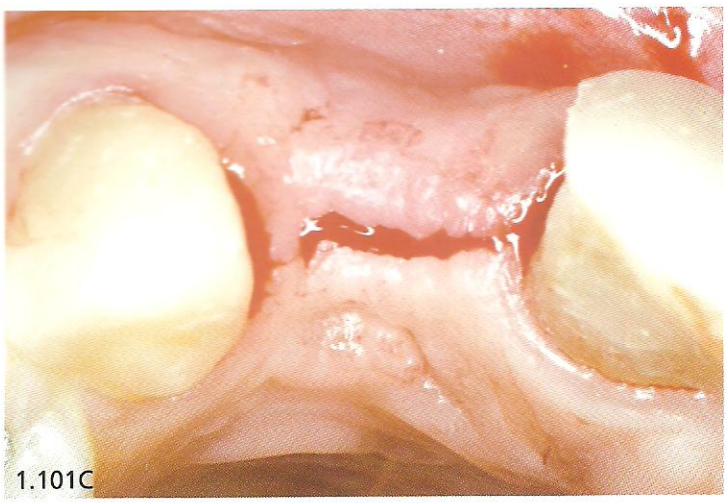

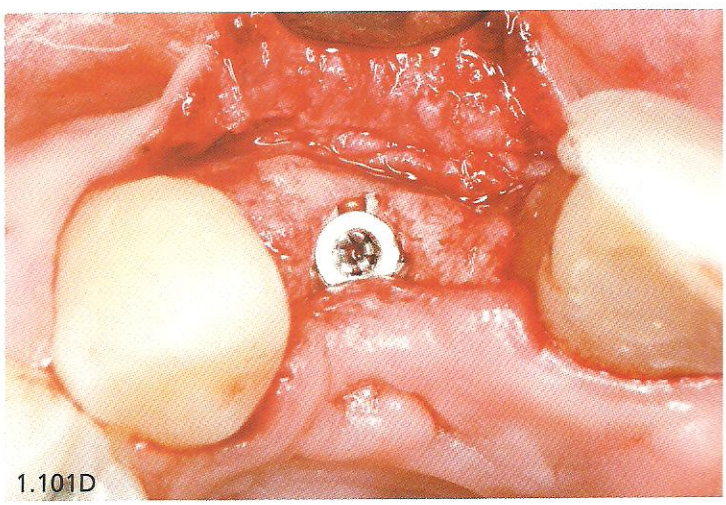

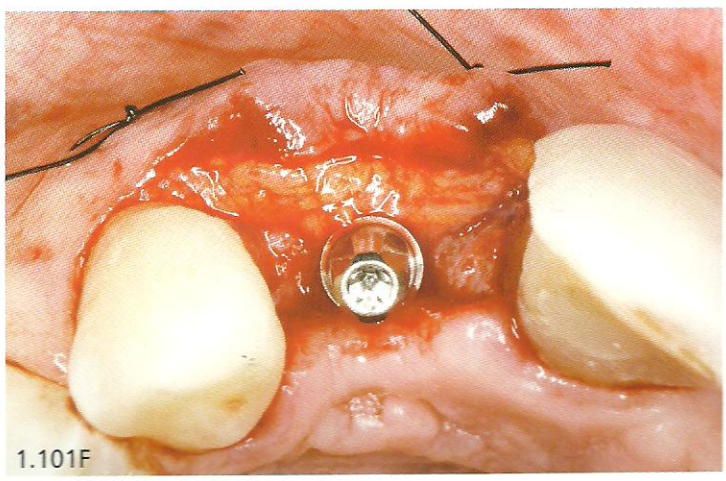

Figs. 1.101A-B – Vistas vestibular e incisal da área a ser operada.
Fig. 1.101C – Vista incisal no início da incisão.
Fig. 1.101D – Retalho totalmente afastado. Observe a plataforma do implante cone Morse.
Fig. 1.101E – Enxerto removido da área do palato pronto para ser inserido no leito receptor.
Fig. 1.101F – Enxerto já inserido no leito receptor e com a sutura iniciada. Observe o pilar para prótese cimentada posicionado no implante cone Morse.

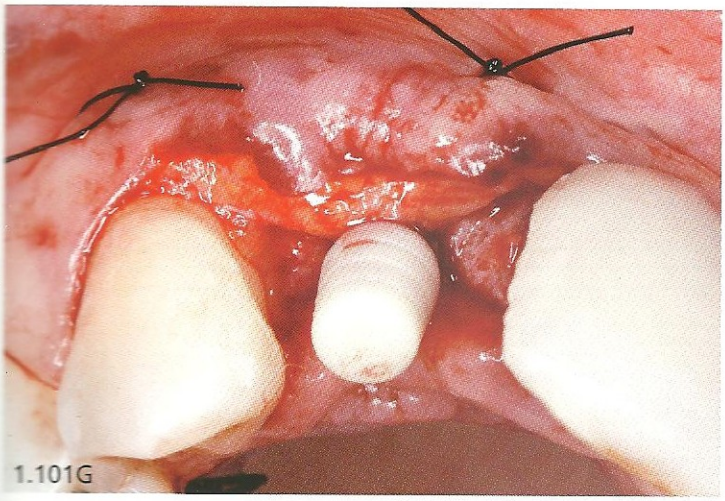

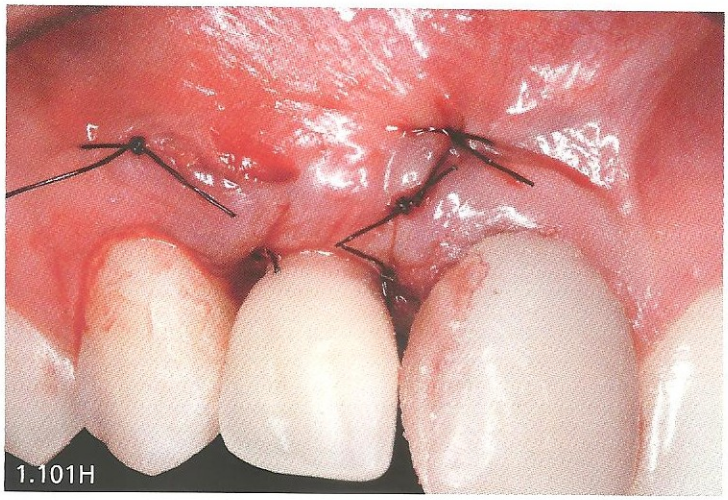

Fig. 1.101G – Cilindro para prótese provisória em posição.
Fig. 1.101H – Área operada com a sutura concluída e prótese provisória instalada.
Fig. 1.101I – Área cicatrizada e com as próteses provisórias, tanto sobre implante como no dente vizinho, instaladas.

Reg-1406115412

Técnica para a Manutenção de Papila Incisiva

É indicada para preservar a papila incisiva que, mesmo após a extração dos incisivos centrais, mantém-se preservada.

As figuras 1.102 a 1.108 mostram a sequência clínica para a manutenção da papila incisiva no processo de acesso a plataforma do implante.

- Fazer uma incisão vertical com lâmina 15, preservando as papilas dos dentes adjacentes. Continuar a incisão horizontalmente por palatal e seguir contornando a papila incisiva por vestibular. Seguir contornando o outro implante por palatal.
- Expor as tampas dos implantes.
- Substituir as tampas por cicatrizadores.
- Suturar.

Acesso à Tampa do Implante Utilizando Prótese Parcial Fixa Provisória

As figuras 1.109 a 1.130 mostram duas sequências da técnica de acesso à tampa do implante utilizando a pressão do pôntico de uma prótese fixa sobre implante e de uma prótese fixa convencional no tecido mole.

Esta técnica é utilizada especialmente quando o profissional e paciente não têm pressa para realizar o trabalho final Técnica desenvolvida pelo Dr. Heli Brosco HRAC – USP – Bauru.

Técnica

- Confeccionar ou utilizar a prótese que o paciente já utiliza (prótese parcial removível ou fixa provisória) para confeccionar o provisório.
- Acrescentar resina acrílica ou composta na região cervical do dente da prótese ou pôntico, de maneira a pressionar o tecido gengival.
- Esperar de uma a duas semanas e acrescentar mais resina na mesma região, pressionando ainda mais o tecido gengival.
- Repetir esse procedimento até a exposição total ou parcial da tampa do implante.
- Remover a tampa do implante. Em algumas situações, pode ser necessário utilizar bisturi circular ou outro instrumento de corte para remover parte do tecido em torno da tampa do implante.
- Instalar o pilar protético selecionado e confeccionar a prótese provisória cimentada ou parafusada utilizando o mesmo dente da prótese (ler mais sobre a confecção de prótese provisória no item correspondente).

Importante: *Os implantes do tipo cone-cone; ou conexão cônica (Cone Morse) são instalados abaixo do nível ósseo cerca de 2 mm. Isso possibilita que, durante o processo de integração, a tampa do implante seja coberta por osso. Por esta razão está indicadíssimo a obtenção de radiografia para verificar tal fenômeno, possibilitando ao profissional se preparar para a segunda etapa cirúrgica.*

No final do capítulo 2, Pilares Protéticos, será mostrado como proceder com os implantes do tipo Cone Morse.

Técnica para a Manutenção da Papila Incisiva

As figuras 1.102 a 1.108 mostram a sequência clínica para a manutenção da papila incisiva.

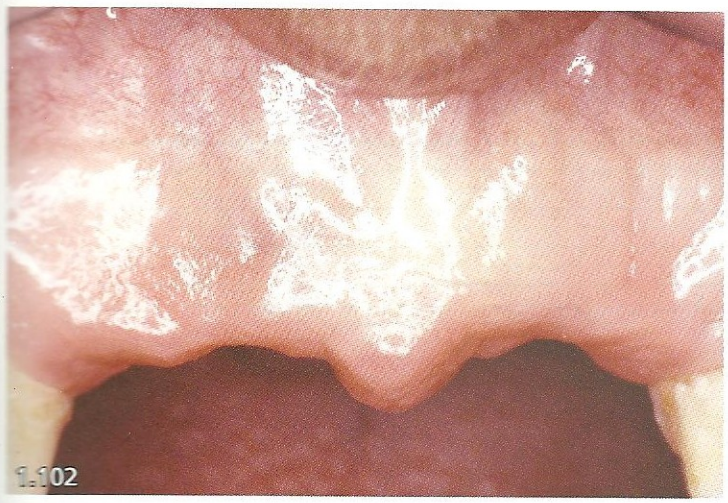

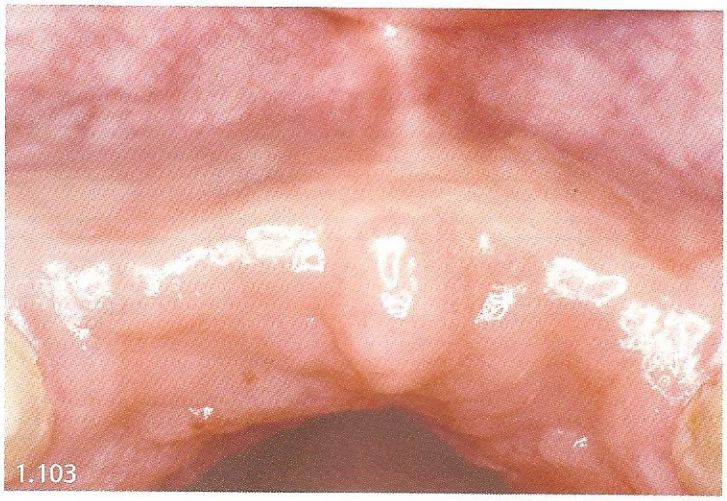

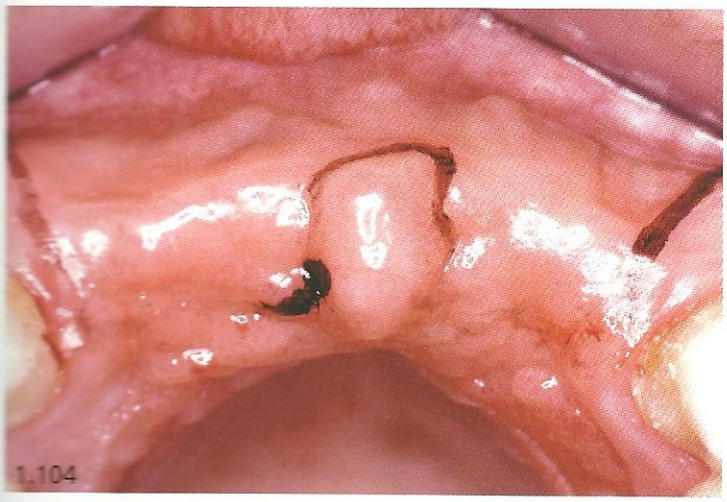

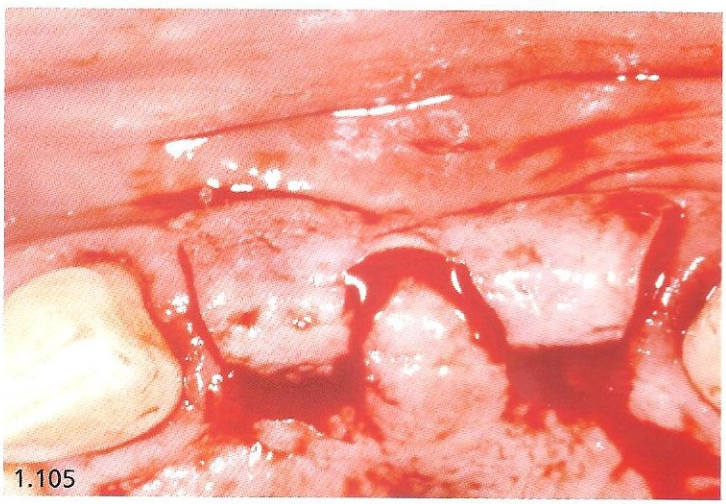

Figs. 1.102 e 1.103 – Vistas frontal (1.102) e oclusal (1.103) da região a ser incisada dos dentes 11 e 21.
Fig. 1.104 – Delineamento da incisão para demonstração didática. Observar a preservação da papila incisiva.
Fig. 1.105 – Incisão realizada com lâmina de bisturi nº 15.

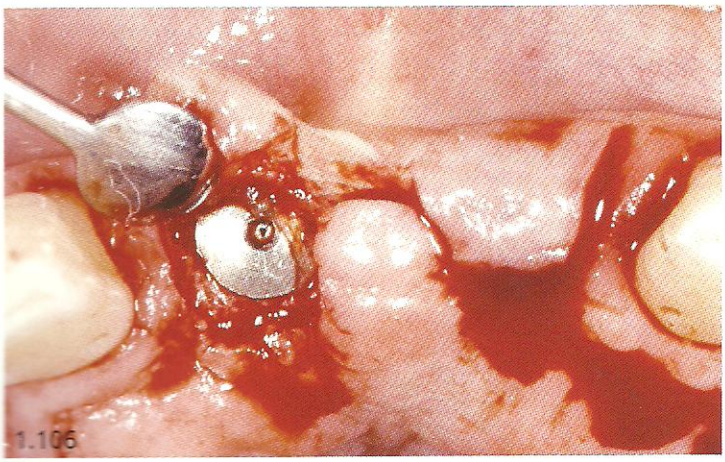

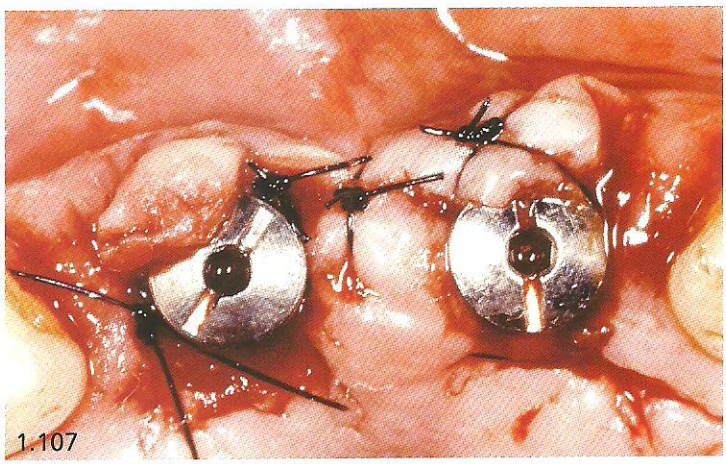

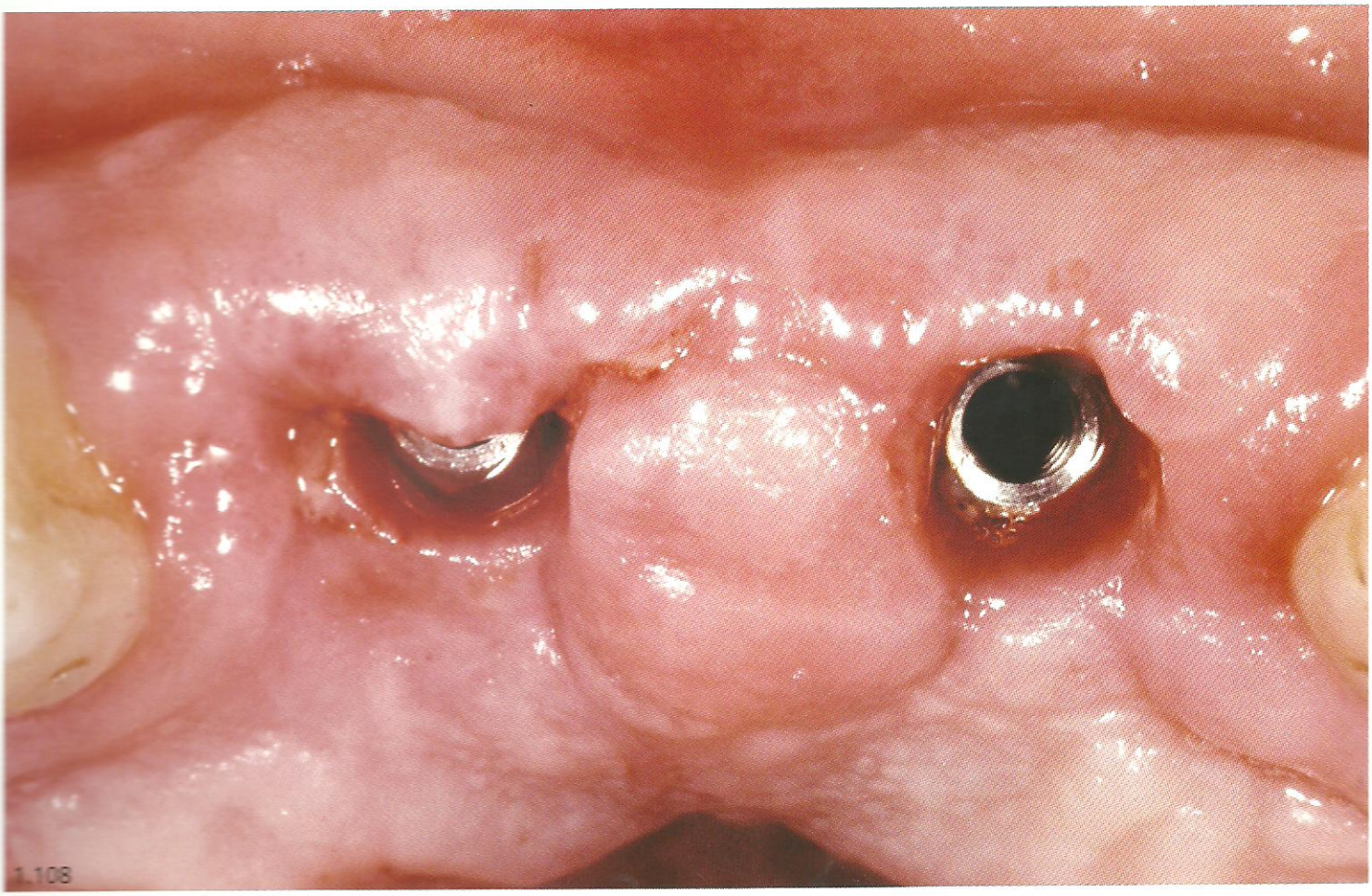

Fig. 1.106 – Descolamento do retalho expondo a tampa do implante.
Fig. 1.107 – Cicatrizadores em posição e sutura realizada.
Fig. 1.108 – Aparência da região após 30 dias, pronta para receber os pilares protéticos.

Acesso a Plataforma do Implante Utilizando uma Prótese Parcial Fixa Temporária

As figuras 1.109 a 1.130 mostram duas sequências da técnica de acesso à tampa do implante utilizando a pressão do pôntico de uma prótese fixa sobre implante e de uma prótese fixa convencional no tecido mole.

Caso 1. Figs. 1.109 a 1.122

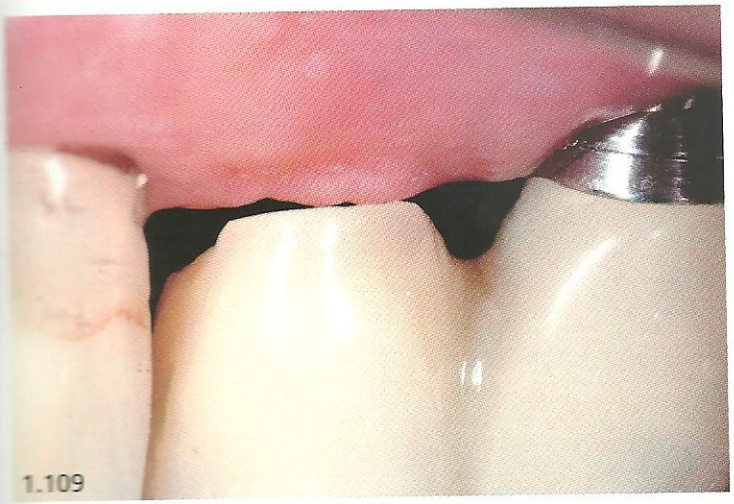

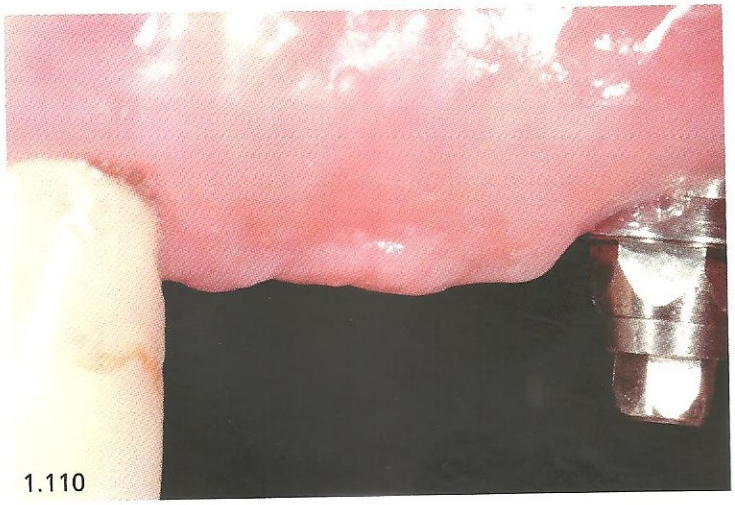

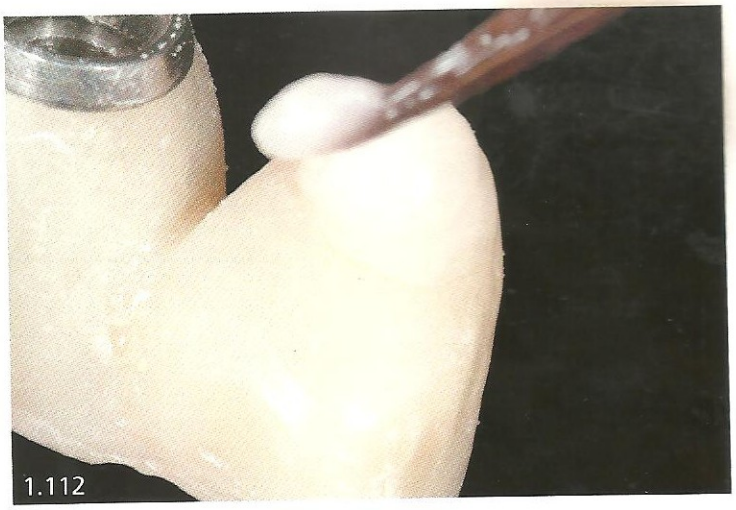

Fig. 1.109 – Vista lateral do pôntico da prótese parcial fixa sobre implante no correspondente ao dente 24.
Figs. 1.110 e 1.111 – Vistas lateral e oclusal da área sob o pôntico.
Fig. 1.112 – Colocação de resina acrílica no pôntico para promover a compressão da mucosa.

1.113

1.114

1.115

1.116

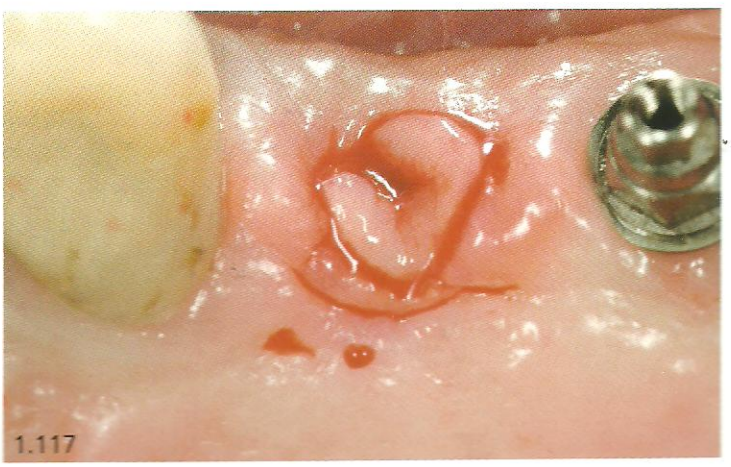
1.117

Fig. 1.113 – Aspecto inicial da mucosa sob compressão (isquemia).
Figs. 1.114 e 1.115 – Vistas lateral e oclusal após o processo de condicionamento por compressão. Observar a tampa do implante.
Fig. 1.116 – Utilização do bisturi circular para complementar a remoção do tecido mole sobre a tampa do implante.
Fig. 1.117 – Vista oclusal. Aparência da incisão feita com o bisturi circular.

1.118

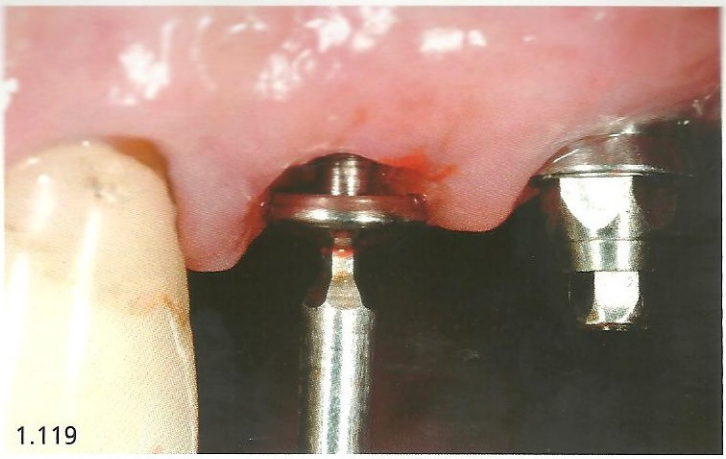
1.119

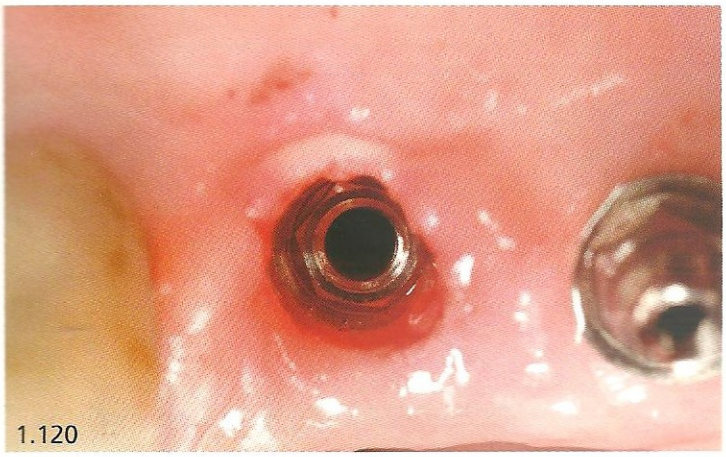
1.120

1.121

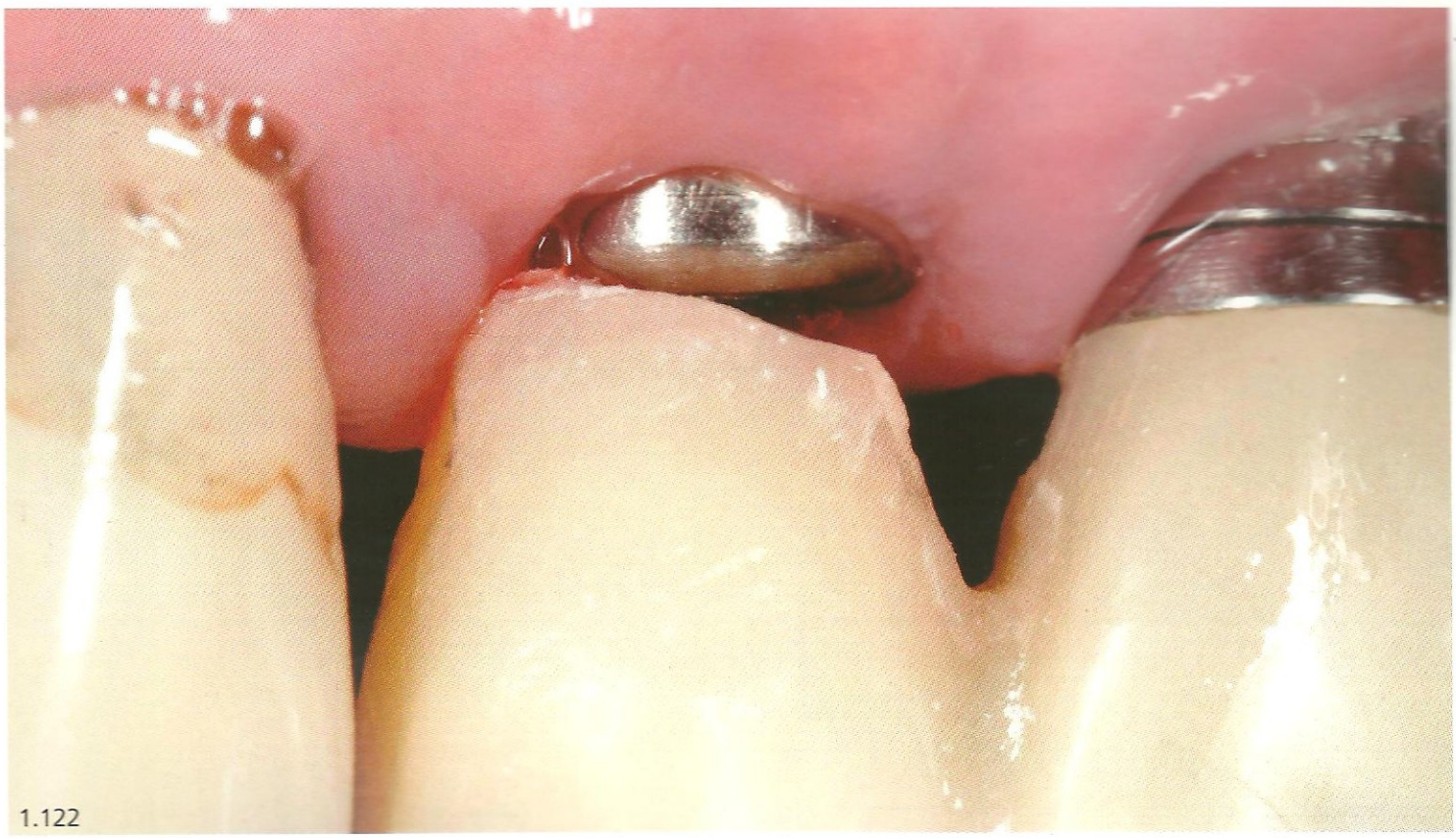
1.122

Fig. 1.118 – Remoção do tecido gengival expondo totalmente a tampa do implante.
Fig. 1.119 – Remoção da tampa do implante.
Fig. 1.120 – Plataforma do implante exposta após a remoção da tampa.
Fig. 1.121 – Instalação do cicatrizador.
Fig. 1.122 – Prótese provisória readaptada para a região.

Caso 2. Figs. 1.123 a 1.130

Caso clínico realizado pela ex-doutoranda em Implantodontia Elisa Oderich, CEPID-UFSC.

1.123

1.124

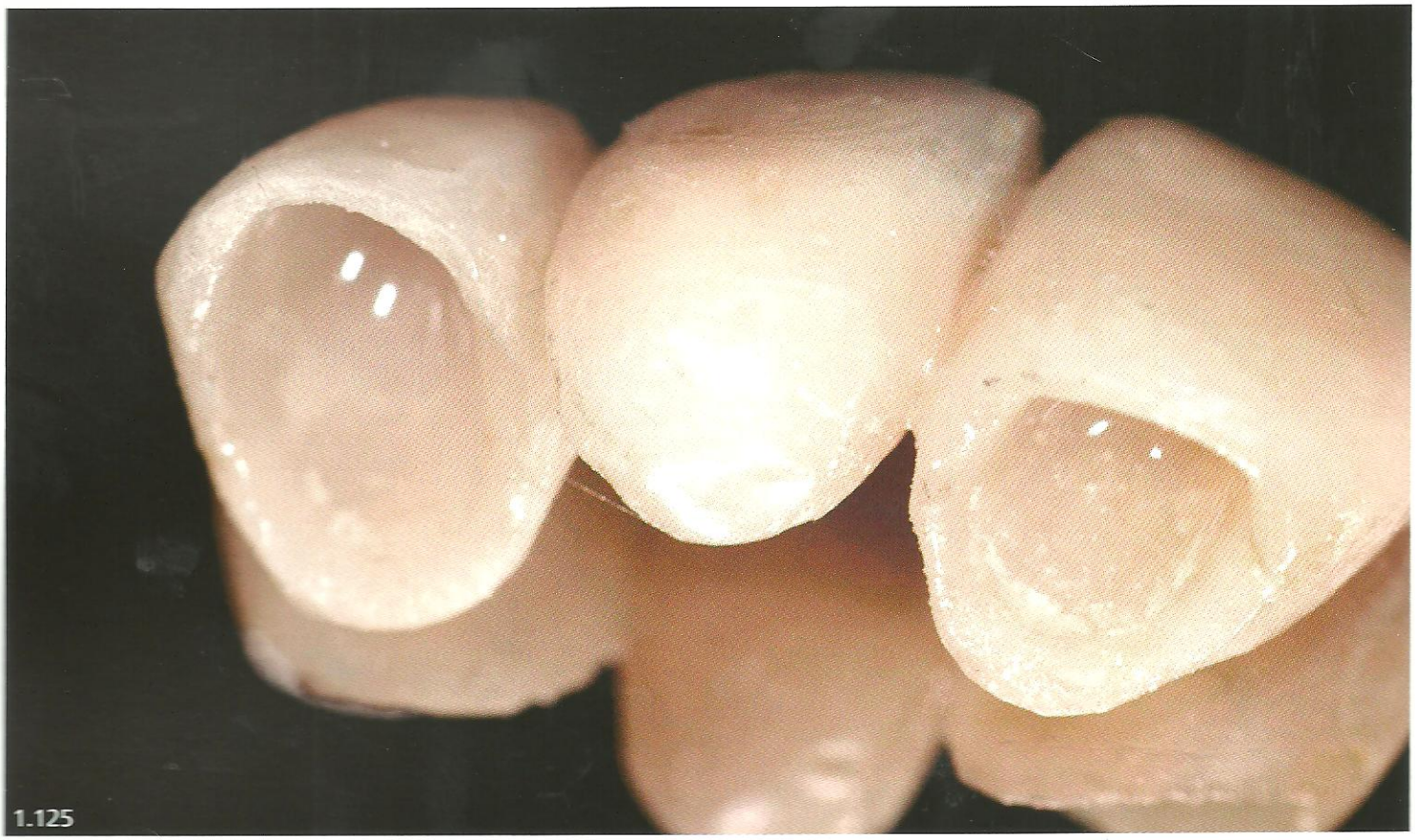
1.125

Figs. 1.123 e 1.124 – Vistas frontal e incisal da prótese fixa entre os dentes 21 e 23, tendo o 22 como pôntico.
Fig. 1.125 – Vista da prótese parcial fixa em resina acrílica com acréscimo de resina no pôntico para pressionar o tecido mole.

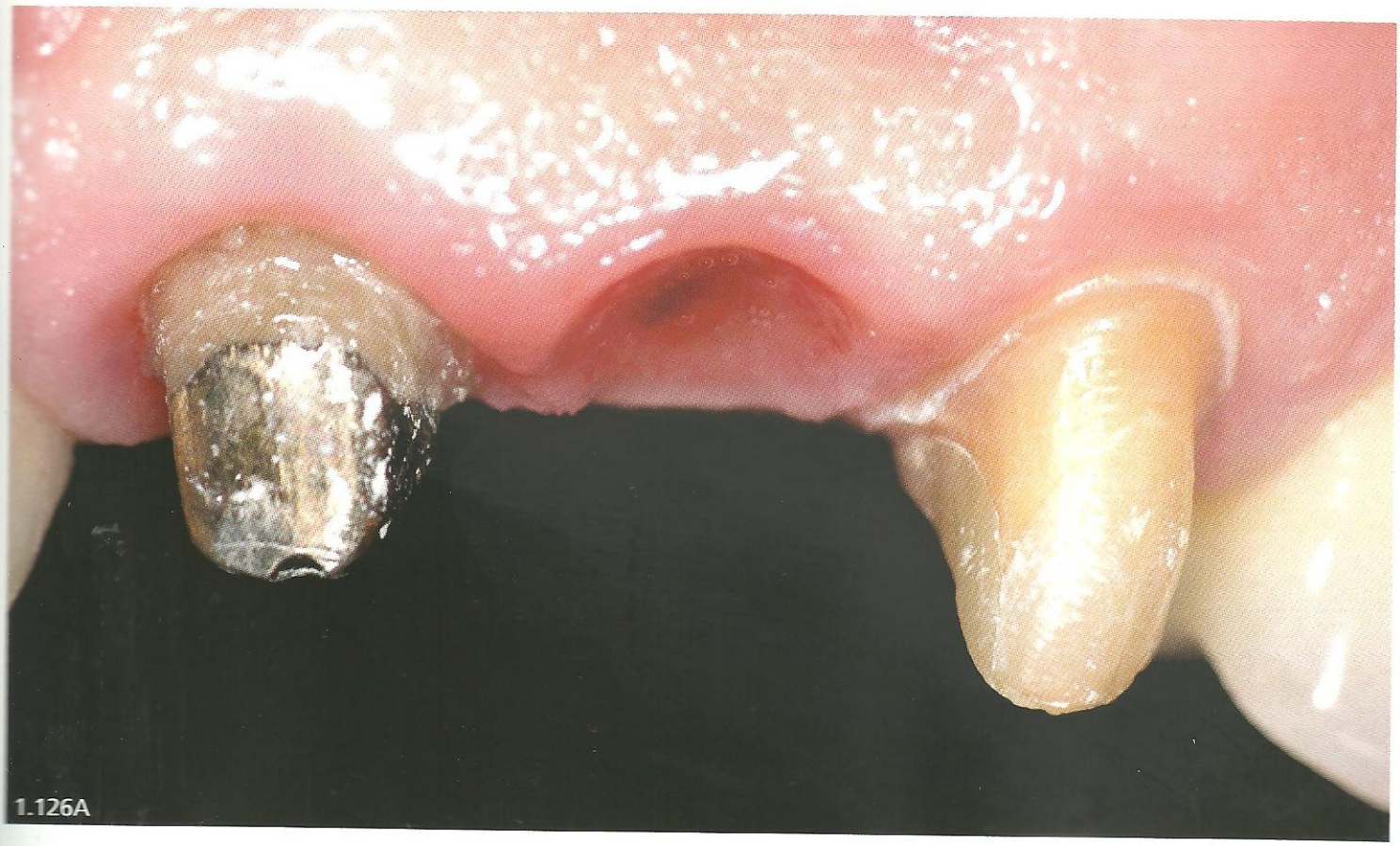

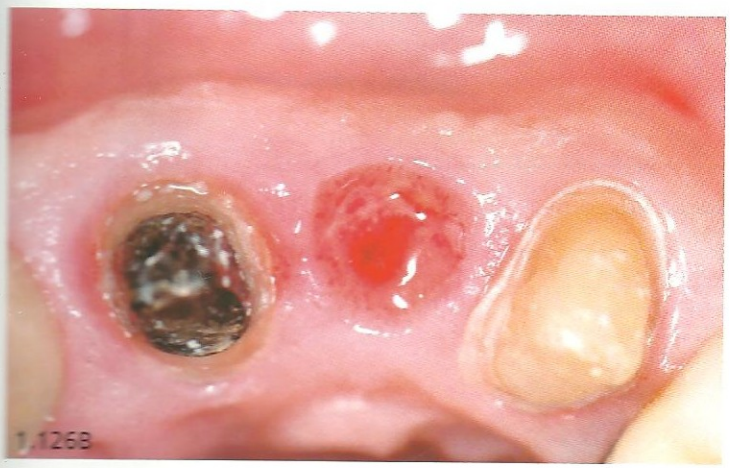

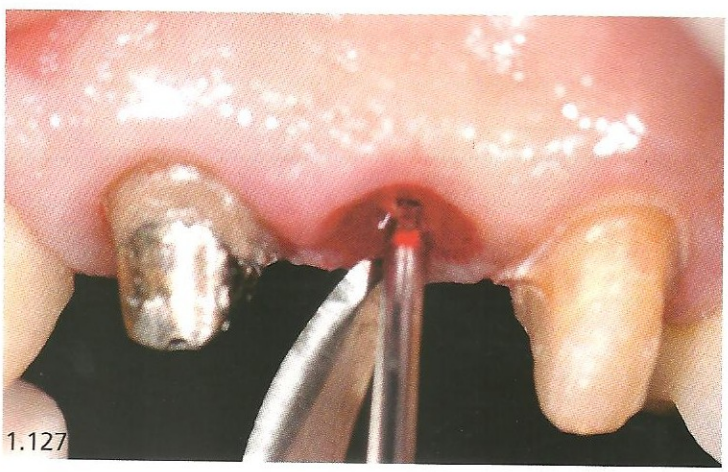

Figs. 1.126A-B – Vista vestibular e incisal da área sob o pôntico onde está situada a tampa do implante duas semanas após a pressão do pôntico.

Fig. 1.127 – Tampa sendo removida com auxílio da chave hexagonal menor (0,88 mm) e com a lâmina de bisturi finalizando o afastamento do tecido mole.

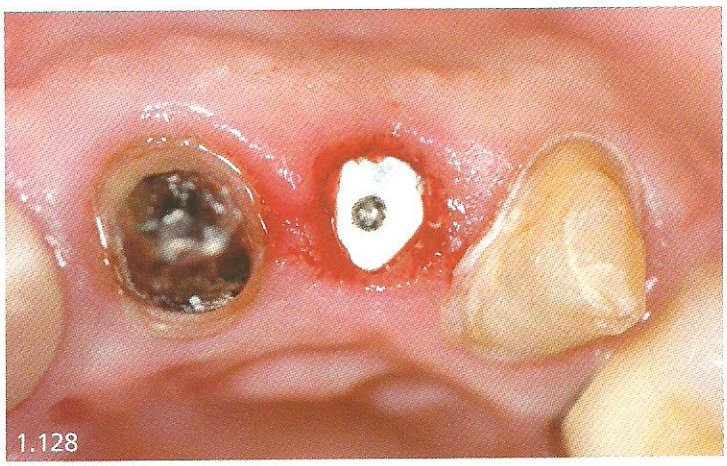
1.128

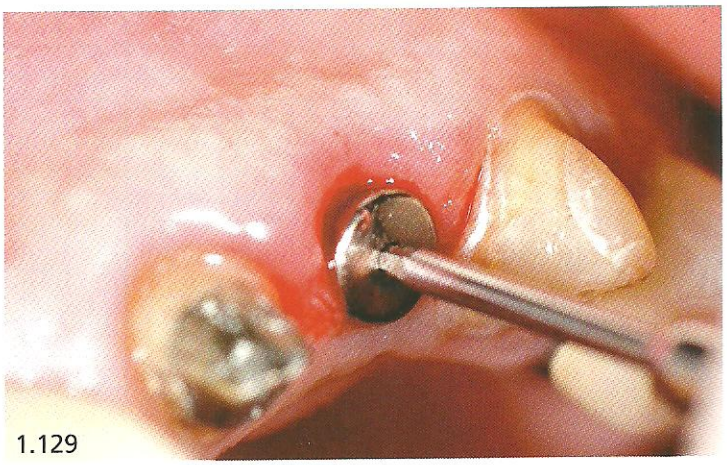
1.129

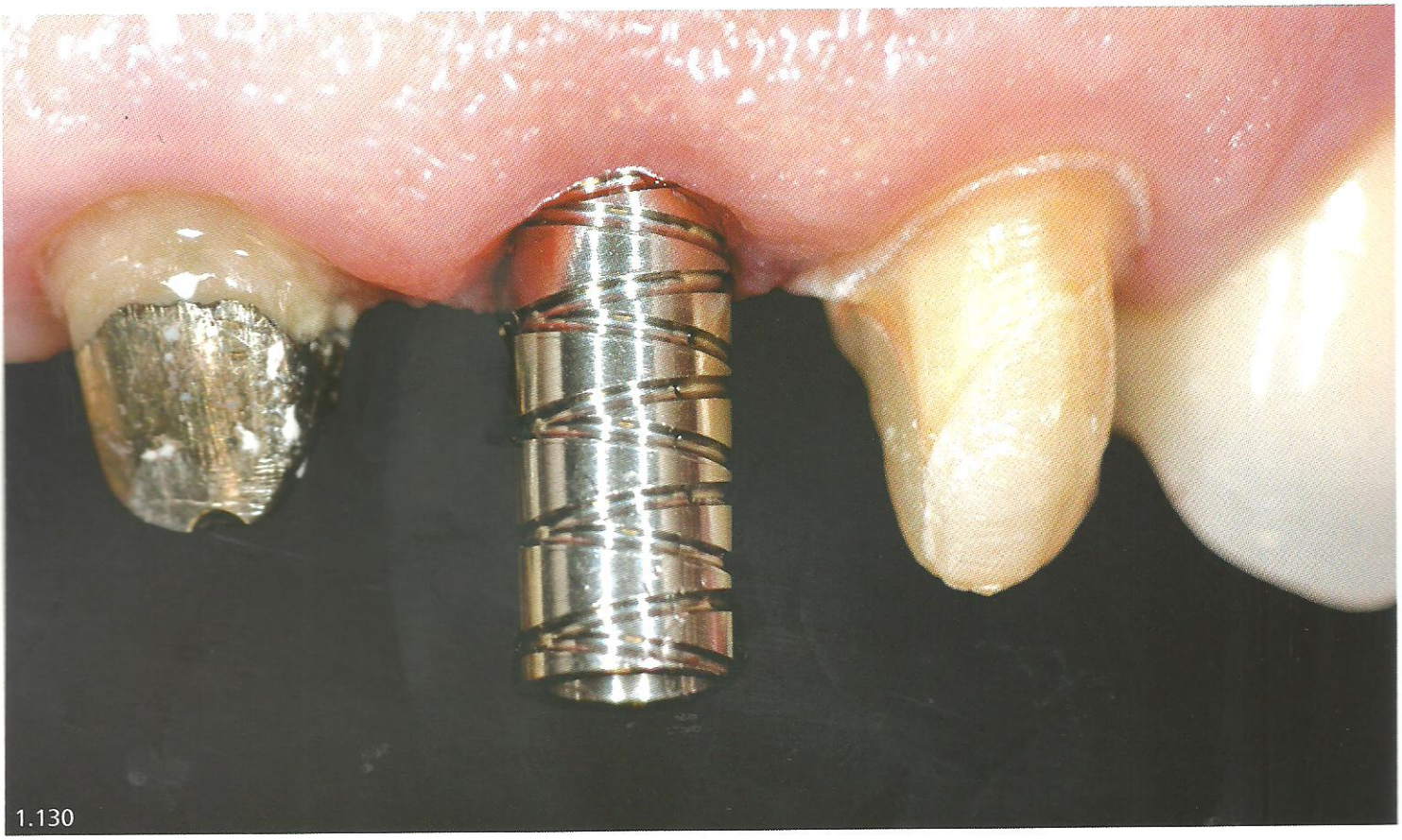
1.130

Fig. 1.128 – Tampa do implante totalmente exposta.

Fig. 1.129 – Tampa do implante praticamente fora de posição.

Fig. 1.130 – Vista do pilar metálico em titânio sendo testado em boca, pronto para ser preparado para confecção da prótese provisória. (ler no capítulo 3 a sequência da confecção da prótese provisória).

Cicatrizadores ou Parafusos de Cicatrização

São dispositivos confeccionados normalmente em titânio e rosqueados aos implantes após a segunda etapa cirúrgica.

Função

Proporcionar aos tecidos moles uma cicatrização adequada para facilitar e viabilizar o acesso à plataforma do implante para a confecção da prótese.

Características

Altura

Embora existam algumas variações entre os fabricantes, os cicatrizadores normalmente são encontrados nas seguintes alturas:

- 2 mm
- 3 mm
- 4 mm
- 5,5 mm
- 7 mm

Diâmetro

Os cicatrizadores são encontrados para os diâmetros e para os tipos dos implantes utilizados.

Perfil de emergência

Existem duas formas de cicatrizadores em relação ao perfil de emergência:

- Perfil de emergência reto.
- Perfil de emergência divergente.

Este último é utilizado em regiões nas quais a Estética é importante, porque cria nos tecidos gengivais formato ou volume semelhante aos proporcionados pelos dentes naturais. Entretanto, ele está em desuso por se acreditar que o melhor método para conformar tecidos moles seja a prótese provisória. Atualmente, os cicatrizadores com perfil de emergência reto e fino estão sendo mais utilizados para que a manipulação dos tecidos seja executada com maior previsibilidade estética.

Modo de colocação

Uma chave com forma hexagonal maior (1,17 mm) é ajustada na área correspondente à do cicatrizador, e este é rosqueado até o aperto final.

Importante: *Antes de ser rosqueado ao implante, o cicatrizador deve estar seguro à chave para que não se solte dentro da boca do paciente durante o manuseio.*

Repetindo: É de extrema importância verificar, antes da segunda etapa cirúrgica, se a plataforma do implante tem a forma de hexágono externo, interno ou cone-cone para que se possa selecionar o cicatrizador de maneira adequada.

A implantodontia tem cometido um engano em chamar de Cone Morse o sistema cone-cone. O sistema Cone Morse não necessita de parafuso para retenção, suas paredes tem inclinação entre 3 e 4 graus. Já o implante do tipo cone-cone, o que a maioria das indústrias fabricam, tem inclinação nas paredes internas de 13 a 14 graus.

Permanência em boca

É difícil quantificar o tempo necessário que um cicatrizador deve permanecer em boca antes de se realizar o trabalho protético. Isso depende da técnica cirúrgica e do tipo de incisão realizada pelo profissional, porém, o tempo pode variar de duas a seis semanas (Figs. 1.131 a 1.134).

Plataforma de implantes em hexágono interno, hexágono externo e do tipo cone Morse, respectivamente, com o tecido gengival totalmente cicatrizado após uso do cicatrizador (Figs. 1.135 a 1.137).







Fig. 1.131 – Cicatrizadores de diversos tamanhos para os implantes de hexágono externo.
Fig. 1.132 – Cicatrizadores de diversos tamanhos para os implantes de hexágono interno.
Fig. 1.133 – Cicatrizadores de diversos tamanhos para os implantes de cone Morse.
Fig. 1.134 – Cicatrizador encaixado na chave digital selecionada. Ele não deve se soltar.

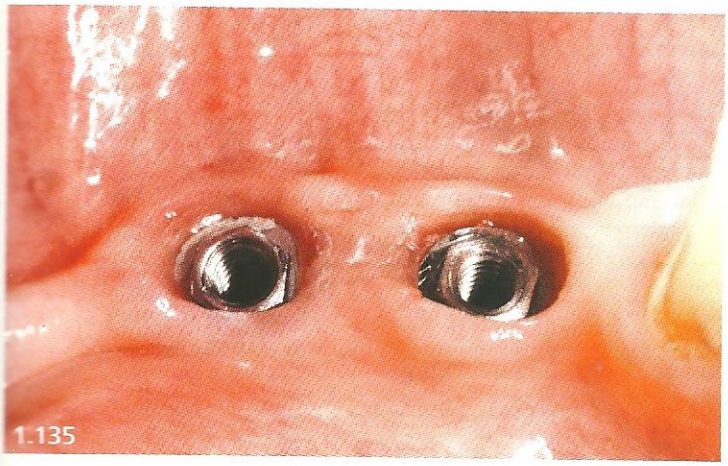

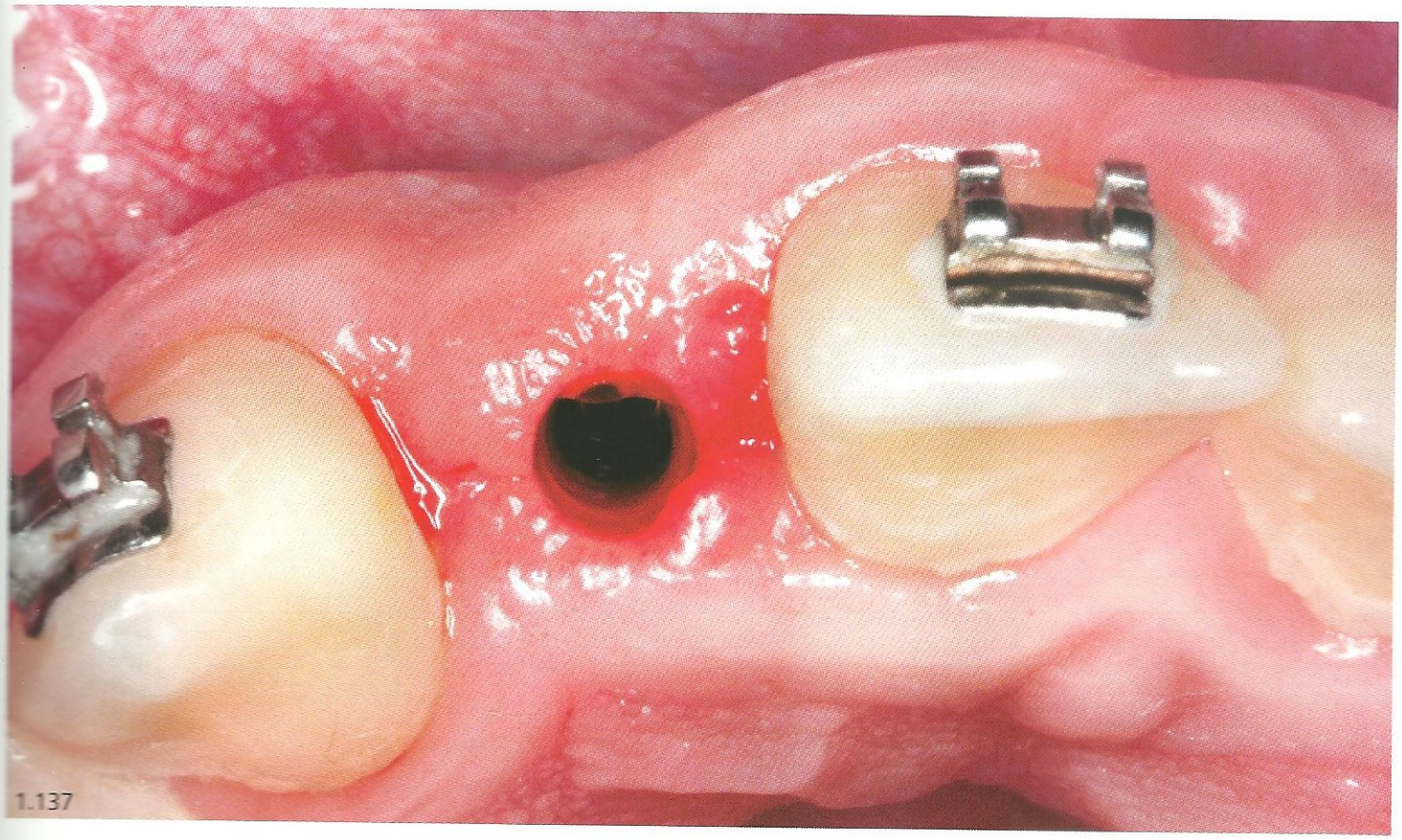

Figs. 1.135 a 1.137 – Mostram a plataforma de implante em forma de hexágono externo, interno e cone Morse respectivamente com o tecido gengival totalmente cicatrizado após o uso do cicatrizador.

Capítulo 2

Pilares Protéticos

Pilares Protéticos

São dispositivos utilizados para fazer a ligação entre o implante e a prótese.

Sinônimos

Os pilares protéticos são também conhecidos como:

- Intermediários
- Conexões ou conectores
- *Abutments*
- Componente transmucoso

No final desse capítulo será feita uma abordagem resumida dos pilares, bem como o processo de seleção para os implantes do Sistema de Conexão Cônica ou Cone Morse.

Classificação

Os pilares protéticos podem ser classificados desta forma:

- **Pilares para prótese parafusada**
  - *Standard*
  - *Esteticone*
  - *Esteticone Angulado*
  - *Multiunit ou Microunit*
  - *Multiunit ou Microunit Angulado*
- **Pilares para prótese cimentada**
  - Metálicos:
    - Pré-fabricados – Ceraone
    - Personalizáveis: esses devem sofrer desgastes para se adaptarem às condições necessárias e desejadas pelo profissional.
  - Calcináveis:
    - Com cinta metálica
    - Sem cinta metálica
  - Cerâmicos:
    - Pré-fabricados
    - Personalizáveis: todos os pilares cerâmicos são passíveis de serem desgastados e preparados como sendo um retentor para uma prótese convencional.

➤ **Pilares para prótese cimentada-parafusada**

Os pilares utilizados para este tipo de prótese são os mesmos utilizados para as próteses cimentadas.

Após a seleção e o preparo do pilar escolhido, o técnico fará o enceramento e a fundição (ou o preparo, para o caso de sistemas cerâmicos) de um coping para seguir com a aplicação da porcelana. A técnica se assemelha à de confecção de um coping para prótese cimentada convencional, porém deve-se realizar um orifício em região de cíngulo ou oclusal para acesso ao parafuso do pilar.

Se a escolha for por Pilar Ceraone, basta realizar um orifício no cilindro do mesmo para ter acesso ao parafuso. Importante ressaltar que em casos de região anterior, o orifício deverá estar saindo na região de cíngulo da restauração.

Pilar *Standard* (Fig. 2.1)

Indicações: próteses fixas de múltiplos elementos, em situações de pequeno requerimento estético estético e implantes muito inclinados. Também é muito empregado em reabilitações com *Overdentures*, para a confecção de barra-clipe.

- Cintas: 3 mm, 4 mm, 5,5 mm, 7 mm
- Diâmetro: 4,5 mm
- Torque: 20 Ncm
- Chave manual: de boca
- Tampa de proteção
- Transferentes: cônico e quadrado
- Cilindros: sempre lisos
- Parafusos de retenção: ouro ou titânio/encaixe hexagonal ou fenda
- Distância mínima interoclusal: 6 mm

Atualmente encontra-se em desuso, pois pode ser substituído com resultados mais favoráveis pelo microunit. Porém, devido à pouca altura da sua plataforma, pode e é utilizado em situações aonde o implante mais posterior, como em próteses do tipo protocolo, estiver inclinado, pois facilita a inserção das mesmas.

Pilar Esteticone (Figs. 2.2 e 2.3)

Algumas empresas já deixaram de fabricar esse pilar protético, passando a adotar apenas o pilar do tipo multiunit ou microunit, ou com outra terminologia, para as próteses com vários retentores.

Indicações: próteses aparafusadas, unitárias ou múltiplas, onde a estética tem relevância.

Corrige até 30° de angulação do implante.

- Cintas: 1 mm, 2 mm, 3 mm
- Diâmetro: 4,8 mm
- Torque: 20 Ncm
- Chave manual: de boca (a mesma para o pilar *Standard*)

2.1

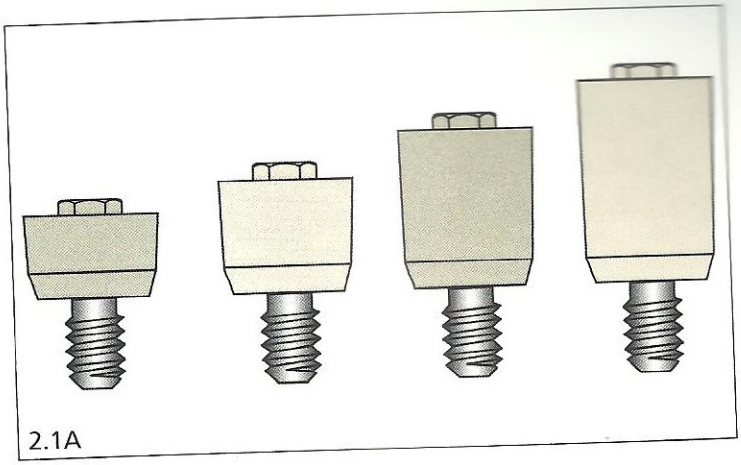
2.1A

2.2

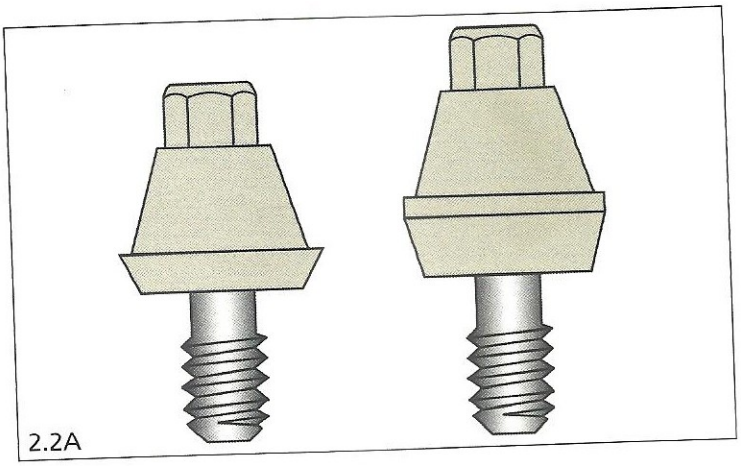
2.2A

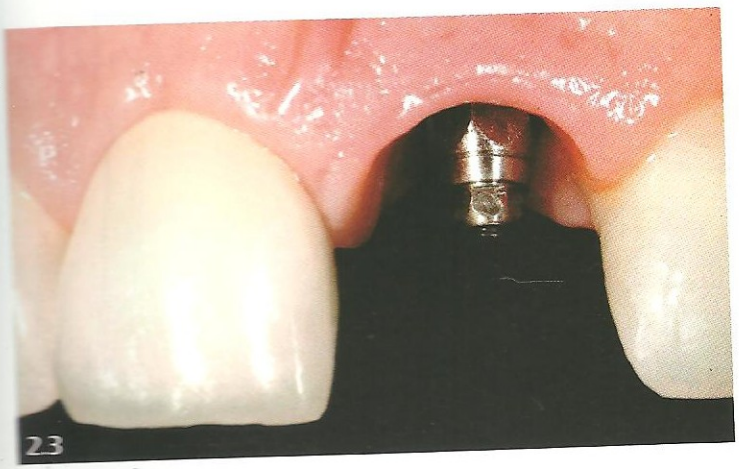
2.3

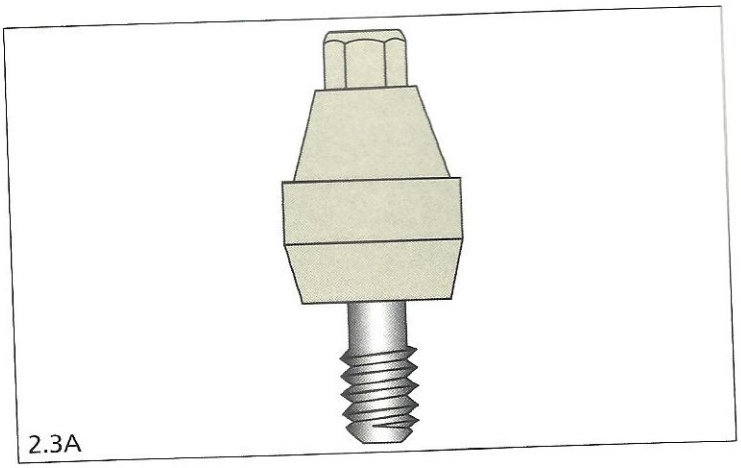
2.3A

Figs. 2.1 e 2.1A – Pilares Standard.
Figs. 2.2, 2.2A, 2.3 e 2.3A – Pilares esteticone.

- Tampa de proteção
- Transferente cônico e quadrado
- Análogos lisos e sextavados
- Cilindros: lisos e com sextavado
- Parafusos de retenção: ouro ou titânio/encaixe hexagonal ou fenda
- Distância mínima interoclusal: 6,7 mm

É importante salientar que para utilizar esse componente em um só dente, torna-se indispensável o emprego do sistema antirrotacional, que nada mais é do que usar tanto para a moldagem quanto para a peça protética propriamente dita, componentes que possuem sextavados internos, que irão se adaptar intimamente ao hexágono existente externamente nesse pilar, impedindo a rotação da futura reabilitação unitária. Tal dispositivo torna-se desnecessário em próteses fixas, considerando-se que os pilares estarão unidos entre si e esta união servindo como sistema antirrotacional.

Pilar Esteticone Angulado (Figs. 2.4A e B)

Indicações: próteses parafusadas, unitárias ou múltiplas.

Como está sendo substituído pelos pilares multiunits ou microunits, esse pilar esteticone angulado é essencialmente indicado para prótese unitária parafusada.

É um pilar semelhante ao esteticone, com a diferença de ser encontrado em duas angulações (17 e 30°). Isso permite corrigir, através da conexão, desajustes de posicionamento dos implantes, facilitando a emergência do parafuso em regiões mais adequadas.

Esse pilar possui cintas metálicas com diferentes alturas em sua circunferência. Ao utilizá-los nos dentes anteriores, a porção mais alta da cinta de titânio ficará voltada para vestibular, o que poderá, muitas vezes, contraindicá-los, caso a mucosa seja insuficiente para mascará-lo.

Apresenta 12 sulcos internos, que possibilitam 12 posições diferentes de encaixe sobre o sextavado da cabeça do implante.

- Cintas: 17° (2 mm e 3 mm)
  30° (3 mm, 4 mm e 5,5 mm)
- Diâmetro: 4,8 mm
- Torque: 20 Ncm
- Chave manual: hexagonal
- Tampa de proteção: igual à do esteticone
- Transferentes cônico e quadrado: iguais aos do esteticone
- Análogos: os mesmos do esteticone
- Cilindros: lisos e com sextavado
- Parafusos de retenção: ouro ou titânio/encaixe hexagonal ou fenda
- Distância mínima interoclusal:

  17° – (7,4 mm)

  30° – (8,5 mm)

Pilar Multiunit ou Microunit (Figs. 2.5 e 2.5A)

Em implantes com hexágono externo, todos os pilares anteriormente salientados possuem uma característica em comum: o hexágono interno que se adapta perfeitamente ao hexágono externo do implante.

O pilar multiunit (Nobel) e o microunit (Conexão) apresentam uma peculiaridade: a inexistência desse hexágono interno na base do pilar. O objetivo dessa alteração é facilitar a instalação do componente ao implante, muitas vezes dificultada pela necessidade de um perfeito assentamento entre os hexágonos, que ocorre, muitas vezes, subgengivalmente, com dificuldades de acesso do operador, tornando necessários controles radiográficos que determinam perda de tempo. Só poderá ser empregado em próteses fixas múltiplas para que a união entre os elementos funcione como dispositivo antirrotacional.

Para os implantes do tipo hexágono interno, esses pilares possuem o mesmo número de lados para se ajustar aos implantes. Enquanto, para o sistema Cone Morse, os pilares trazem a forma interna também do implante para um adequado encaixe.

- Cintas: 1, 2, 3, 4 e 5,5 mm
- Diâmetro: 4,8 mm
- Torque: 20 Ncm
- Chave manual: de boca (igual à chave utilizada para o pilar esteticone)
- Tampa de proteção
- Transferente cônico e quadrado
- Cilindros: lisos
- Parafusos de retenção: ouro ou titânio/encaixe hexagonal ou fenda
- Distância mínima interoclusal: 4,5 mm

Pilar Microunit Angulado (Figs. 2.6, 2.6A e B)

Eles podem ser encontrados para os implantes de hexágono externo, interno e Cone Morse.

Esses pilares angulados trazem algumas diferenças para a sua instalação aos seus respectivos implantes. Os pilares para implante com plataforma de hexágono externo possuem 12 lados para se adaptar ao implante. Para o hexágono interno, os pilares possuem 6 lados para se adaptar ao implante. É menos versátil do que o pilar para o hexágono externo, porém mais fácil de ser instalado.

Já para o sistema Cone Morse, esses pilares existem, porém, uma vez definida sua posição, nunca mais poderá ser afrouxado porque sua posição não pode ser mais repetida. No entanto, as empresas já estão fabricando esses implantes com guia de inserção, o que facilita sobremaneira sua recolocação.

Pilar Pré-fabricado para Prótese Cimentada

Pilar ceraone (Fig. 2.7 e 2.7A)

Indicações: exclusivamente para prótese unitárias cimentadas.

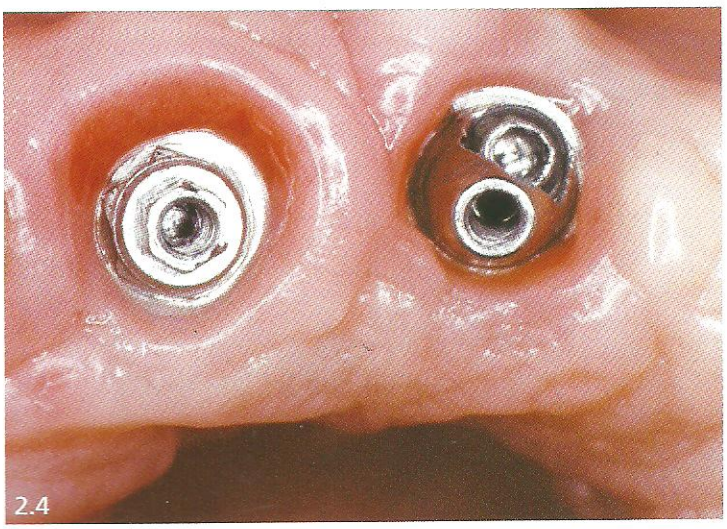

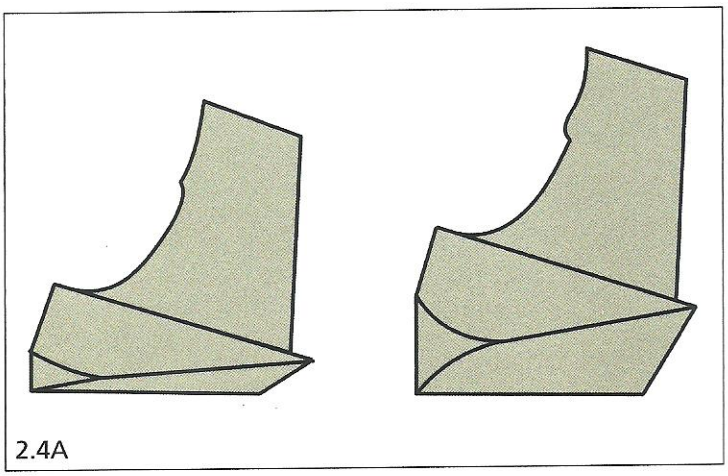

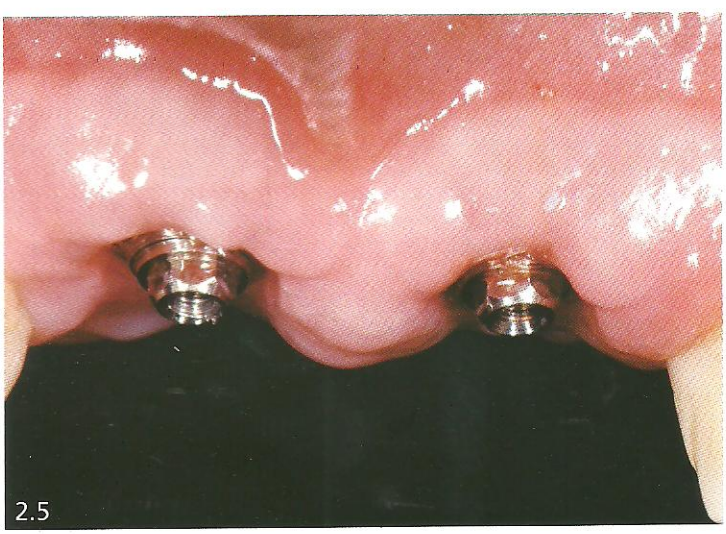

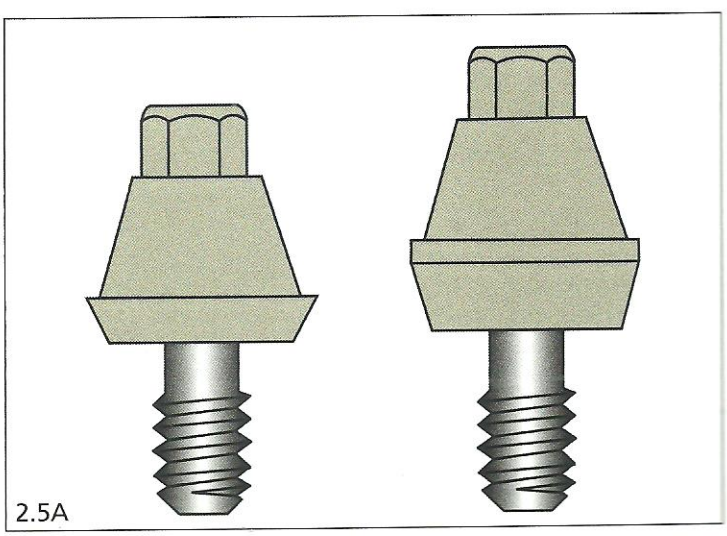

Figs. 2.4, 2.4A e B – Pilares angulados.
Figs. 2.5 e 2.5A – Pilares multiunit.

2.6

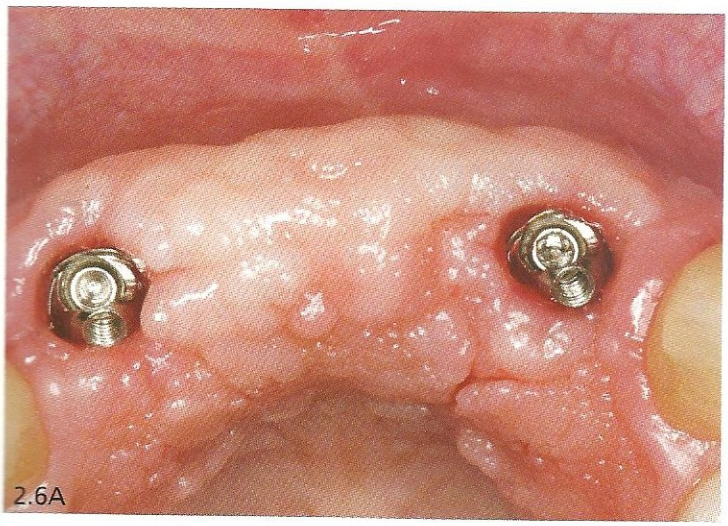

2.6A

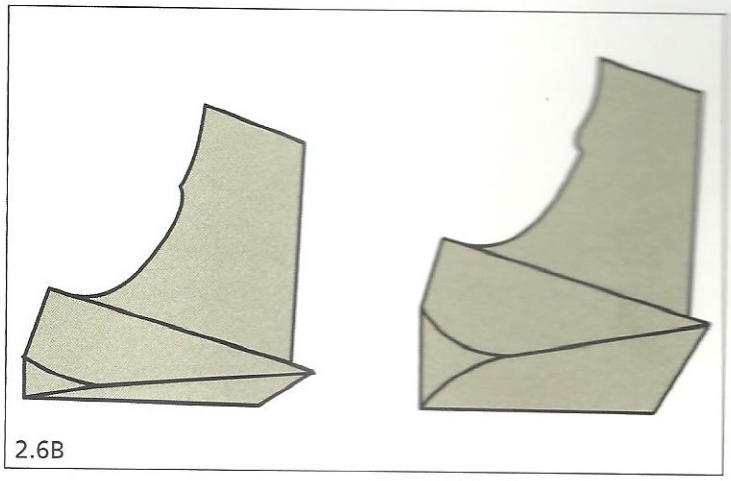

2.6B

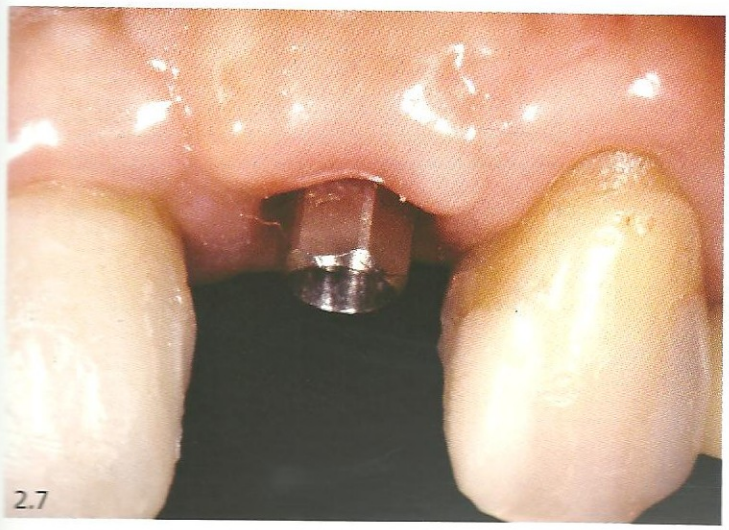

2.7

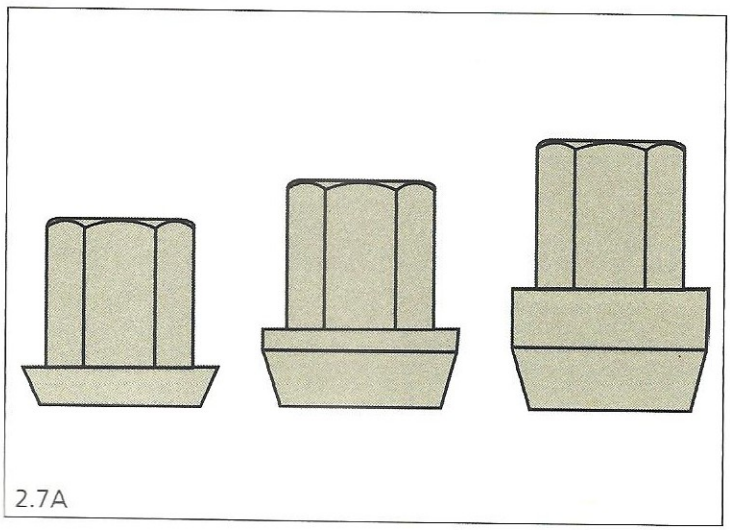

2.7A

Figs. 2.6, 2.6A e B – Pilar multiunit angulado.
Figs. 2.7 e 2.7A – Pilar ceraone.

O pilar será aparafusado ao implante, e uma coroa metaloplástica, metalocerâmica ou ceramocerâmica será então assentada e cimentada sobre esse pilar protético.

- Cintas: 1, 2, 3 e 4 mm
- Diâmetro: 4,8 mm
- Torque: 30 Ncm em parafuso quadrado ou hexagonal de ouro ou titânio
- Chave manual: quadrada ou hexagonal maior
- Tampa de proteção
- Transferente
- Cilindros: plásticos, metálicos, e em alumina ou zircônia.
- Distância mínima interoclusal: 7,5 mm

Repetindo: O pilar do tipo ceraone, devido à grande quantidade de pilares pré-fabricados e fabricados, está cada vez mais em desuso.

Pilares personalizáveis (Figs. 2.8, 2.8A, 2.9, 2.9A)

Outro grupo de pilares disponível no mercado é o dos componentes personalizáveis ou adaptáveis. A principal diferença desse grupo para o anterior está na necessidade de ajustes para adequá-los às particularidades dos tecidos que os cercam, antes de instalar a prótese. Em alguns casos, se assemelham aos trabalhos convencionalmente realizados em dentes naturais, pois para esse tipo de pilar a opção protética clássica é a cimentada.

As vantagens dessas conexões são:

- Possibilidade de conferir o perfil gengival ao pilar, por sua versatilidade de formas.
- Simplicidade protética devido à sua semelhança com as próteses convencionais.
- Possibilidade de melhor manejo dos tecidos moles.
- Possibilidade de emergir com a cerâmica a partir da plataforma do implante (pilares cerâmicos) ou deixando uma margem basal metálica estreita (0,1 a 0,2 mm – pilares metálicos), o que é interessante em casos onde a camada de mucosa sobre o implante é insuficiente para mascarar a cinta metálica de componentes pré-usinados (no mínimo 1 mm).

2.8



2.8A

2.9

2.9A

Figs. 2.8, 2.8A, 2.9 e 2.9A – Vista vestibular da plataforma de um implante (hexágono externo), de um pilar personalizado e angulado metálico parafusado no modelo; pilar metálico preparado e pilar de preparo parafusado em boca.

Pilar UCLA (Figs. 2.10 a 2.14)

Foi desenvolvido na Universidade da Califórnia em Los Angeles (UCLA). Constitui-se em um tubo acrílico que se acopla diretamente sobre o implante e poderá ser adaptado idealmente à maioria das situações através do enceramento para, então, ser transformado em um pilar metálico através de um processo convencional de fundição.

Apresenta como vantagens:

- Facilidade de conferir à peça o formato desejado (enceramento).
- Possibilidade de fundição nas mais variadas ligas.
- Baixo custo (quando se emprega liga metálica alternativa).

Há uma *desvantagem* que deve ser mencionada: por requerer um processo de fundição convencional, apresenta comprometimento na precisão de adaptação com o implante.

Visando eliminar essa deficiência, encontra-se disponível no mercado pilares, (réplica do UCLA convencional) com a porção de acoplagem ao implante usinada em diversas ligas metálicas, e com o restante do tubo mantido em acrílico calcinável. Isso permite a personalização do componente, sem, entretanto, comprometer sua adaptação.

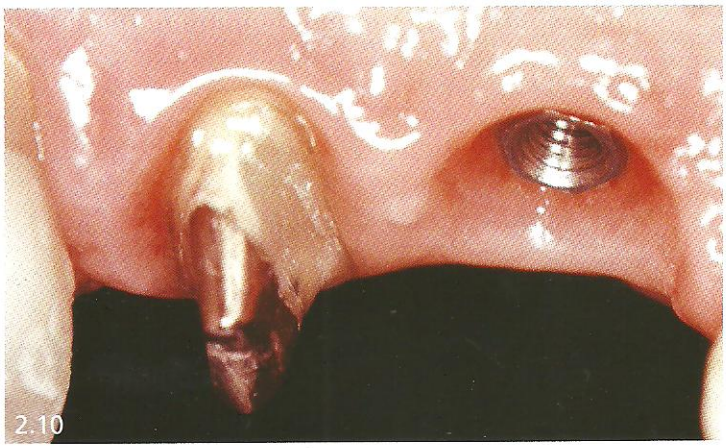

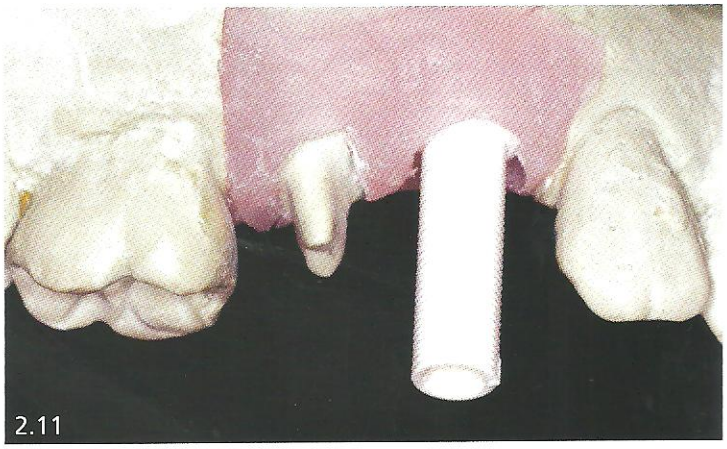

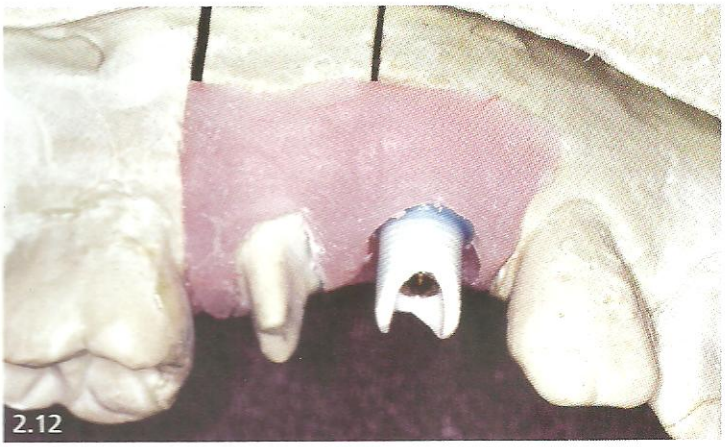

Figs. 2.10 a 2.14 – Plataforma de um implante; pilar UCLA de plástico; pilar UCLA com altura reduzida; pilar fundido; coroa cimentada sobre o pilar.

Pilares Metálicos Personalizáveis por Desgaste

São pilares extremamente versáteis e que, de forma rápida e extremamente fácil, podem ser adequados a cada situação, sem a necessidade de procedimentos laboratoriais elaborados. A região que entra em contato com o implante não sofre nenhuma forma de manipulação, o que assegura a perfeita adaptação desses componentes. Apresentam como *desvantagem* a impossibilidade de personalização por acréscimo, só por remoção. Exemplo desse pilar:

- Munhão Antirrotacional (Conexão)

O protesista poderá optar por realizar o desgaste para personalizar o componente no modelo de trabalho previamente realizado, diretamente na boca do paciente, ou realizar uma abordagem mista, iniciando no modelo e refinando na boca (ler Pilares para Prótese Cimentada-Parafusada na pág. 79).

Pilares Cerâmicos Personalizáveis por Desgaste (Figs. 2.15 a 2.23)

Além das características dos pilares de desgaste metálicos, esses componentes destacam-se pela estética. A desvantagem está na sensibilidade desses pilares à técnica de desgaste, pois reduções incorretas podem determinar o comprometimento desses pilares a médio ou longo prazo. É fundamental seguir fielmente as recomendações do fabricante no que diz respeito às dimensões finais que tais conexões necessitam ter para que mantenham sua rigidez estrutural e não comprometam a longevidade do tratamento. Muitas empresas possuem esses pilares. Exemplos que podemos citar são:

- Pilar Estético Zircônia (Nobel).
- Pilar Zi Real Post (3I)
- Pilar In-Ceram Zircônia – Wilcos

Pilares Personalizáveis Computadorizados

Esses pilares estão sendo cada vez mais utilizados. Várias são as indústrias que lançam e lançaram equipamentos para produzi-los.

Os sistemas computadorizados laboratoriais são baseados na tecnologia CAD-CAM para a produção industrial de pilares com as dimensões determinadas pelo protesista.

O sistema CAD *(Computer Assisted Design)* é o desenho computadorizado do *abutment*. Poderá ser realizado diretamente no computador, onde, de forma fácil e rápida, o operador seleciona o contorno, alinhamento, a angulação e o término da margem, ou através do enceramento convencional para o escaneamento com escâner especial. Após a conclusão dessa etapa, as informações são enviadas via *modem* para as unidades de produção, onde o sistema CAM *(Computer Assisted Machine)*, por meio de prensagem, fresagem e/ou eletroerosão, confere a forma desejada à conexão.

Pilar zircônia pré-fabricado



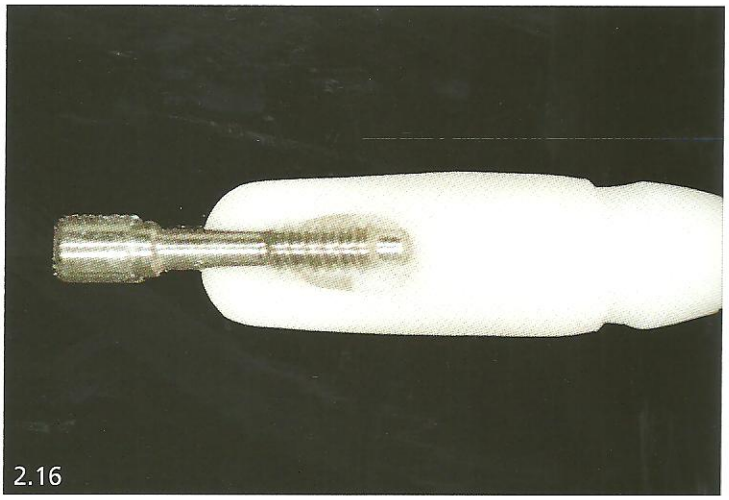



Fig. 2.15 – Pilar de zircônia pré-fabricado parafusado no análogo.

Fig. 2.16 – Vista palatal do coping de zircônica se adaptando ao pilar de zircônia pré-fabricado. Observe o orifício de acesso ao parafuso na palatal do coping.

Fig. 2.17 – Coping de zircônia totalmente adaptado ao pilar. Pelo fato da prótese ser do tipo cimentada-parafusada, o pilar não vai ao forno.

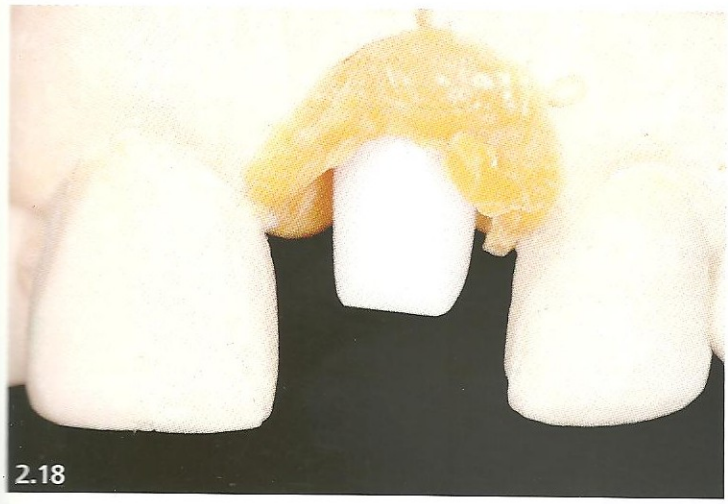

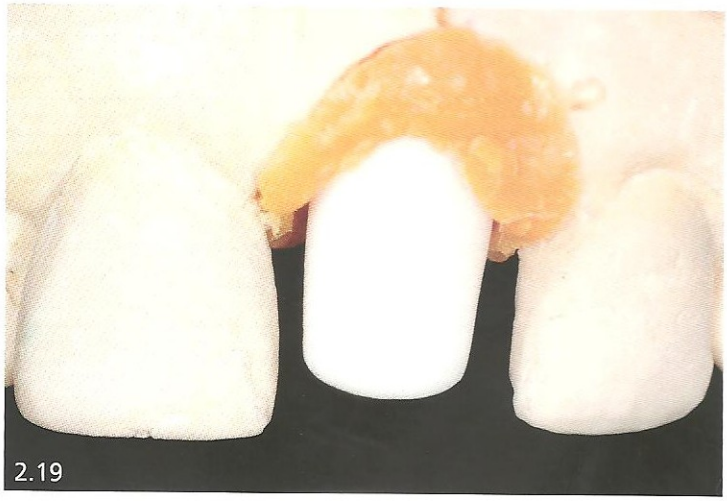

Fig. 2.18 – Pilar no modelo de trabalho.
Fig. 2.19 – Coping sobre o pilar no modelo de trabalho.
Fig. 2.20 – Prótese em boca.

2.21

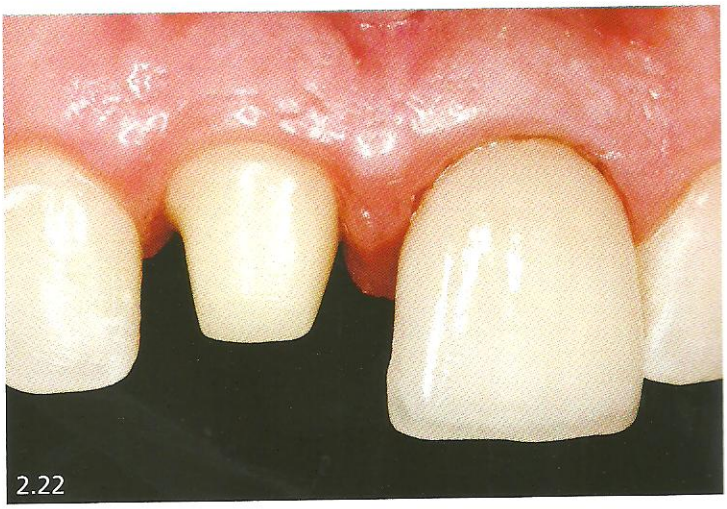
2.22

2.23

Fig. 2.21 – Pilar de Zircônia com base metálica e coroa livre de metal.
Fig. 2.22 – Pilar de Zircônia em boca.
Fig. 2.23 – Prótese em boca.

Os pilares poderão ser confeccionados em titânio ou cerâmica com praticamente qualquer inclinação, terminação marginal, altura, largura e forma de corte transversal, criando o perfil de emergência natural do dente, satisfazendo as necessidades de cada caso. Os pilares estão disponíveis para todos os sistemas de implantes da Nobel Biocare, além de outros sistemas com plataformas compatíveis.

Obs.: *Alguns pilares personalizáveis possuem a opção de aplicação de cerâmica diretamente sobre o componente, desde que o eixo de orientação do implante seja favorável, e permitindo que o orifício de acesso ao parafuso seja localizado na região de cíngulo para os dentes anteriores e na região de fissura central nos dentes posteriores, proporcionando um resultado estético aceitável (Spiekermannn, 1995). Dessa maneira, a prótese deixa de ser cimentada e passa a ser parafusada, com possibilidade de recuperação, mesmo após a instalação definitiva. Entretanto, por ser uma estrutura em monobloco, essa alternativa continua sem um "mecanismo de dissipação de forças", violando um dos princípios básicos do sistema Brånemark (ausência do intermediário protético).*

Pilares para Prótese Cimentada-parafusada

Metálicos – (Figs. 2.24 a 2.35A)

Cerâmicos – (Figs. 2.36 a 2.42)

(Todos os pilares para prótese cimentada podem ser utilizados para prótese cimentada-parafusa)

No capítulo 5 também será mostrada uma sequência especialmente laboratorial utilizando pilar metálico para confecção das próteses cimentadas-parafusadas.

Seleção dos Pilares Protéticos (Figs. 2.43 a 2.54)

Essa seleção pode ser feita diretamente na boca ou em modelos obtidos com a moldagem dos implantes, adequadamente montados em um articulador.

As figuras 2.24 a 2.35 mostram de maneira resumida a confecção de uma prótese metalocerâmica do tipo cimentada-parafusada confeccionada sobre um pilar metálico. Salienta-se que o pilar não vai ao forno e tão pouco recebe alisamento e/ou polimento por parte do técnico. Portanto, a adaptação vem de fábrica. Prótese confeccionada pelo doutorando em Implantodontia Ernesto Barquero e pelo técnico José Batista – Dental'Art, CEPID-UFSC.

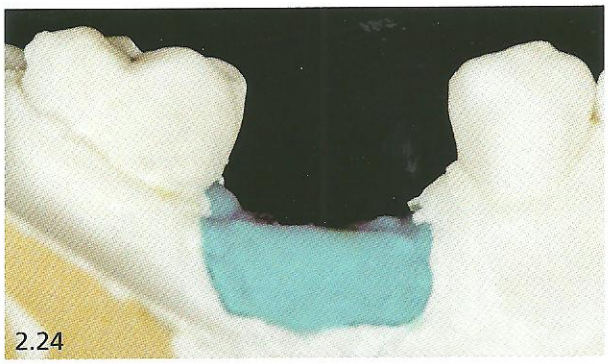
2.24


2.25

2.26

2.27

Figs. 2.24 e 2.25 – Vistas vestibular e oclusal do modelo de trabalho com análogo do implante do tipo hexágono externo.
Figs. 2.26 e 2.27 – Vistas vestibular e oclusal do pilar protético metálico em titânio no modelo de trabalho.

2.28

2.29

Fig. 2.28 – Vista vestibular do pilar protético preparado, adaptado ao análogo no modelo de trabalho.

Fig. 2.29 – Pilar protético preparado no modelo de trabalho sem a gengiva artificial, mostrando que a adaptação não foi alterada e assim permanecerá até a prótese ser instalada em boca. Observe pela relação com o antagonista o espaço para confecção do coping.

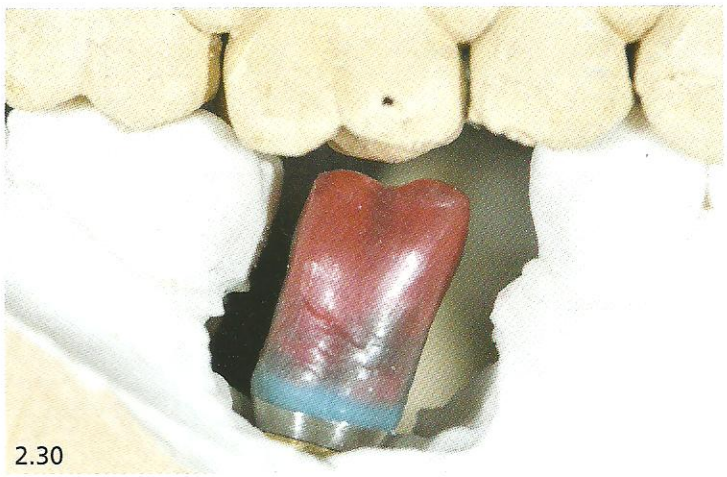
2.30

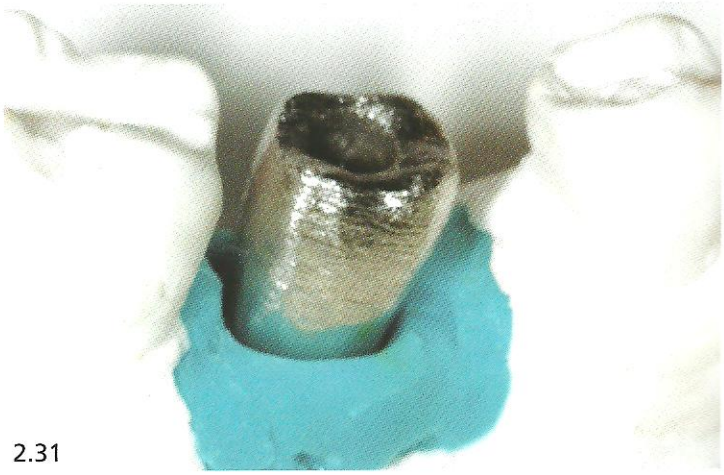
2.31

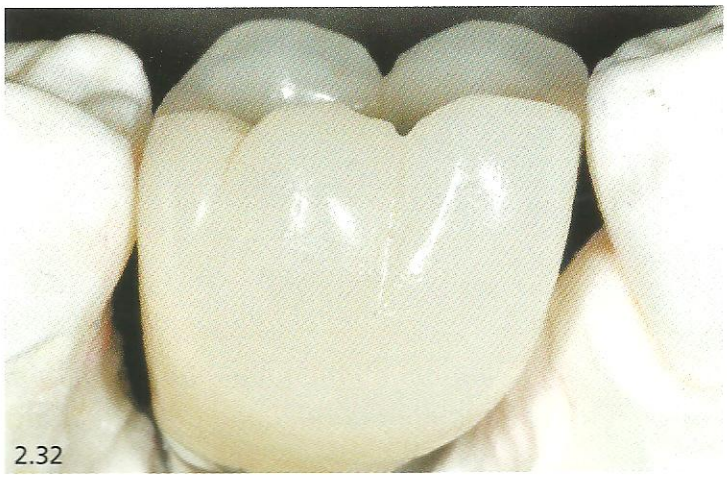
2.32

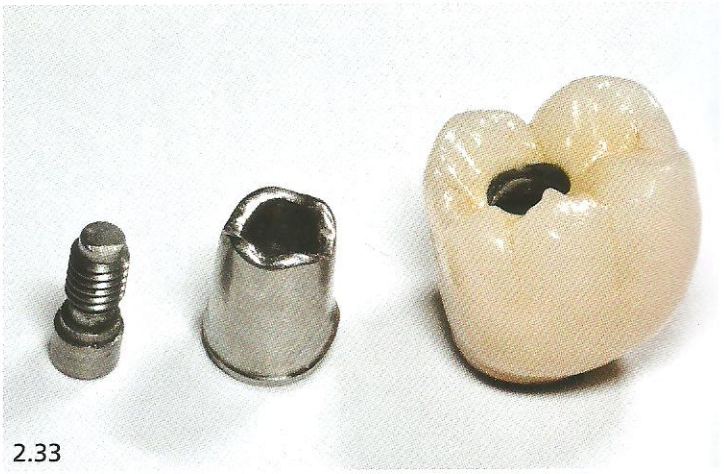
2.33

Fig. 2.30 – Enceramento do coping no pilar protético, posicionado no modelo de trabalho. Observe o espaço deixado para a aplicação da porcelana após a fundição.

Fig. 2.31 – Coping fundido colocado sobre o pilar protético no modelo de trabalho.

Fig. 2.32 – Prótese metalocerâmica assentada ao pilar metálico no modelo de trabalho.

Fig. 2.33 – Parafuso, pilar preparado e a prótese.

2.34

2.35

2.35A

Fig. 2.34 – Conjunto prótese metalocerâmica se assentando ao pilar protético.
Fig. 2.35 – Prótese assentada ao pilar protético. Observe a adequada adaptação do conjunto.
Fig. 2.35A – Prótese definitivamente instalada em boca.

As figuras 2.36 a 2.42 mostram a confecção de uma prótese unitária do tipo cimentada-parafusada no incisivo lateral superior direito utilizando pilar e coping confeccionados por sistema computadorizado. Tratamento realizado pelo doutorando em Implantodontia Armando Lopes, CEPID-UFSC.

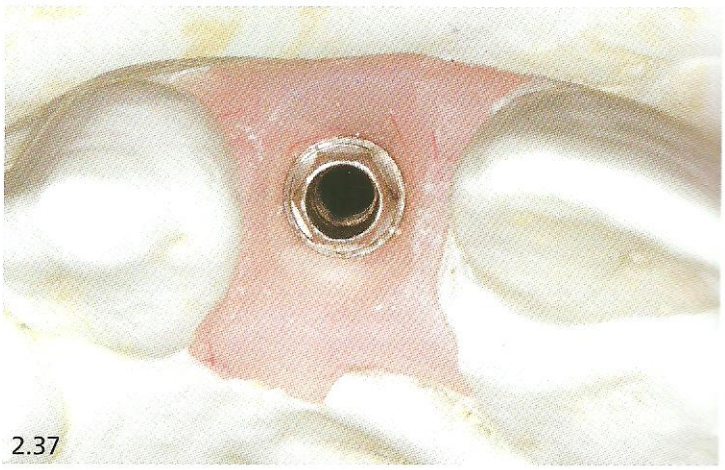

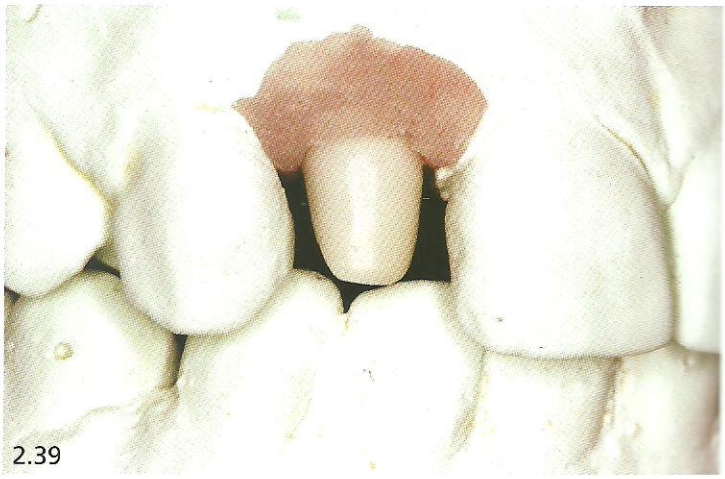

Figs. 2.36 e 2.37 – Vistas incisal e frontal do modelo de trabalho com uma réplica de implante de 2,3 mm de diâmetro na região do dente 12.
Fig. 2.38 – Pilar em zircônia fabricado pelo sistema CAD-CAM.
Fig. 2.39 – Coping de zircônia sobre o pilar em zircônia, fabricado pelo sistema CAD-CAM.

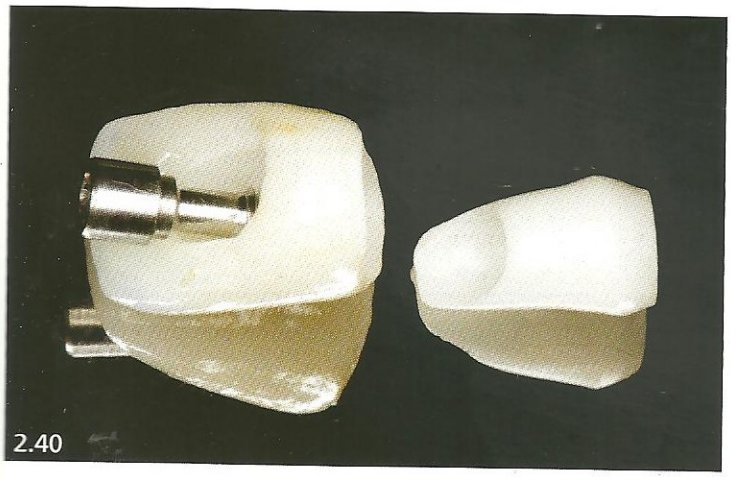

Fig. 2.40 – Conjunto, pilar, prótese livre de metal e parafuso. Prótese cimentada-parafusada.
Fig. 2.41 – Prótese livre de metal no modelo.
Fig. 2.42 – Prótese pronta em boca.

Seleção de Pilares

As figuras 2.43 a 2.54 mostram a melhor opção de pilares utilizando kit de pilares em três situações clínicas.

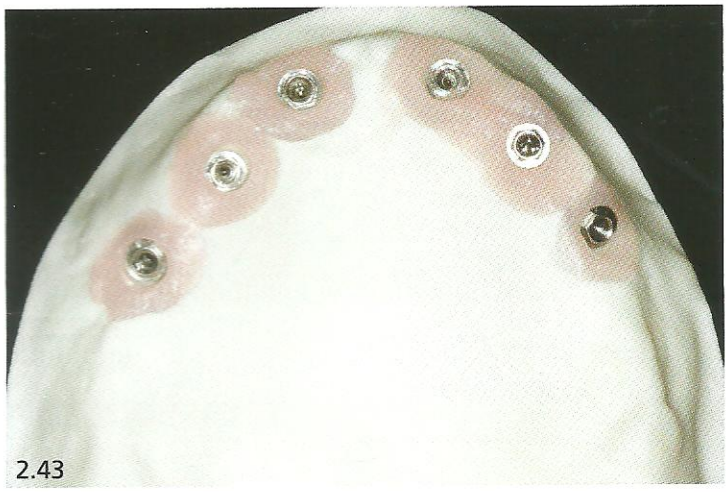
2.43

2.44

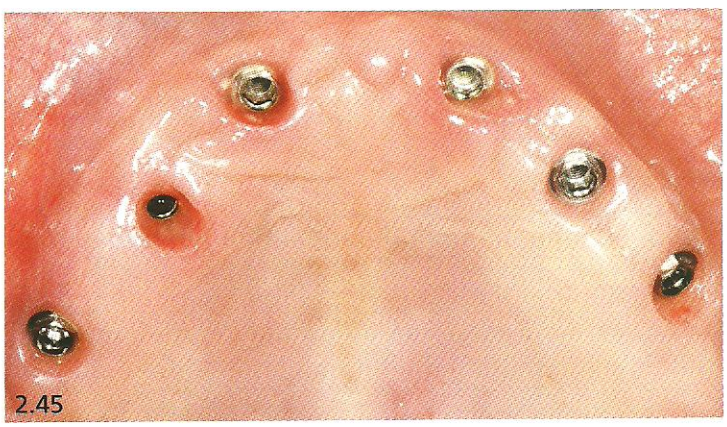
2.45

2.46

Fig. 2.43 – Vista oclusal de um modelo com seis réplicas de implantes do tipo hexágono externo.
Fig. 2.44 – Vista oclusal de um modelo em gesso com os pilares metálicos selecionando os mais indicados para essa situação.
Fig. 2.45 – Vista oclusal do paciente com seis plataformas de implante do tipo hexágono externo expostas.
Fig. 2.46 – Vista oclusal comprovando a seleção efetuada no modelo.

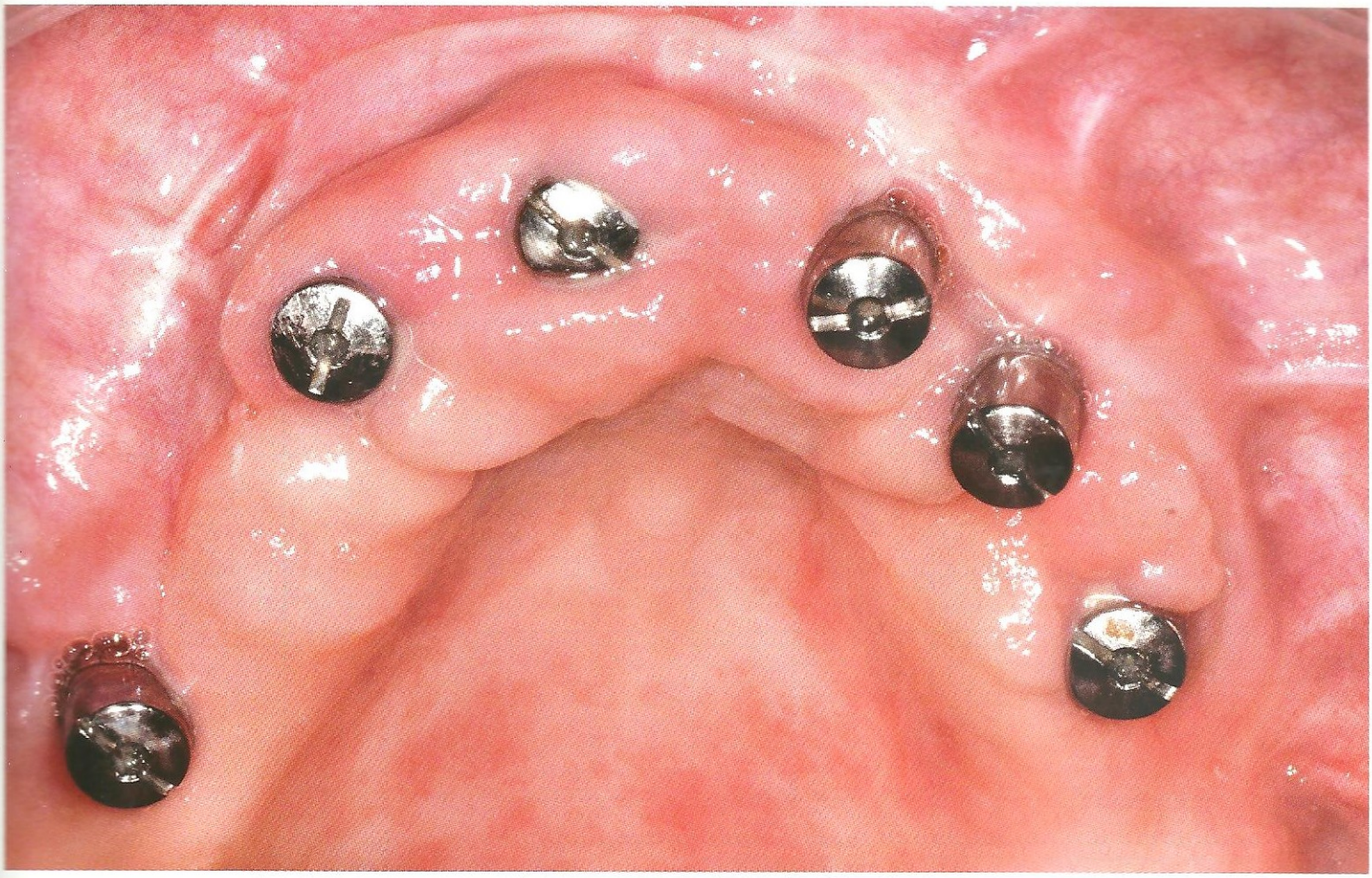

Fig. 2.47 – Cicatrizadores em posição sobre 6 implantes.

Fig. 2.48 – Fazendo a seleção dos pilares em boca para uma prótese no arco superior.

Fig. 2.49 – Após seleção e instalação dos pilares protéticos.

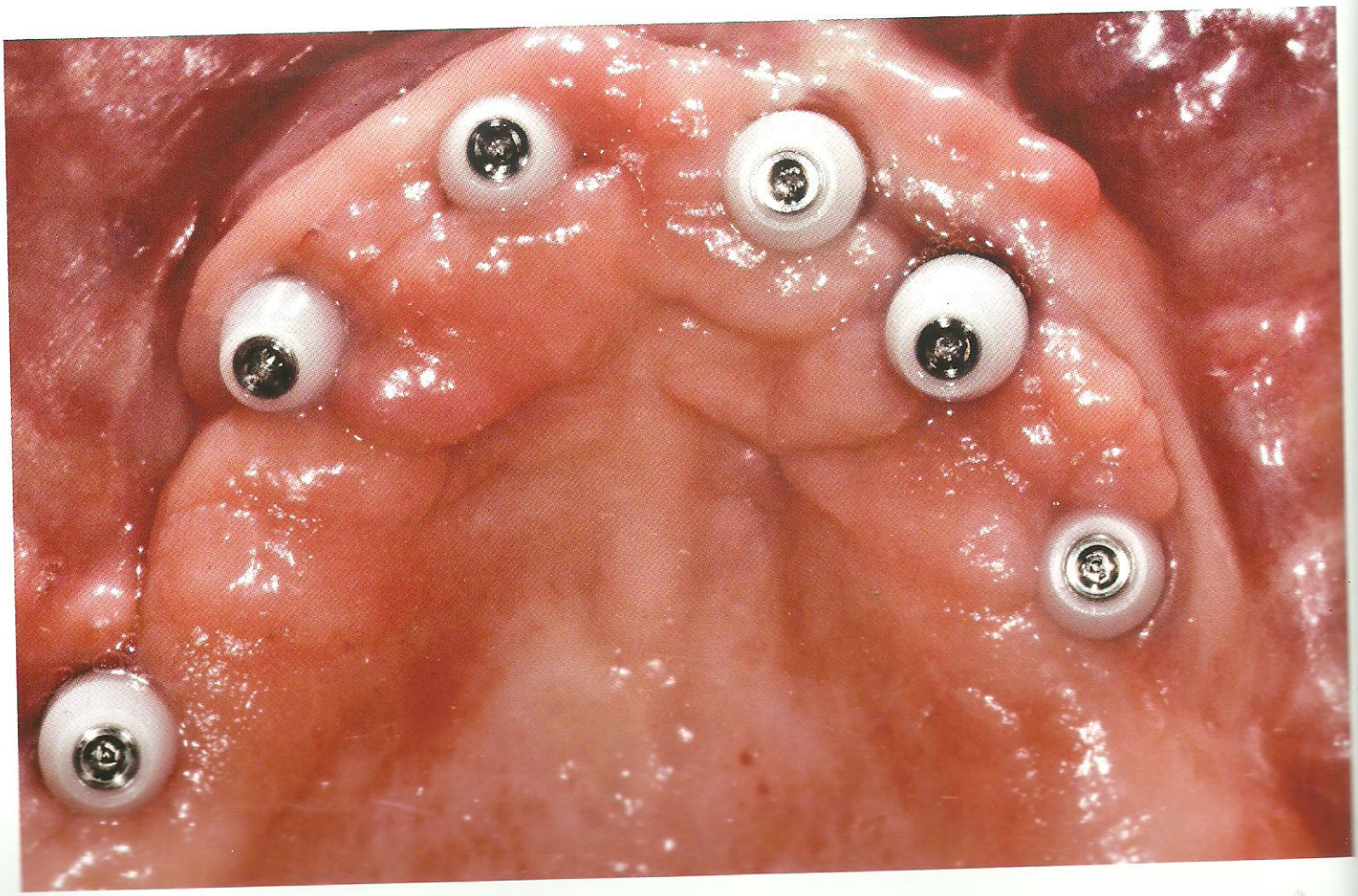

Fig. 2.50 – Tampas de proteção dos pilares protéticos instalados em boca.

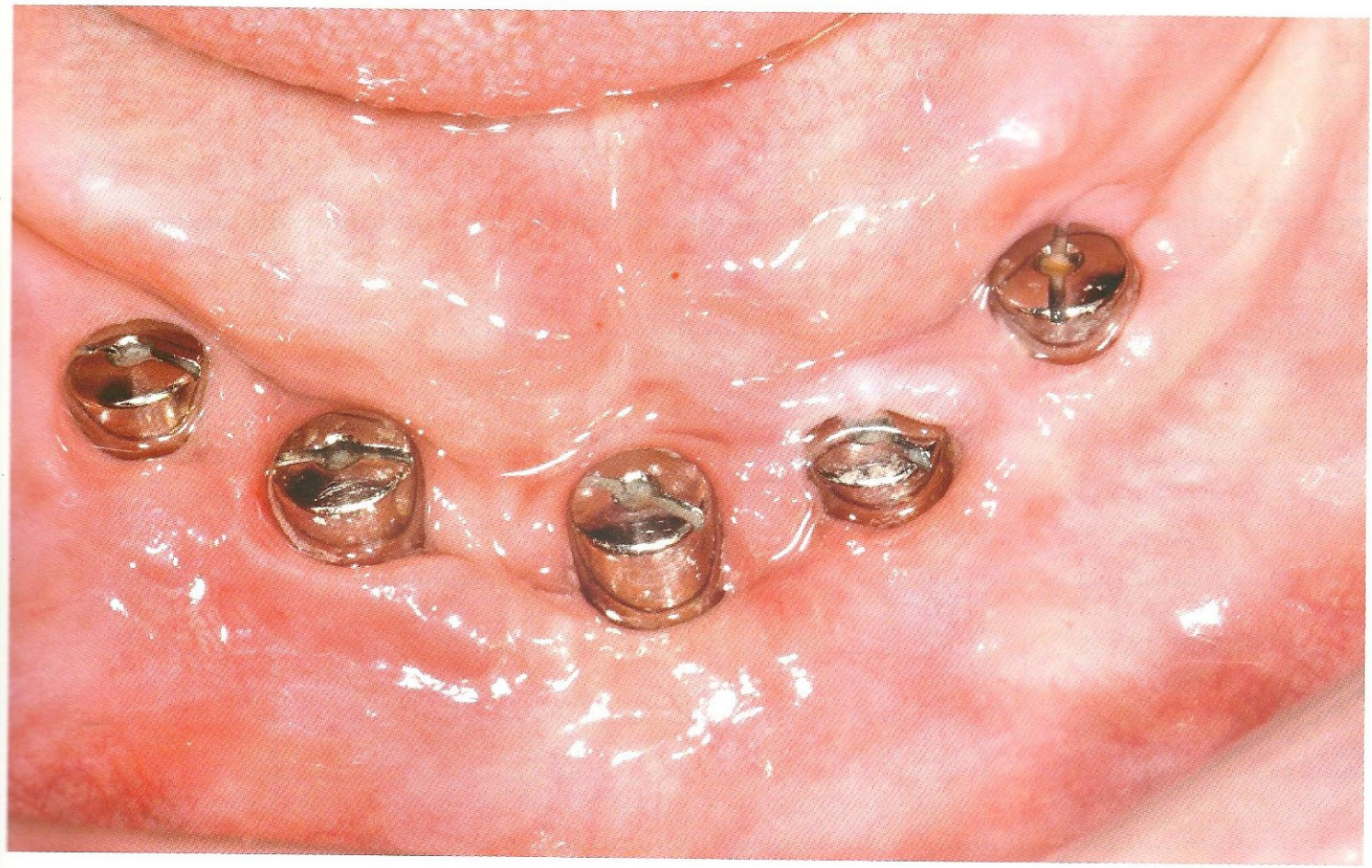

Fig. 2.51 – Cicatrizadores em posição.

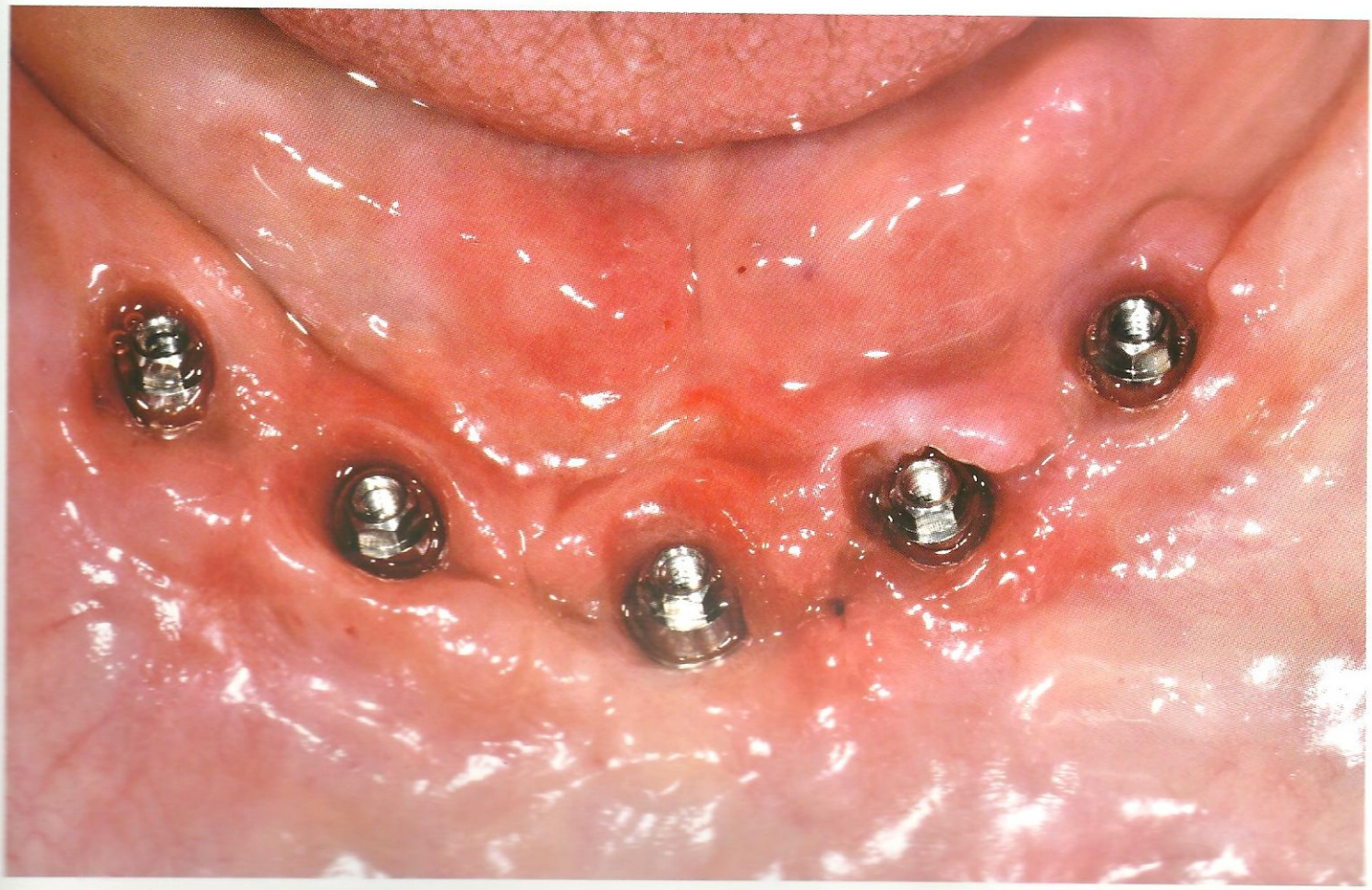

Fig. 2.52 – Plataforma dos implantes expostos pós-remoção do cicatrizador.

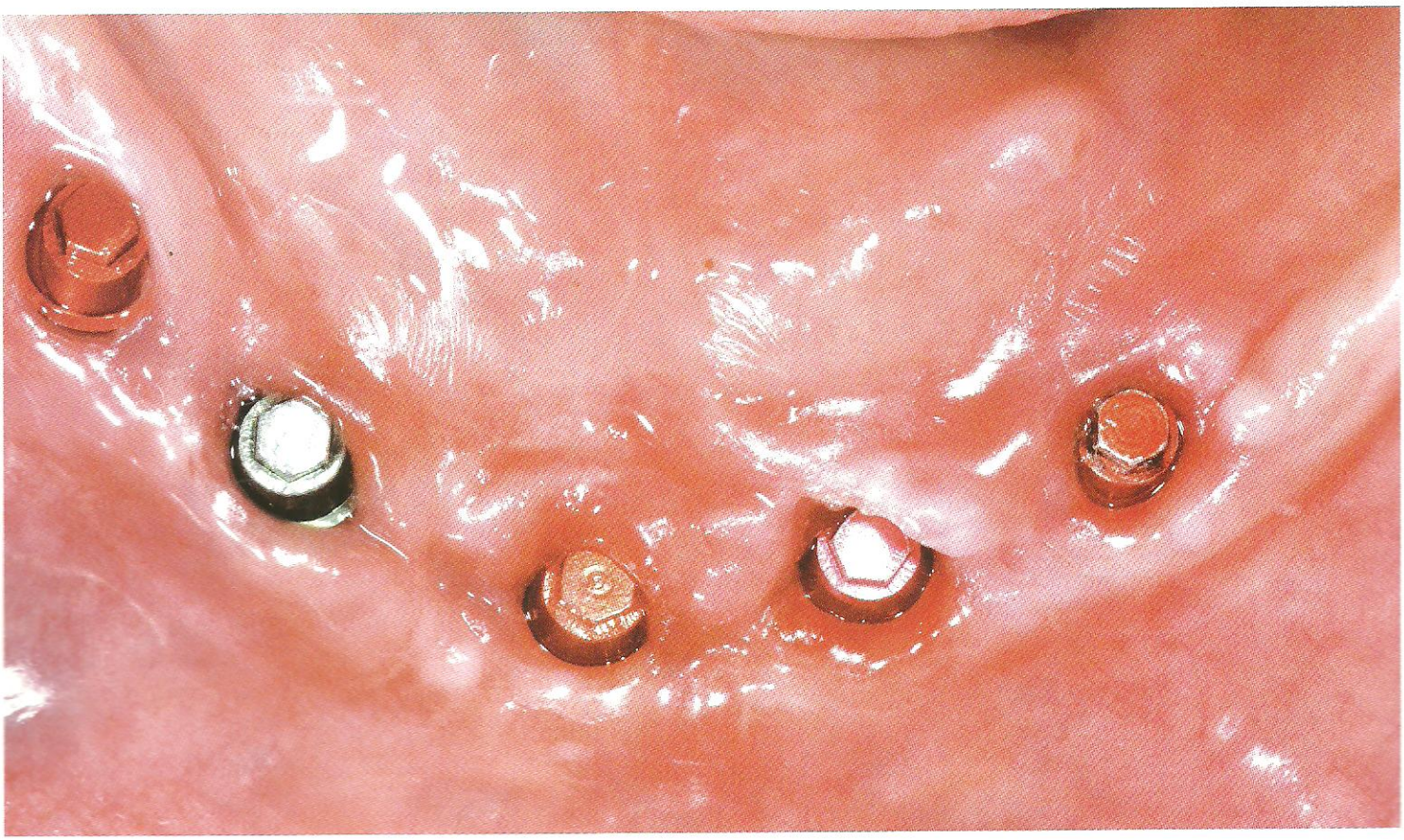

Fig. 2.53 – Pilares sendo selecionados em boca.

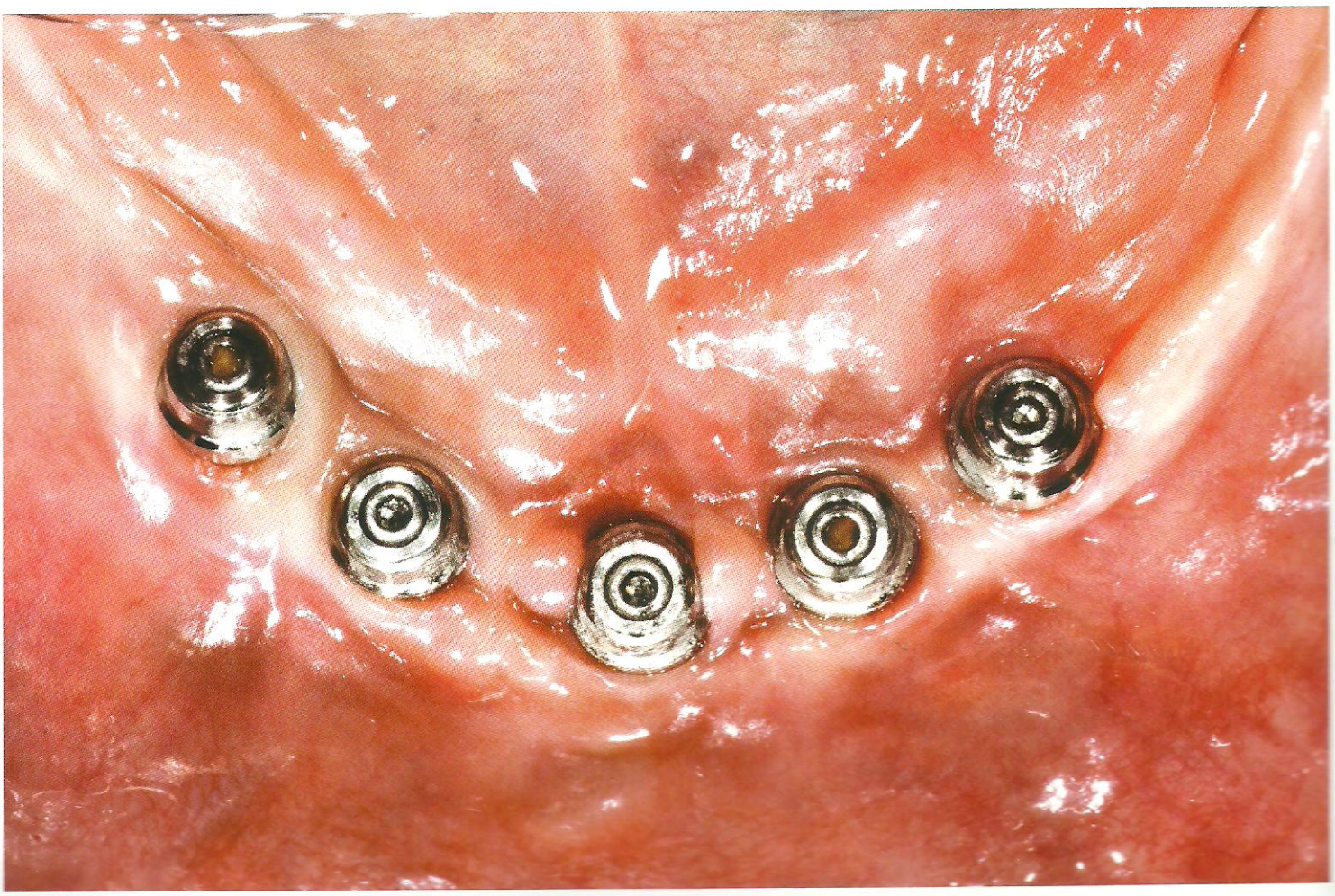

Fig. 2.54 – Após seleção e instalação dos componentes, com as tampas de proteção em boca.

As figuras 2.55 a 2.60 mostram a confecção de uma prótese na região do primeiro pré-molar inferior direito, onde se utilizou, após seleção, um pilar esteticone angulado, devido à inclinação do implante para a lingual. Opção por uma prótese parafusada.

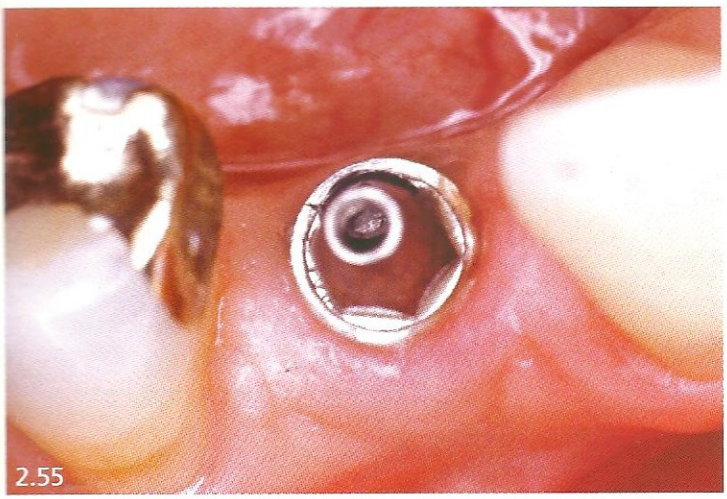

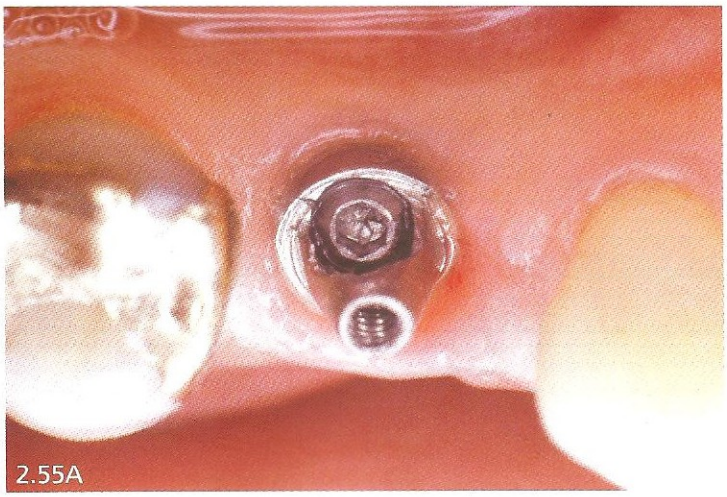

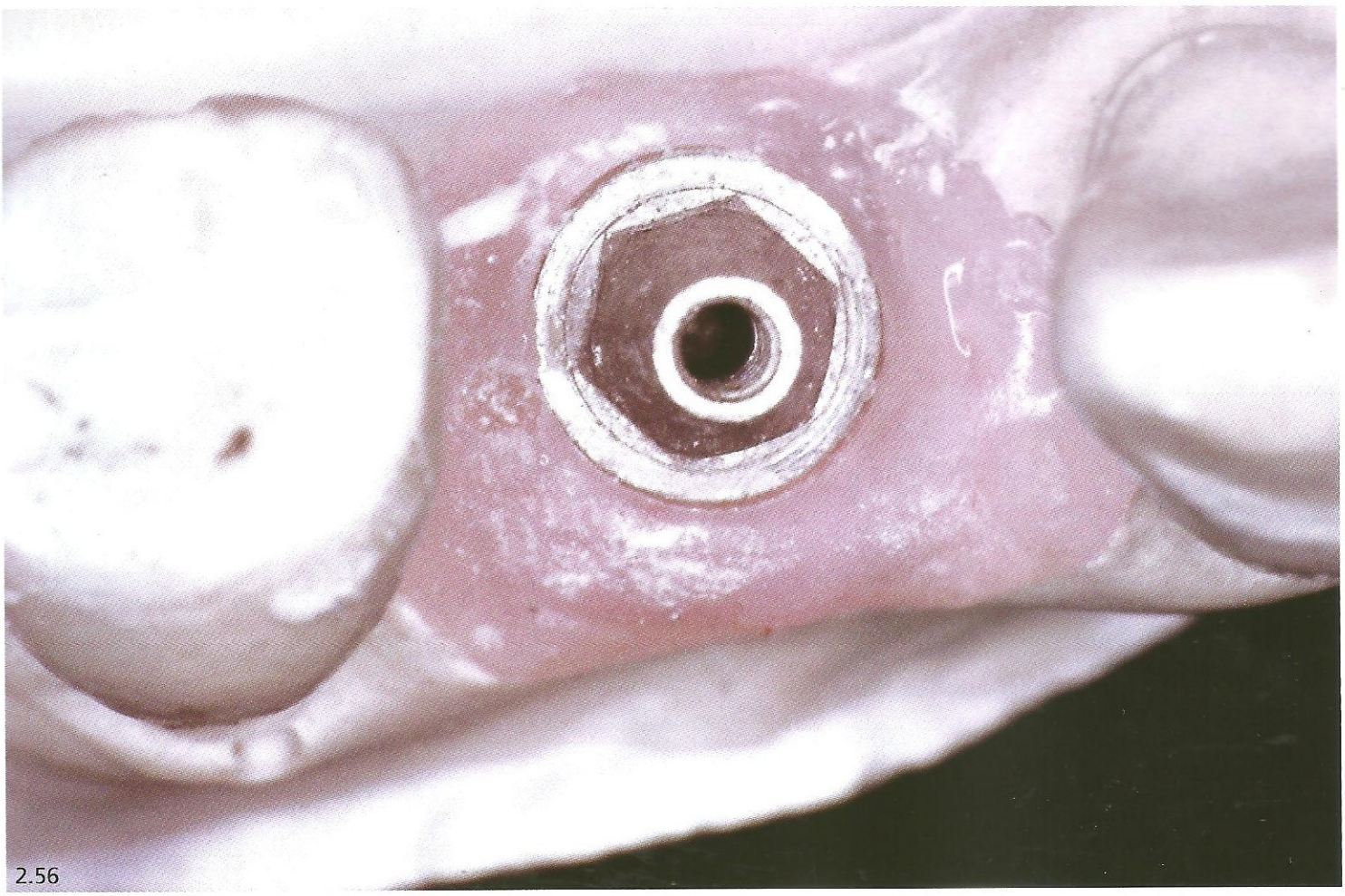

Figs. 2.55 e 2.55A – O pilar esteticone angulado foi selecionado devido à inclinação do implante para lingual.
Fig. 2.56 – Modelo de trabalho com a réplica do pilar angulado igual a do esteticone. Observe o sextavado da réplica.

2.57

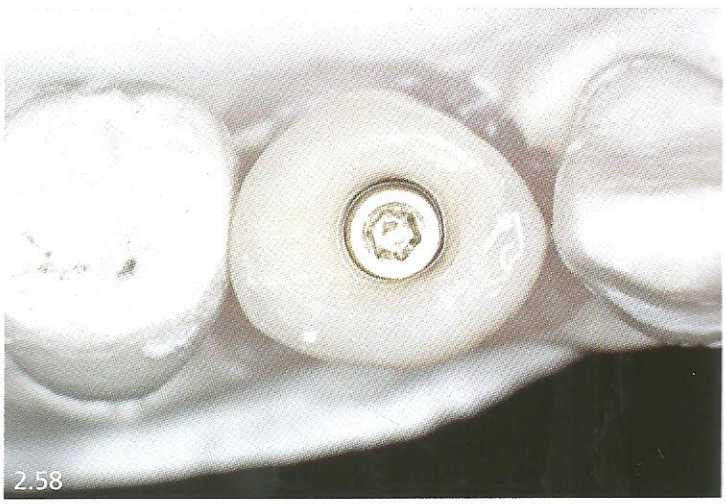
2.58

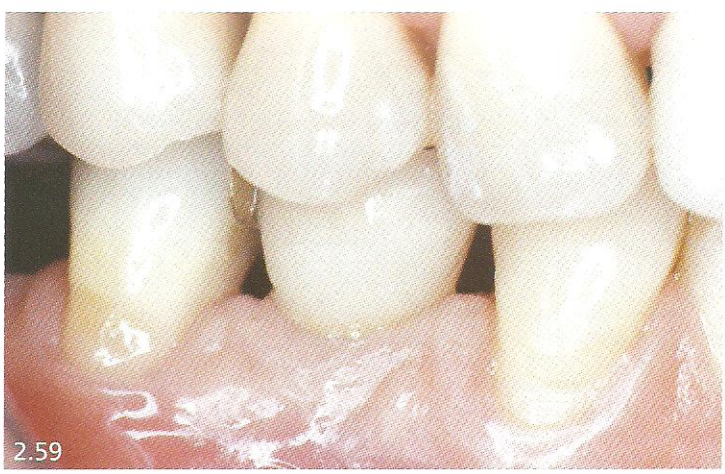
2.59

2.60

Figs. 2.57 e 2.58 – Prótese testada no modelo. Observe o orifício localizado no centro do dente.
Figs. 2.59 e 2.60 – Vistas vestibular e oclusal da prótese parafusada na boca. Orifício oclusal fechado com guta-percha e resina composta.
Importante: O cilindro deve ser do tipo antirrotacional.

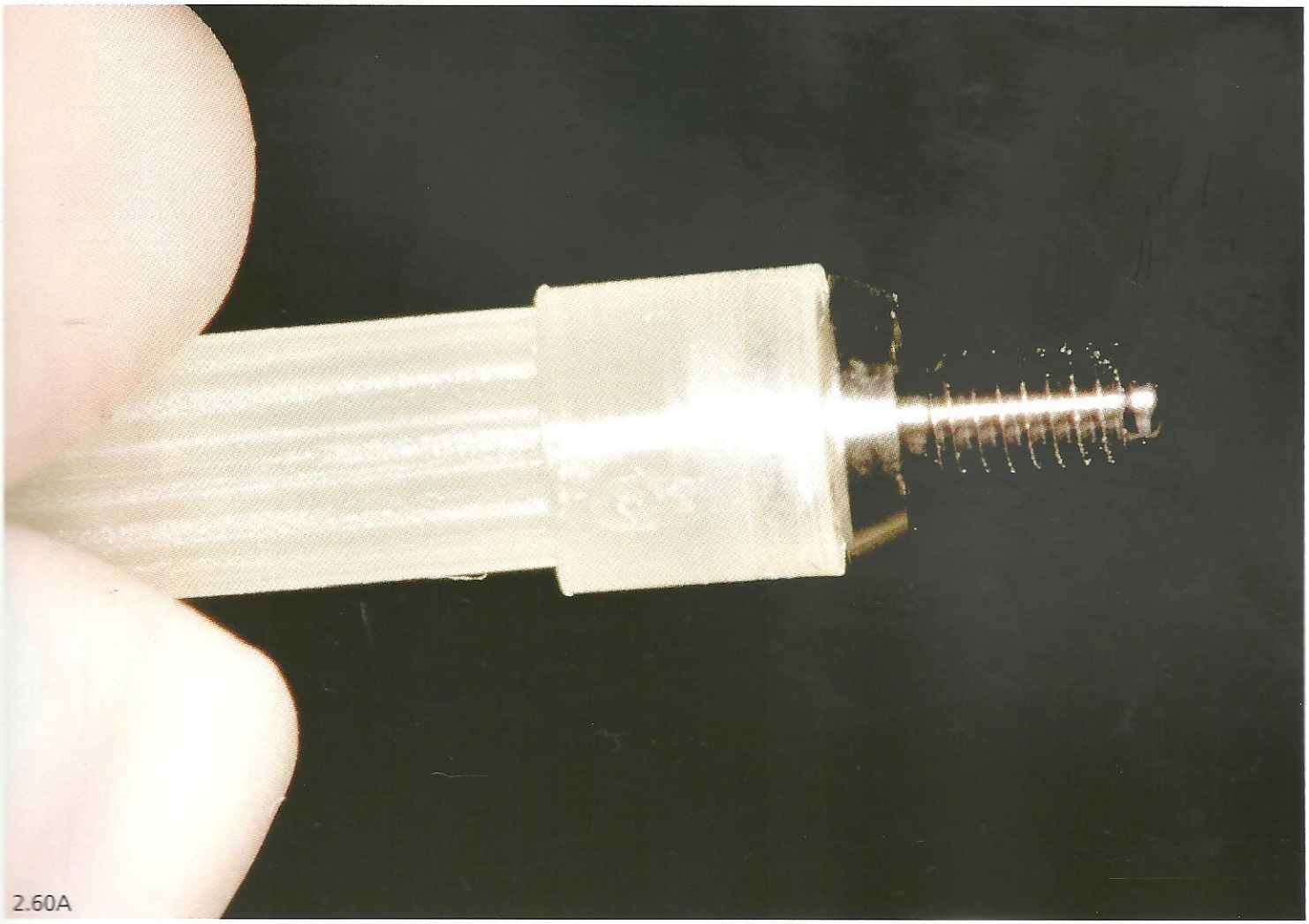

Fig. 2.60A – Pilar microunit ou multiunit já acompanha um dispositivo plástico para levá-lo e rosqueá-lo ao implante.

Kit de Seleção de Pilares Protéticos

Algumas empresas colocam à disposição de seus clientes *kits* de pilares plásticos ou metálicos coloridos, que ajudarão na seleção e emprego adequado das conexões pré-usinadas.

Os pilares pré-fabricados são oferecidos em diversas alturas de cinta metálica. Os critérios para selecionar a altura dessa cinta metálica são:

- **Estético:** é recomendável acoplar as cintas abaixo do bordo do tecido gengival (de 2 a 3 mm), permitindo um ótimo acabamento da coroa dental sem expor a cinta metálica. Exemplo: região anterior da maxila.
- **Periodontal:** é recomendável acoplar as cintas metálicas no mesmo nível ou acima do bordo do tecido gengival (cerca de 1,0 mm), deixando-as expostas, mas facilitando a higiene bucal. Exemplo: região posterior da mandíbula.

Goll, em 1991, realizou um estudo e recomendou a seguinte relação de procedimentos para melhorar a precisão dos trabalhos protéticos:

- Usar componentes pré-usinados, que têm adaptação mais previsível.
- Verificar a adaptação dos componentes de transferência na primeira consulta, confirmando, assim, a sua perfeita adaptação.
- Cobrir as conexões com tampas protetoras, impedindo que resíduos se acumulem na superfície deles.
- Usar componentes novos nas fases laboratoriais.

Instalação dos pilares protéticos

Como já foi descrito, com exceção do pilar multiunit ou microunit, todos os demais pilares protéticos possuem na superfície que se adapta ao implante um formato de sextavado interno. E por essa razão, muitas vezes esses pilares são instalados de forma incorreta.

Para os pilares pré-fabricados não preparáveis, algumas empresas dispunham de dispositivo (contratorque) manual, no qual o pilar era acoplado e levado em posição, se encaixando perfeitamente na plataforma do implante. Depois, o aperto final era dado com a respectiva chave. Como esses pilares estão cada vez mais em desuso, está muito difícil conseguir esse dispositivo. Apesar disso, caso permaneça dúvida quanto à adaptação do pilar, a melhor alternativa é radiografar a região.

Instalação do pilar angulado (Figs. 2.61, 2.62 e 2.62A)

Sem dúvida é o pilar mais difícil de ser instalado, devido à complicada maneira de manuseá-lo. Porém, seguindo-se as recomendações seguintes, é possível reduzir tal dificuldade.

As empresas fabricantes desse produto anexaram ao pilar microunit ou multiunit um parafuso que já está rosqueado ao pilar, na rosca referente ao parafuso protético, melhorando a sua instalação. Contudo, caso você não tenha esse parafuso, siga as informações seguintes que facilitará a colocação deste pilar protético.

Instalação de Pilar Angulado

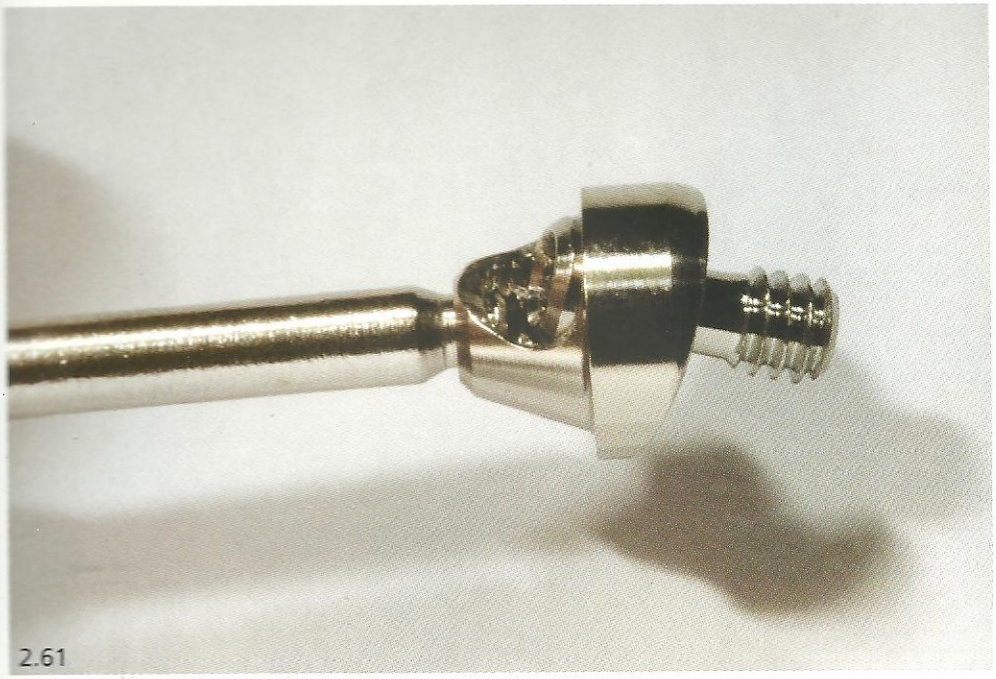
2.61

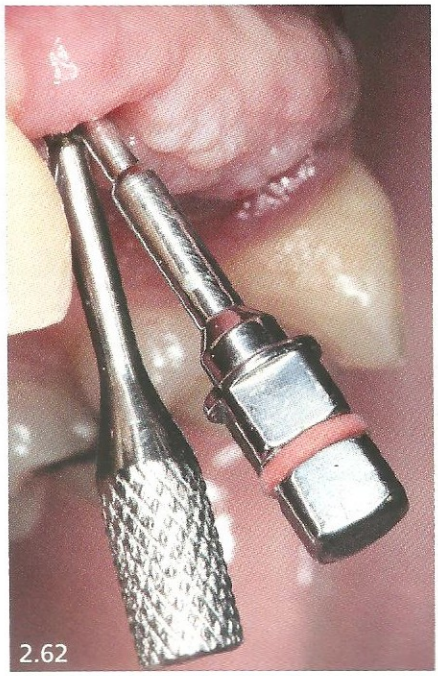
2.62

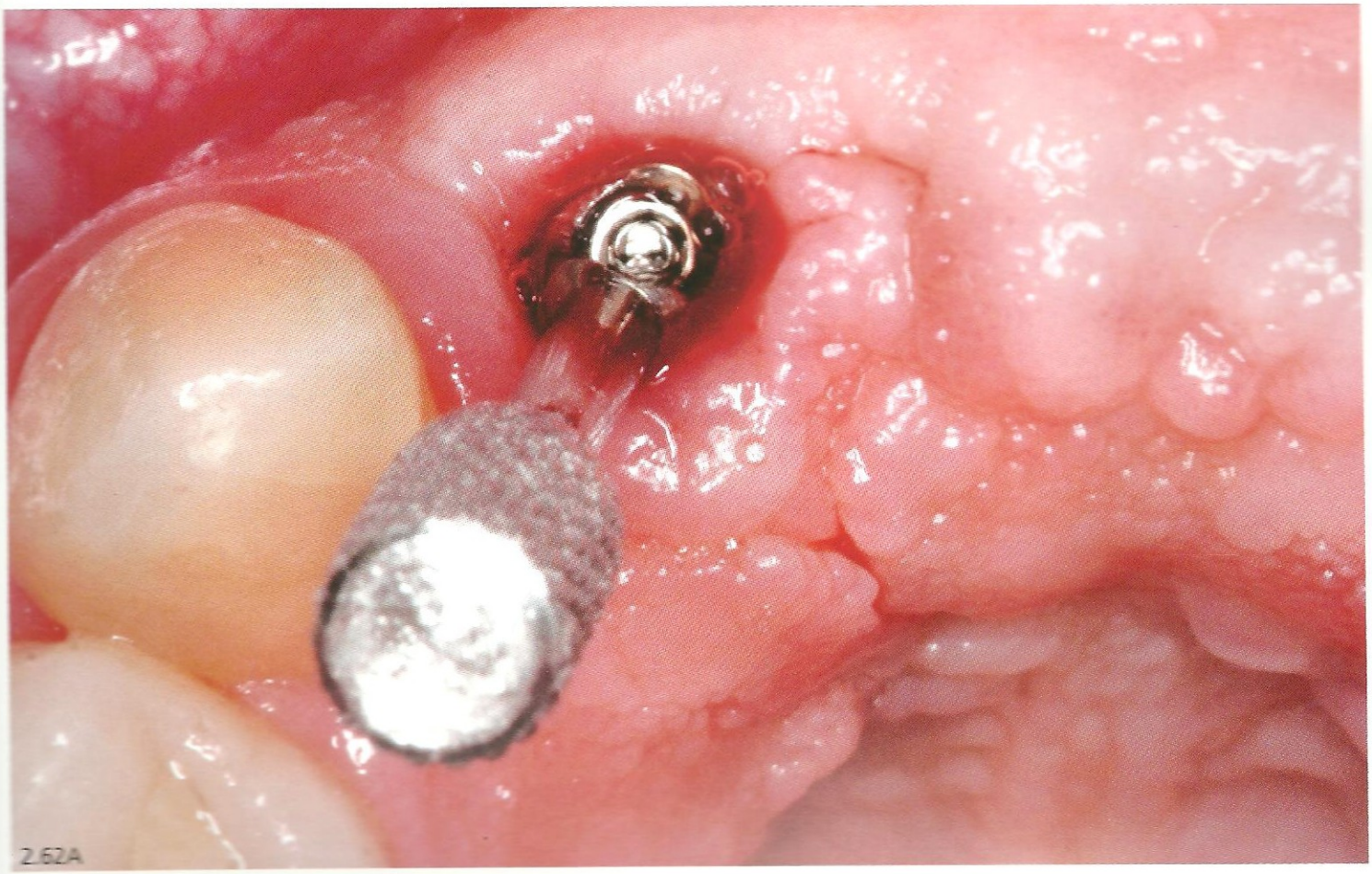
2.62A

Fig. 2.61 – Pilar microunit angulado sendo seguro pelo parafuso vindo de fábrica.

Figs. 2.62 e 2.62A – Pilar microunit sendo instalado em boca, com o auxílio do parafuso acoplado ao pilar.

- Reduzir o comprimento das roscas do parafuso de trabalho; rosquear esse parafuso no pilar angulado, no local correspondente ao parafuso da prótese.
- Levar o pilar em posição na boca, segurando-o pelo parafuso de trabalho.
- Fixar o pilar em posição, com o parafuso correspondente.
- Remover o parafuso de trabalho do pilar protético.

Os professores e alunos do curso de Pós-graduação em Implantodontia da UFSC desenvolveram, a partir de um transferente do pilar esteticone para moldeira aberta, um dispositivo com melhor empunhadura para facilitar a instalação dos pilares angulados. O seu uso faz com que a instalação dos pilares angulados, sejam eles esteticone ou microunit, se torne facilitada, mais rápida e mais precisa. Para certificar e validar o experimento, foi realizada uma pesquisa pela aluna de Mestrado do curso de Pós-graduação em Implantodontia, UFSC, Elisa Oderich, que comprovou esses resultados. Esse trabalho foi aceito e publicado no: The International Journal of Prosthodontics 24:238-240, 2011 (Figs. 2.63 a 2.68)

Torquímetros (Figs. 2.69 e 2.70)

Dispositivos manuais ou elétricos destinados a fazer o apertamento dos parafusos dos componentes protéticos com um torque predeterminado.

Trabalho realizado pela aluna de graduação Cláudia Sens, (TCC) 2011, revelou que existe um desgaste com o tempo na precisão dos torquímetros manuais, o que exige por parte do profissional uma revisão periódica do instrumento junto da empresa que o fabricou.

Tampa de proteção dos pilares protéticos (Figs. 2.71 a 2.75)

Todos os pilares protéticos pré-fabricados possuem tampas de proteção. Estão disponíveis em plástico e em metal. Estas são instaladas imediatamente após a colocação dos pilares, quando não se utiliza prótese provisória.

Para colocar essas tampas, utiliza-se a mesma chave dos cicatrizadores, isto é, hexagonal maior com 1,17 mm.

Kit protético (chaves) (Figs. 2.76 e 2.77)

Para qualquer profissional que deseja atuar na prótese implantossuportada, é indispensável a aquisição de algumas chaves, no mínimo seis, para poder trabalhar com os parafusos, tanto dos pilares como dos parafusos protéticos.

Chave de fenda tradicional

Indicada para trabalhar com os parafusos ranhurados, principalmente os de retenção protética, os de trabalho e os transferidores de moldagem.

Chave com hexágono menor

- Indicada para remover e colocar a tampa dos implantes.

Dispositivo para Colocação dos Pilares Angulados


2.63


2.64


2.65

Fig. 2.63 – Transferente para moldeira aberta modificado, sendo parafusado em um pilar estéticone.
Fig. 2.64 – Transferente para moldeira aberta modificado, parafusado em um pilar estéticone e esse parafusado em um análogo.
Fig. 2.65 – Resina acrílica foi acrescentada ao transferente para melhorar a empunhadura.

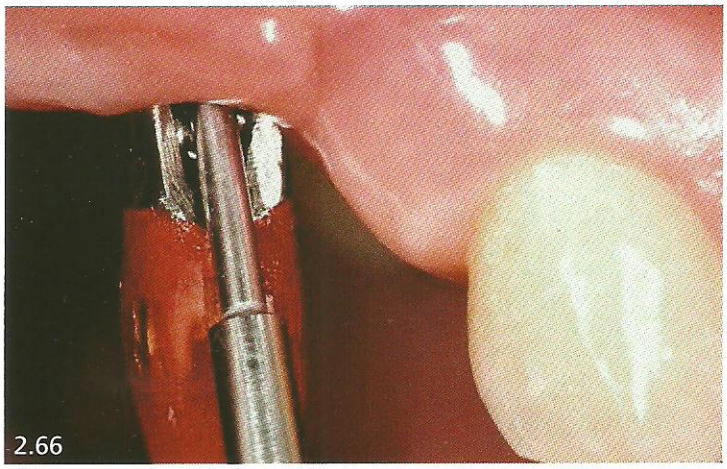
2.66

2.67

2.68

Fig. 2.66 – Pilar angulado sendo levado em boca pelo transferente.
Fig. 2.67 – Dispositivo fabricado para instalar pilar angulado em boca com dois parafusos: um para estéticone e outro para microunit.
Fig. 2.68 – Dispositivo sendo usado para instalar pilar angulado em boca.


2.69

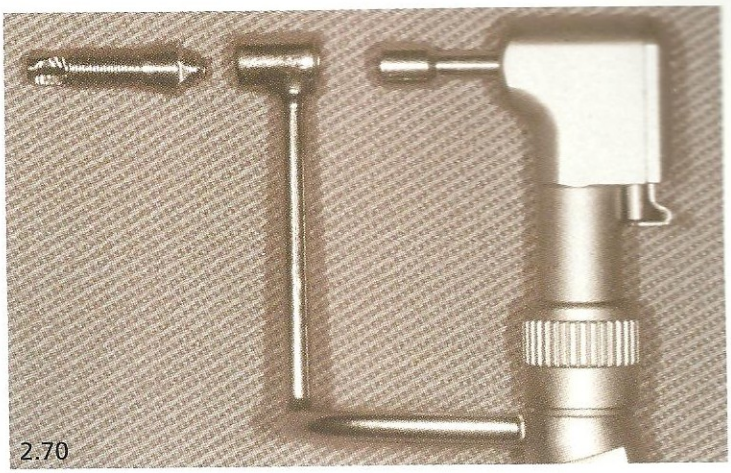
2.70


2.71

Fig. 2.69 – Torquímetros do tipo catraca.
Fig. 2.70 – Torquímetro mecânico e dispositivo contra-torque.
Fig. 2.71 – Tampas de proteção de plástico e de metal para os pilares protéticos.


2.72

2.73


2.74

2.75

Fig. 2.72 – Tampa de proteção de plástico sendo segura pela chave sextavada maior.
Fig. 2.73 – Tampas de proteção dos pilares microunit na boca.
Fig. 2.74 – Tampa de proteção metálica sendo segura pela chave sextavada maior.
Fig. 2.75 – Tampas de proteção metálicas sobre os pilares esteticones na boca.

Fig. 2.76 – Sequência de chaves. Da esquerda para a direita: chave de fenda, chave sextavada menor, chave sextavada maior e chave quadrada.

Fig. 2.77 – Chave de hexágono interno na extremidade. Chave de hexágono no interior.

Chave com hexágono maior

Indicada para trabalhar com os cicatrizadores, com os parafusos dos pilares angulados e personalizados, com os parafusos de retenção protética e com alguns parafusos de trabalho.

Chave quadrada

Indicada para trabalhar com o parafuso do pilar ceraone.

Chave com hexágono interno (chave de boca)

Indicada para trabalhar com os parafusos dos pilares, *Standard*, microunit, microscone e esteticone.

Chave com hexágono "extremamente" interno

Indicada para trabalhar com os pilares do tipo bola, nos casos de *overdenture*.

O hexágono dessa chave é mais interno do que o da chave para os outros pilares protéticos.

A maioria das chaves citadas é encontrada no comércio em *kits* ou individualmente, em geral com três diferentes alturas, para que se possa trabalhar em qualquer região da boca.

Obs.: *Para simplificar a atividade profissional, algumas empresas fabricantes de componentes protéticos estão reduzindo o número de chaves. Para isso, o orifício no parafuso no qual a chave se acopla tem que ser igual. Por exemplo, a chave para a tampa do implante, do cicatrizador, dos pilares angulados, dos pilares personalizados, do pilar ceraone, do parafuso de trabalho e do parafuso de retenção da prótese poderia ser a mesma.*

Recomendação: *"Recomendamos aos profissionais da Odontologia que se envolverem com prótese implantossuportada, que procurem se atualizar, em relação aos componentes protéticos, nos manuais confeccionados pelas empresas fabricantes, pois as inovações são muito frequentes".*

Resumo sobre a Utilização dos Pilares Protéticos:

➤ **Para Prótese Unitária Parafusada:**

- Pilar estéticone ou esteticone angulado com antirrotacional.
- Pilar do tipo UCLA, podendo ser de plástico para fundição, metálicos preparáveis, pilares com cinta metálica para sobrefundição e os cerâmicos.

➤ **Para Prótese Unitária Cimentada:**

- Pilar ceraone e todos os pilares do tipo UCLA de plástico para fundição, com cinta metálica para sobrefundição, metálicos preparáveis e os cerâmicos.

➤ **Para Prótese Unitária Cimentada-parafusada:**

- Todos os pilares do tipo UCLA de plástico para fundir, metálicos preparáveis, com cinta metálica e os cerâmicos.

➤ **Prótese Múltipla de Dois ou mais Elementos:**

- Pilares multiunits ou microunits retos e angulados.

Pilares Protéticos para os Implantes do Tipo Cone Morse ou Sistema de Conexão Cônica

Os pilares do tipo Cone Morse merecem uma especial atenção por parte dos protesistas. Seu formato cônico, que deve ter um encaixe perfeito ao implante, é o que caracteriza esses pilares.

É bom observar o seguinte: se já existe uma recomendação para que os implantes de hexágono externo sejam utilizados do mesmo fabricante, para os pilares Cone Morse, isso se torna uma exigência. O pilar Cone Morse de uma empresa não se adapta ao implante Cone Morse de outra. Ou seja, não existe intercambialidade entre empresas.

Por essa razão, aconselha-se a utilizar implantes e componentes de empresas já solidificadas no mercado e líderes em seu segmento, para não correr o risco da mesma deixar de fabricar o produto ou até mesmo de ir à falência.

Outro dado importante para esses pilares, quanto à sua adaptação ao implante, é que basicamente existem dois tipos:

- Pilares de corpo único (pilar sólido; pilar de uma única peça; pilar universal) – Que se adapta ao implante e, uma vez removido ou deslocado de posição, dificilmente será colocado na mesma situação
- Pilares de duas peças (pilares indexados; com parafuso passante) – Que se adapta ao implante e pode ser removido ou deslocado de sua posição original, porém sempre sendo possível recolocá-lo na mesma situação, imitando nessa característica os pilares para os implantes de plataforma com hexágono externo e interno.

Essas informações são essenciais para as próteses unitárias. Já para as próteses com múltiplos pilares, não existe preocupação com afrouxamento, remoção ou deslocamento desse pilar, uma vez que não existe o sistema antirrotacional e os princípios são praticamente os mesmos dos pilares para os outros tipos de implantes.

Pilares Cone Morse

Assim como os demais pilares, os de Cone Morse existem para os seguintes tipos de prótese:

- Pilar para prótese unitária cimentada.
- Pilar para prótese unitária parafusada.
- Pilar para prótese cimentada-parafusada (pilar de preparo ou personalizável).
- Pilar para próteses múltiplas.

As figuras 2.78A-D mostram alguns exemplos de pilares para o implante do tipo Cone Morse de algumas empresas:

É praticamente impossível mostrar ou documentar todos os pilares das diversas empresas fabricantes de implantes e de seus componentes, este livro se tornaria um grande catálogo. Essa não é a nossa função. Muito embora, em algumas situações nominamos alguns pilares por serem mais comuns e mais tradicionais.

Seleção dos Pilares

Uma dificuldade que alguns profissionais têm encontrado está na seleção adequada da altura do pilar. Por uma única razão: o implante é instalado no mínimo 2 mm abaixo do nível ósseo.

Ao trabalhar em área estética, após escolher entre o sistema de retenção cimentada, parafusada ou cimentada-parafusada, devemos nos atentar à altura da cinta do componente. Esta seleção poderá ser feita com o uso de dispositivos próprios para esta medição (fornecido por algumas empresas), pelo exame de radiografia periapical (avaliando a relação da crista óssea com a plataforma do implante) e com o uso de uma sonda periodontal milimetrada (quantidade de tecido gengival desde a margem gengival até a plataforma do implante) (Fig. 2.79).

A seleção do pilar Cone Morse pode ficar comprometida se houver a necessidade de manter a cinta abaixo do nível gengival. O volume de osso formado acima da plataforma do implante impede que um pilar de diâmetro mínimo que seja (2,5 mm) se encaixe e se adapte ao implante, caso a cinta selecionada seja de altura igual ou menor que a quantidade desse osso. Uma forma de tentar evitar e/ou contornar essa dificuldade é atentar para a liberação de espaço para o pilar Cone Morse durante a cirurgia de 2º estágio/reabertura, ou estágio único, caso seja carga imediata. O cirurgião deve remover este osso circunjacente, permitindo a adaptação do pilar.

Para casos posteriores, ou nos quais não há predominância estética, a cinta pode ser selecionada no nível da margem gengival ou na primeira marcação abaixo desta margem (marcação da sonda milimetrada ou do dispositivo).

Mais uma vez, recomenda-se ter o catálogo da empresa do sistema de implante que estiver utilizando, com o objetivo de poder sempre realizar consultas. Não somos obrigados e nem podemos decorar tudo o que existe e o que o mercado disponibiliza a respeito de componentes protéticos.

Permanecendo dúvida, sugerimos que se faça contato com um técnico da empresa correspondente, com a finalidade de fornecer informações mais precisas e suficientes para sanar suas dúvidas.

As figuras 2.80 até 2.105 mostram dois casos clínicos de prótese unitária. O primeiro se utilizou de um pilar para prótese cimentada (que se assemelha ao pilar cera-one nos seus princípios), para o qual existe um cilindro de plástico para ser fundido.

O segundo se utilizou de um pilar para prótese parafusada (que segue os mesmos princípios do pilar esteticone com sistema antirrotacional).

Não achamos necessário demonstrar caso clínico de prótese com múltiplos pilares, pois, como já descrito, esses seguem os mesmos princípios dos utilizados para os implantes com hexágono externo e interno. Uma vez instalados os pilares, podem ser utilizados, segundo alguns fabricantes, os mesmos transferentes, as mesmas tampas de proteção, os mesmos análogos e os mesmos parafusos de retenção da prótese.

Pilar Cone Morse

2.78A

2.78B

2.78C

2.78D

Figs. 2.78A-D – Alguns pilares do tipo Cone Morse disponível. Pilar para prótese cimentada; pilar para prótese parafusada individual; pilar para prótese com múltiplos retentores; pilar para prótese cimentada e cimentada-parafusada.

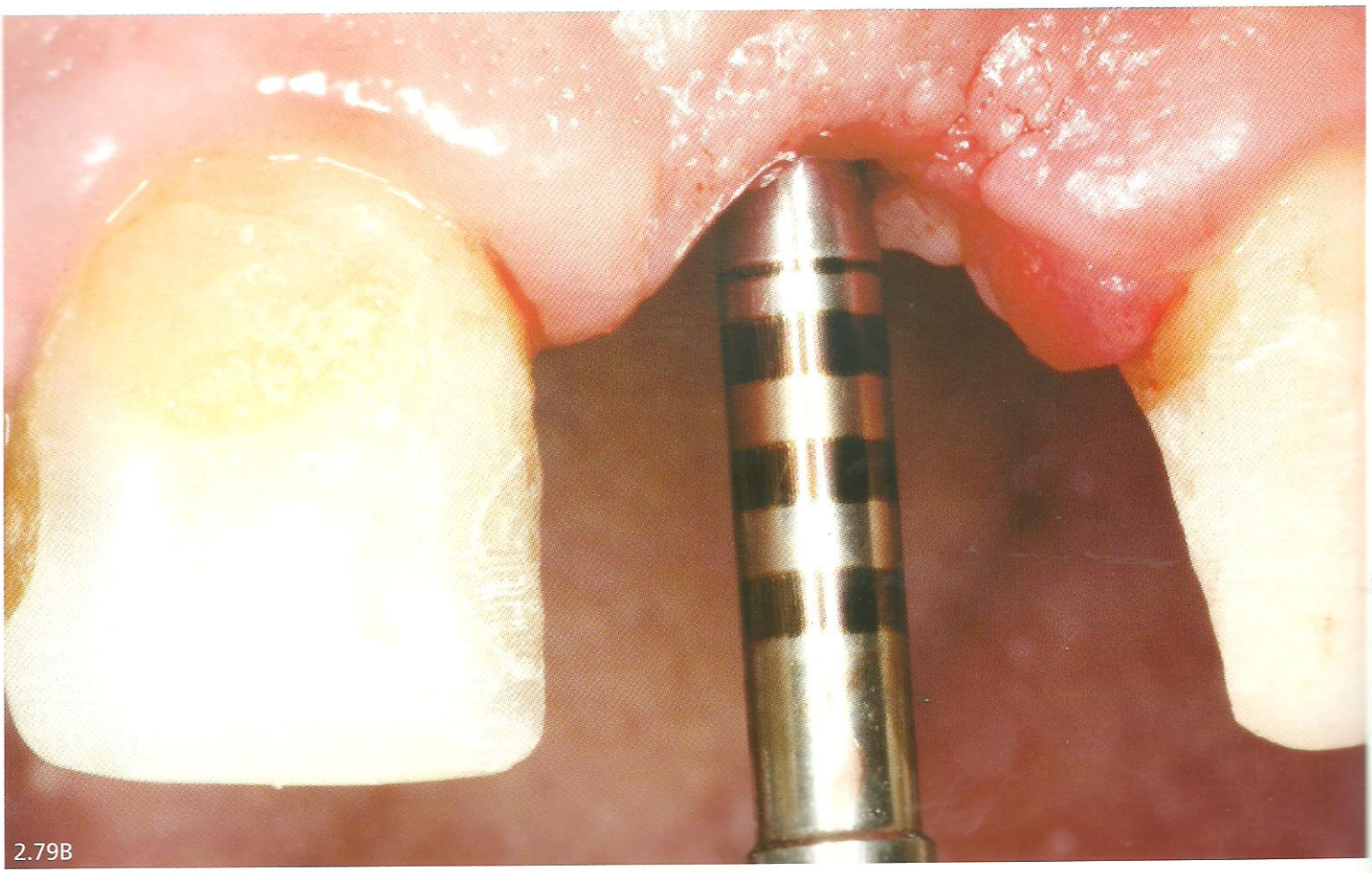

Fig. 2.79A – Cicatrizador instalado em implante do tipo Cone Morse.
Fig. 2.79B – Instrumento utilizado para avalliar a altura da cinta do pilar para Implante Cone Morse.

As figuras 2.80 a 2.90 mostram a sequência da confeccção de uma prótese cimentada sobre um pilar para implante do tipo Cone Morse. É importante salientar que nos capítulos 3 e 4 os temas prótese provisória e transferência serão amplamente abordados.

Caso clínico realizado pelo acadêmico Wagner Pinto na disciplina de Implantodontia, CEPID-UFSC.

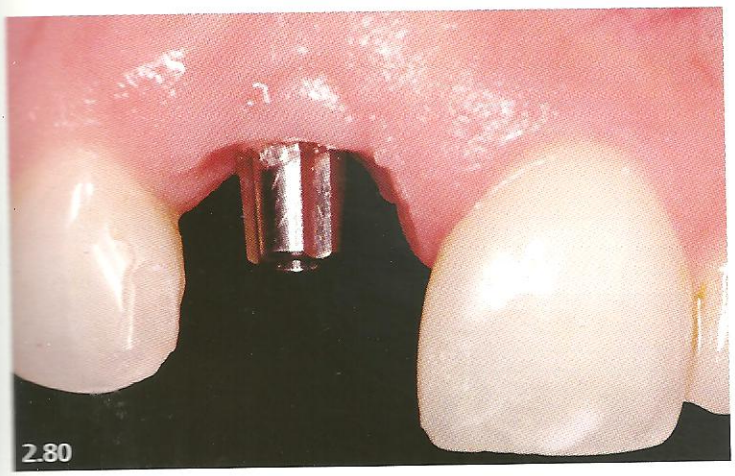

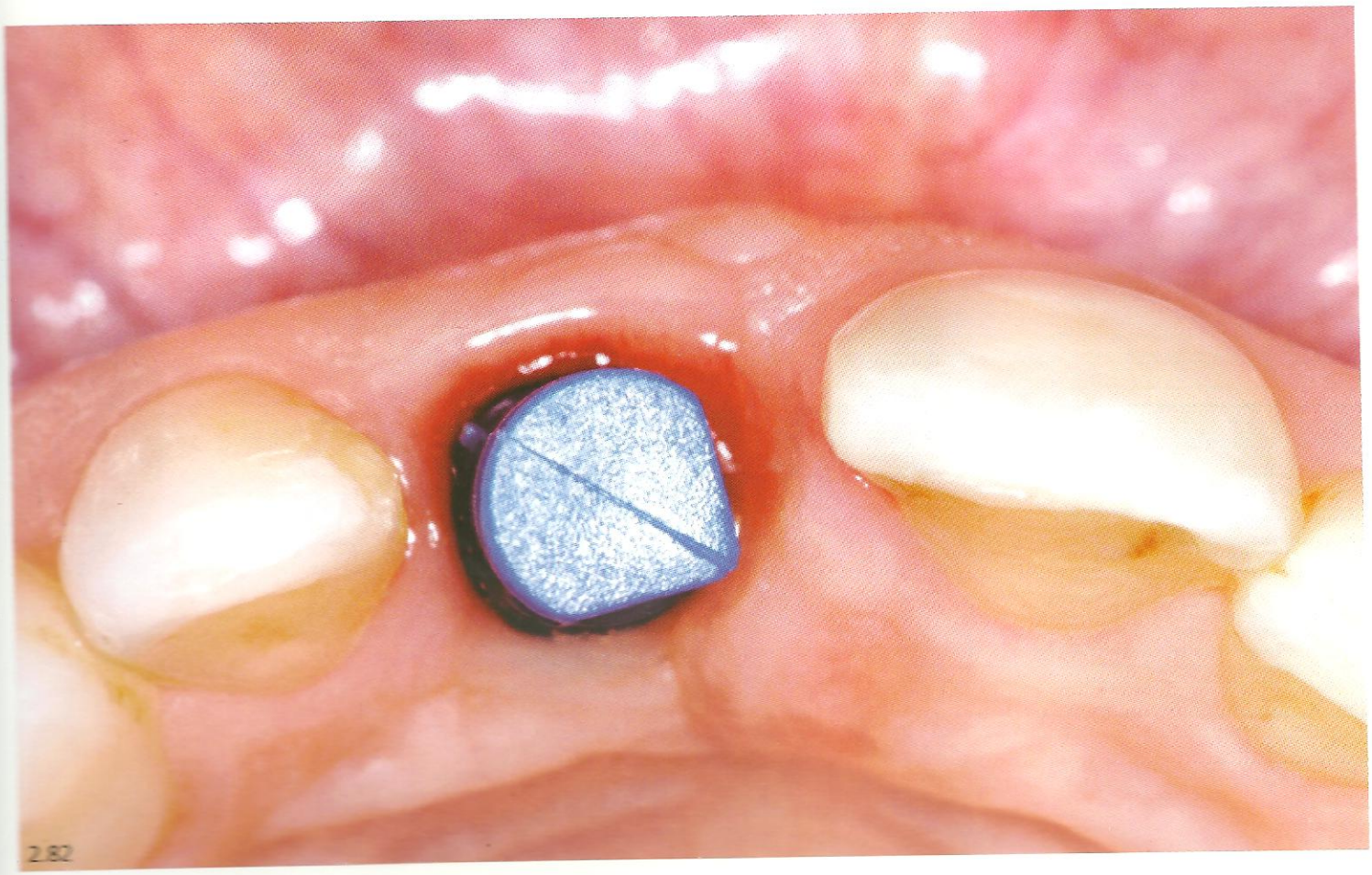

Fig. 2.80 – Vista frontal do pilar para prótese cimentada instalado sobre um implante Cone Morse.
Figs. 2.81 e 2.82 – Vistas frontal e incisal do transferente para moldeira aberta sobre esse tipo de pilar.

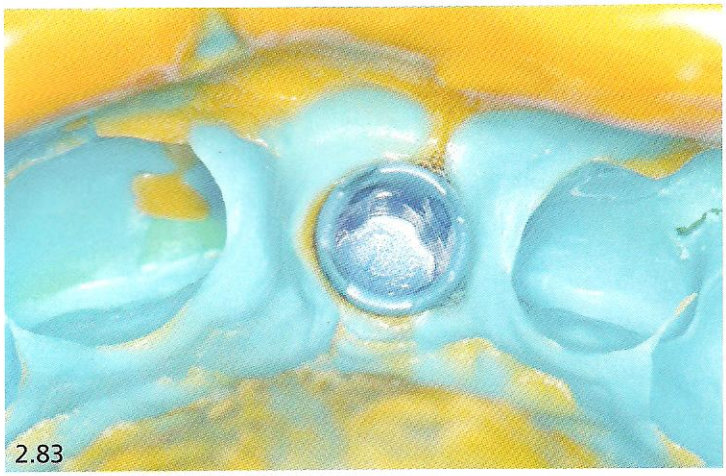

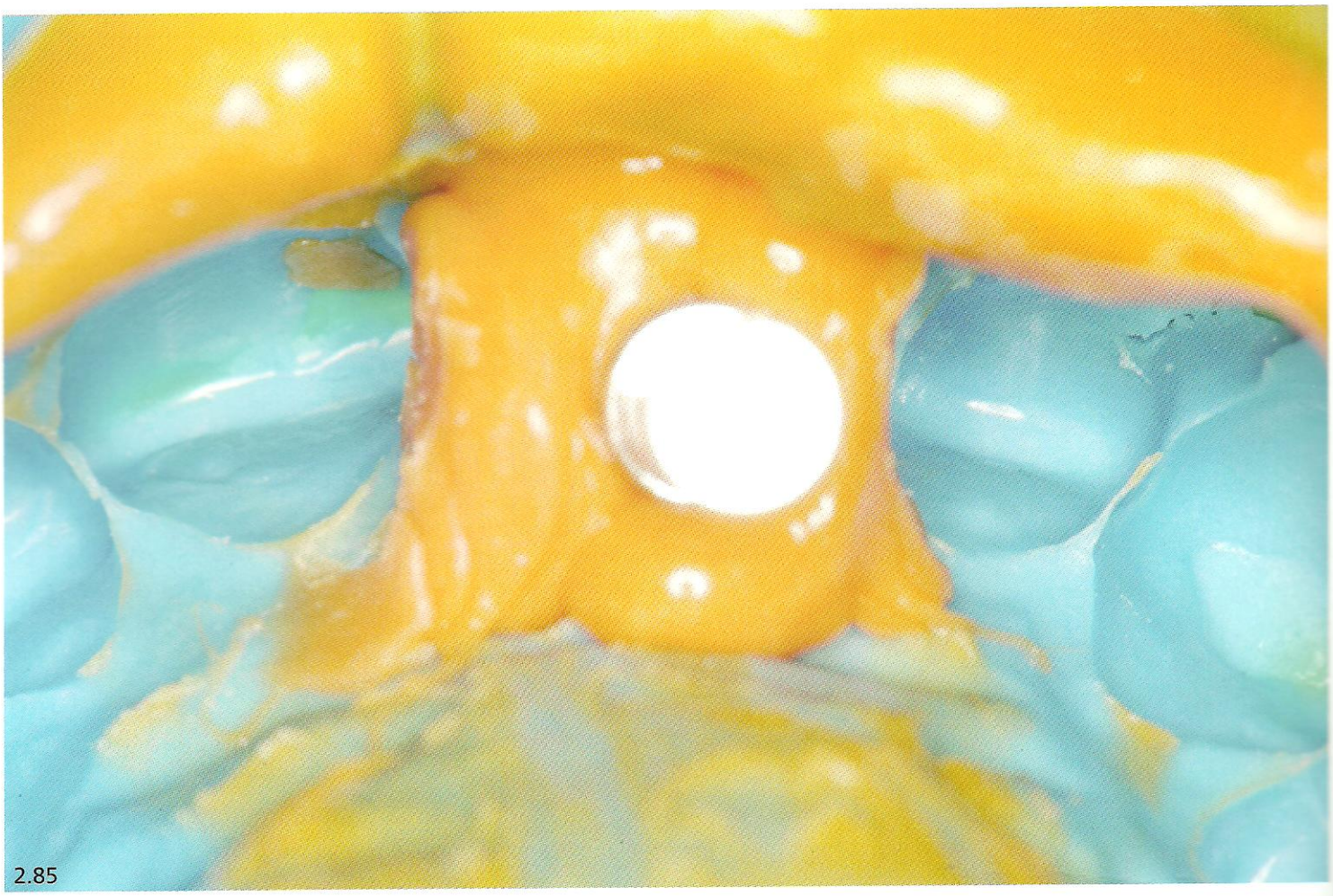

Fig. 2.83 – Molde com o transferente no local.
Fig. 2.84 – Réplica ou análogo do pilar encaixado no transferente.
Fig. 2.85 – Gengiva artificial confeccionada.

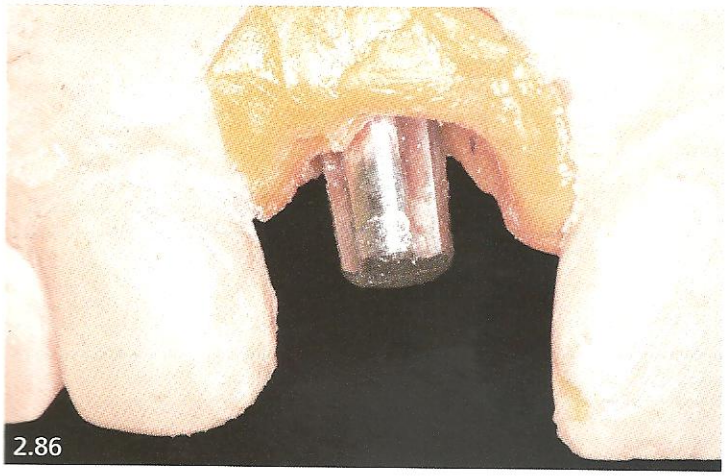

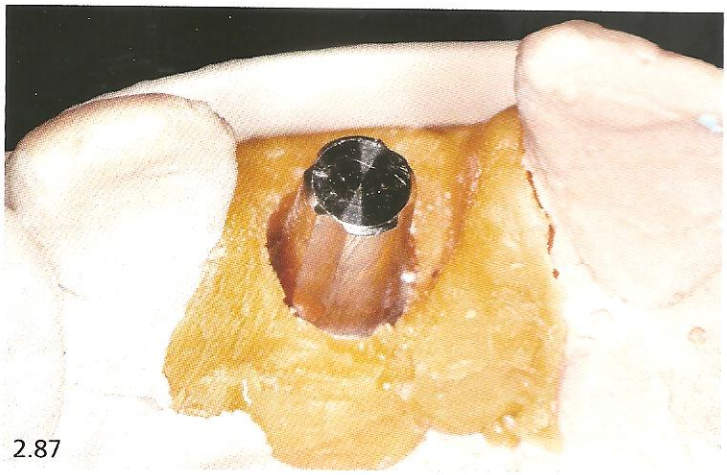

Figs. 2.86 e 2.87 – Vistas frontal e incisal do análogo do conjunto implante + pilar no modelo de trabalho.

Fig. 2.88 – Vista frontal do coping de plástico, podendo ser utilizado para a confecção de uma coroa provisória ou para ser fundido e confeccionar uma prótese em metalocerâmica.

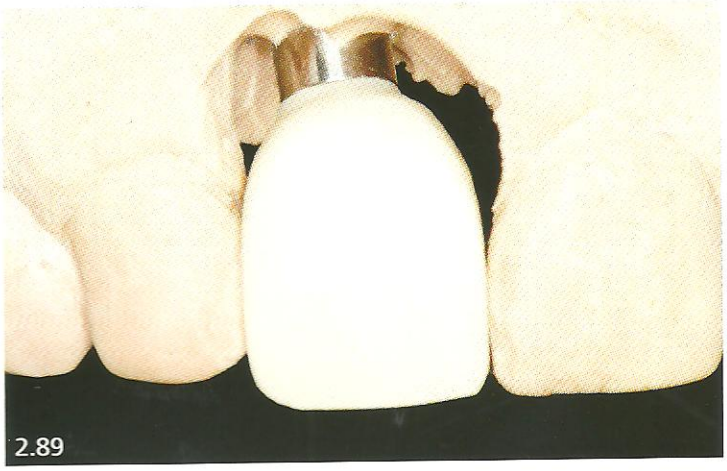
2.89

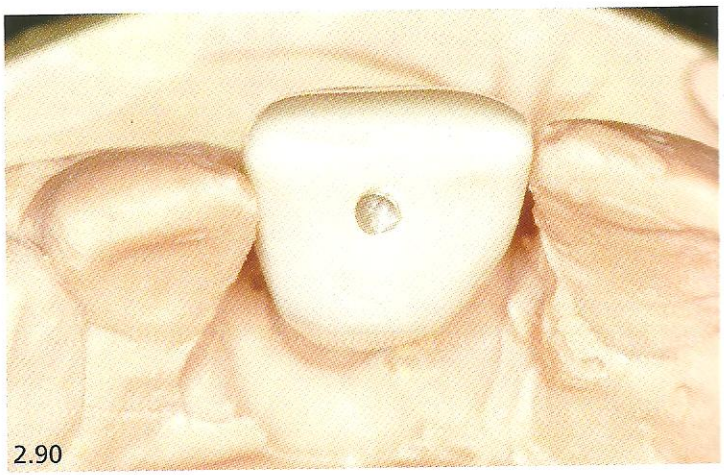
2.90

2.90A

Fig. 2.89 – Prótese provisória no modelo de trabalho. A gengiva artificial foi removida do modelo para mostrar a boa adaptação entre análogo e pilar protético.

Fig. 2.90 – Vista palatal da prótese. Observe que um pequeno orifício foi realizado com a finalidade de escoar o cimento na hora da cimentação. Devido à justaposição desse tipo de cilindro, muitas vezes o cimento ocupa o espaço interno e não apresenta fluidez suficiente para deixar a prótese se assentar adequadamente ao pilar protético. Depois de cimentada, o orifício é fechado com material apropriado.

Fig. 2.90A – Prótese finalizada e instalada em boca.

As figuras 2.91 a 2.105 mostram o caso clínico da confecção de uma prótese sobre um implante Cone Morse utilizando um pilar para prótese parafusada. Caso clínico realizado pelos mestrandos em Implantodontia Eduardo Vilain de Melo e Guenther Schuldt Filho, CEPID-UFSC.

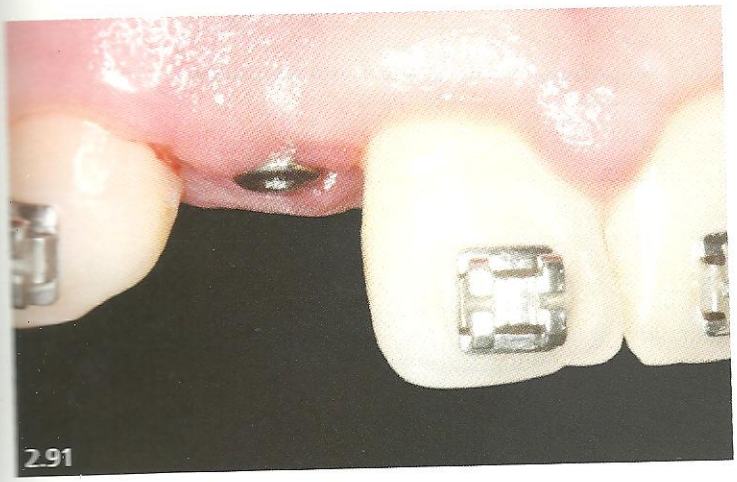

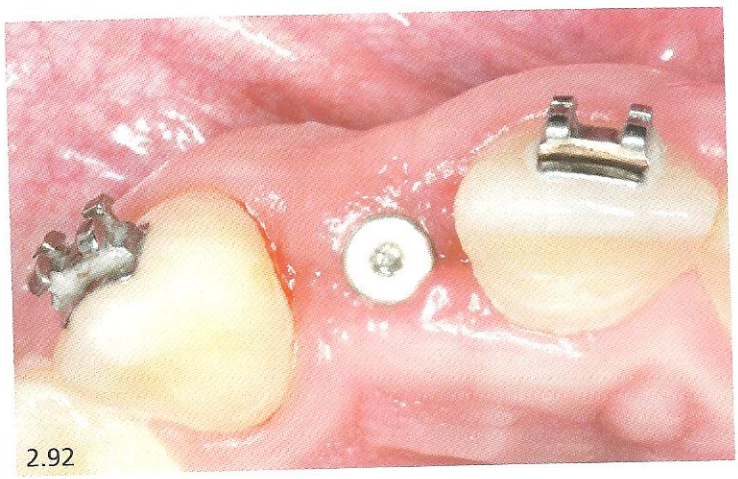

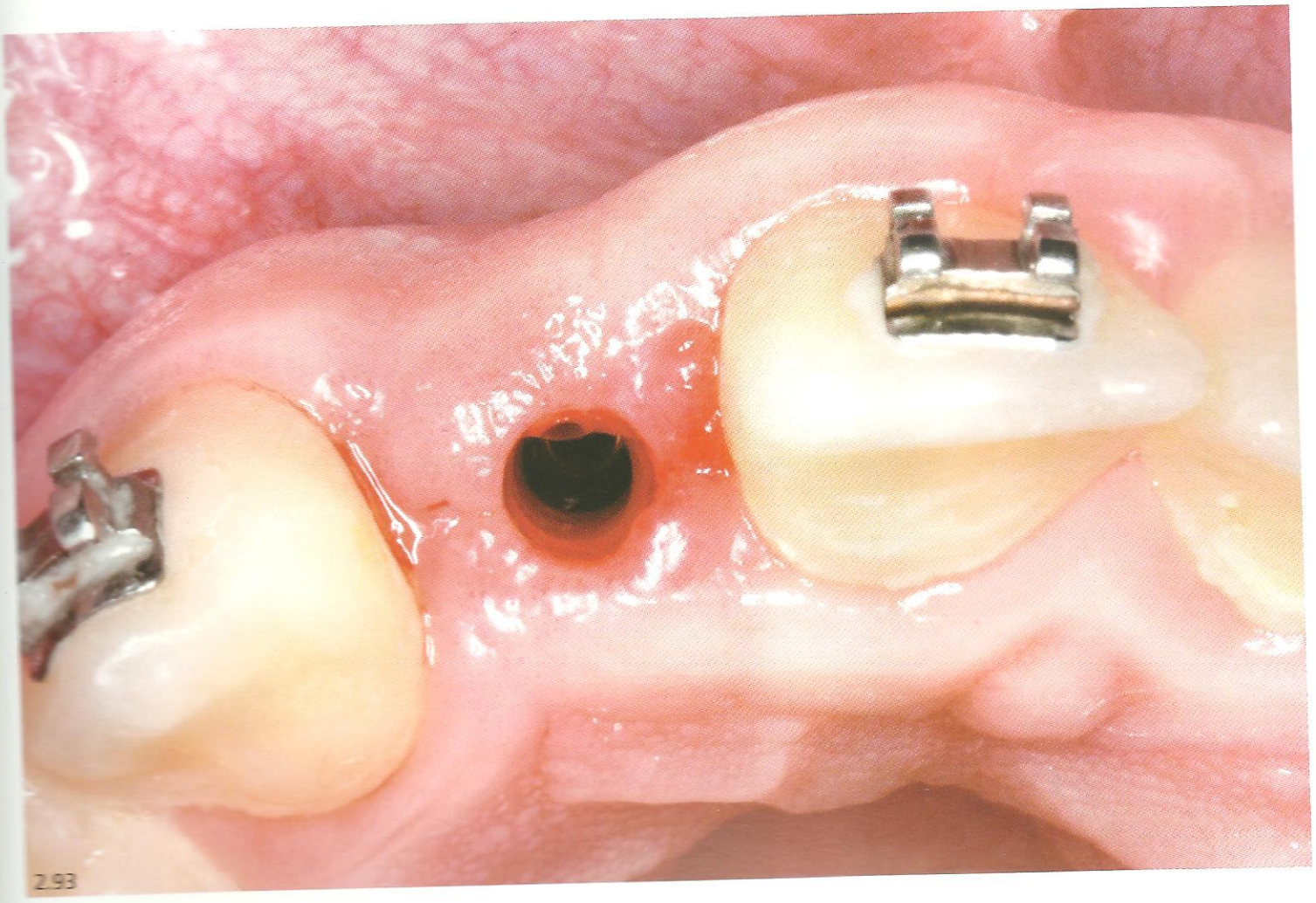

Figs. 2.91 e 2.92 – Vistas frontal e incisal do cicatrizador sobre um implante Cone Morse.
Fig. 2.93 – Vista incisal da plataforma do implante Cone Morse. Observe que, devido à profundidade do implante associado ao volume de tecido mole, se torna mais difícil visualizar a plataforma do implante.

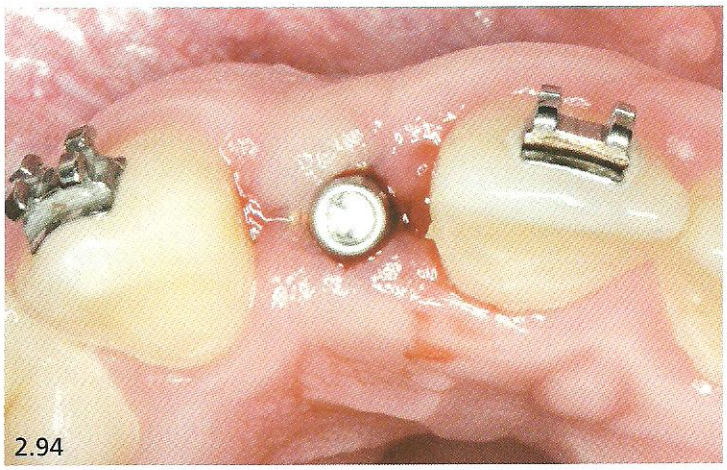
2.94

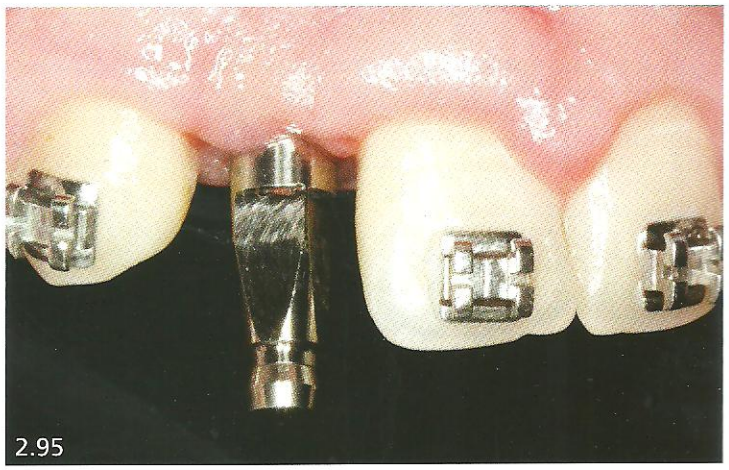
2.95

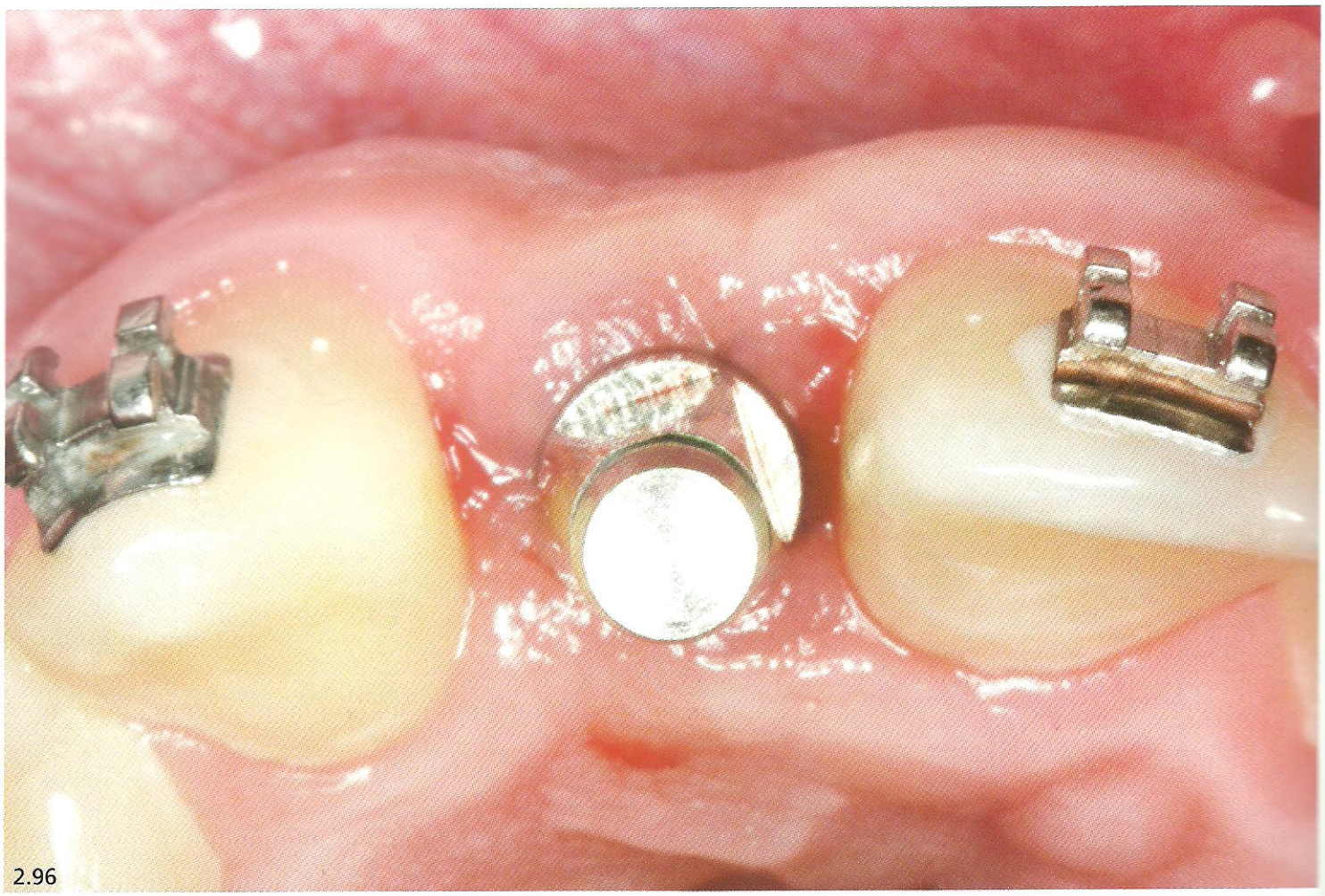
2.96

Fig. 2.94 – Vista incisal do pilar para prótese parafusada instalado e parafusado ao implante.
Figs. 2.95 e 2.96 – Vistas frontal e incisal do transferente para moldeira fechada instalado sobre o pilar protético.

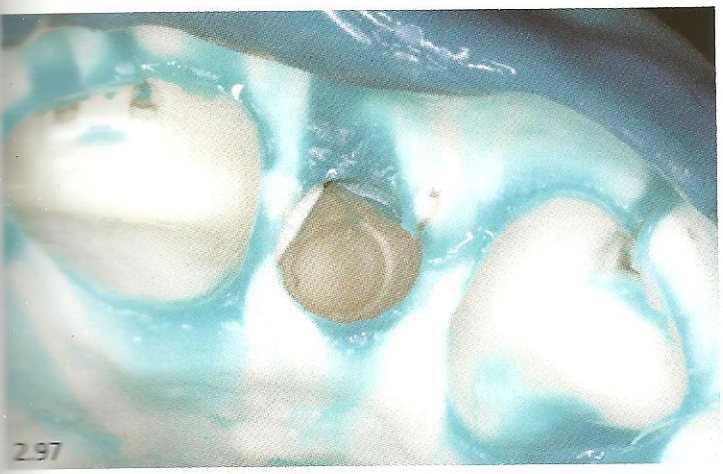

2.97

2.98

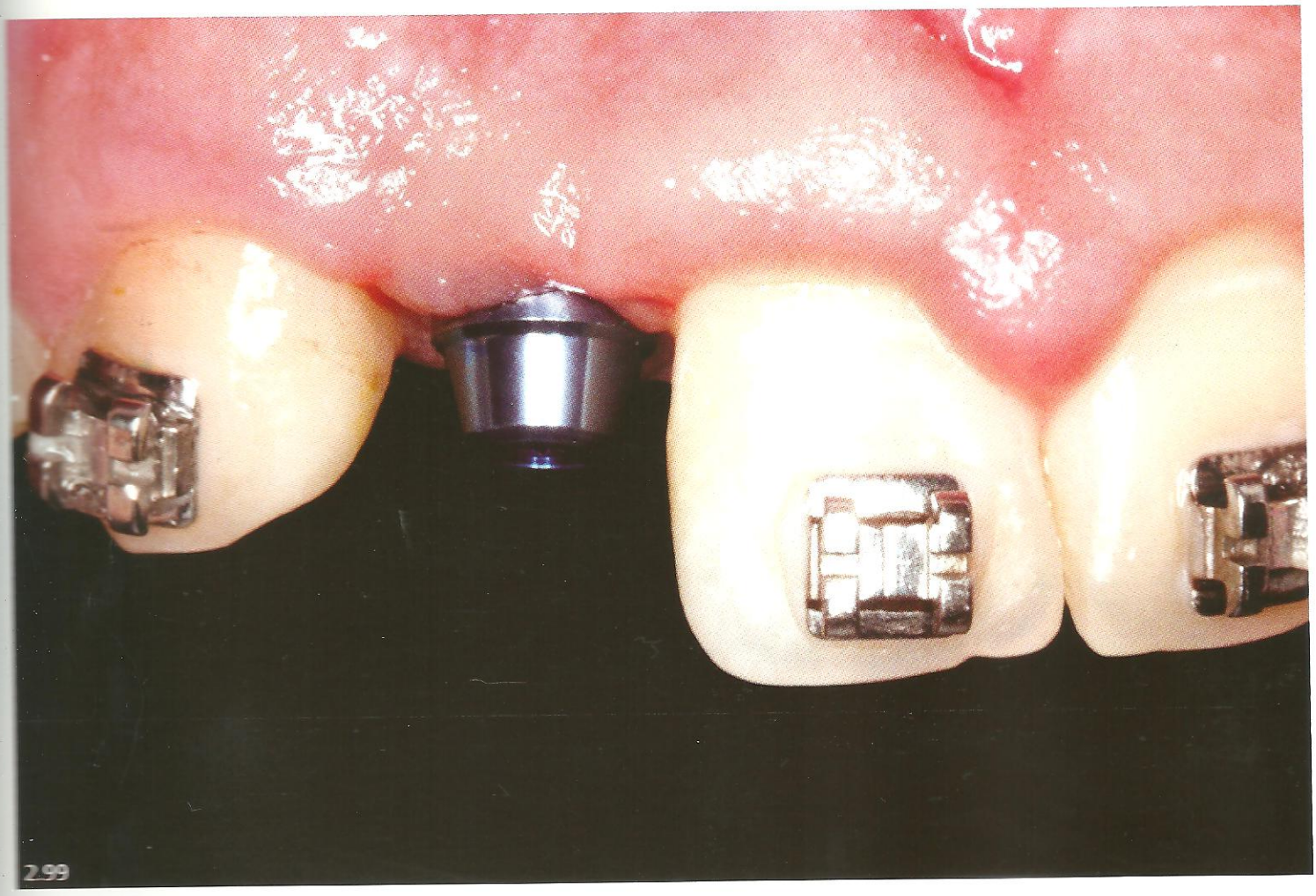

2.99

Fig. 2.97 – Vista do molde sem o transferente.
Fig. 2.98 – Conjunto transferente + análogo do pilar sendo reposicionado no molde.
Fig. 2.99 – Tampa para proteção do pilar protético instalada após a remoção do molde.

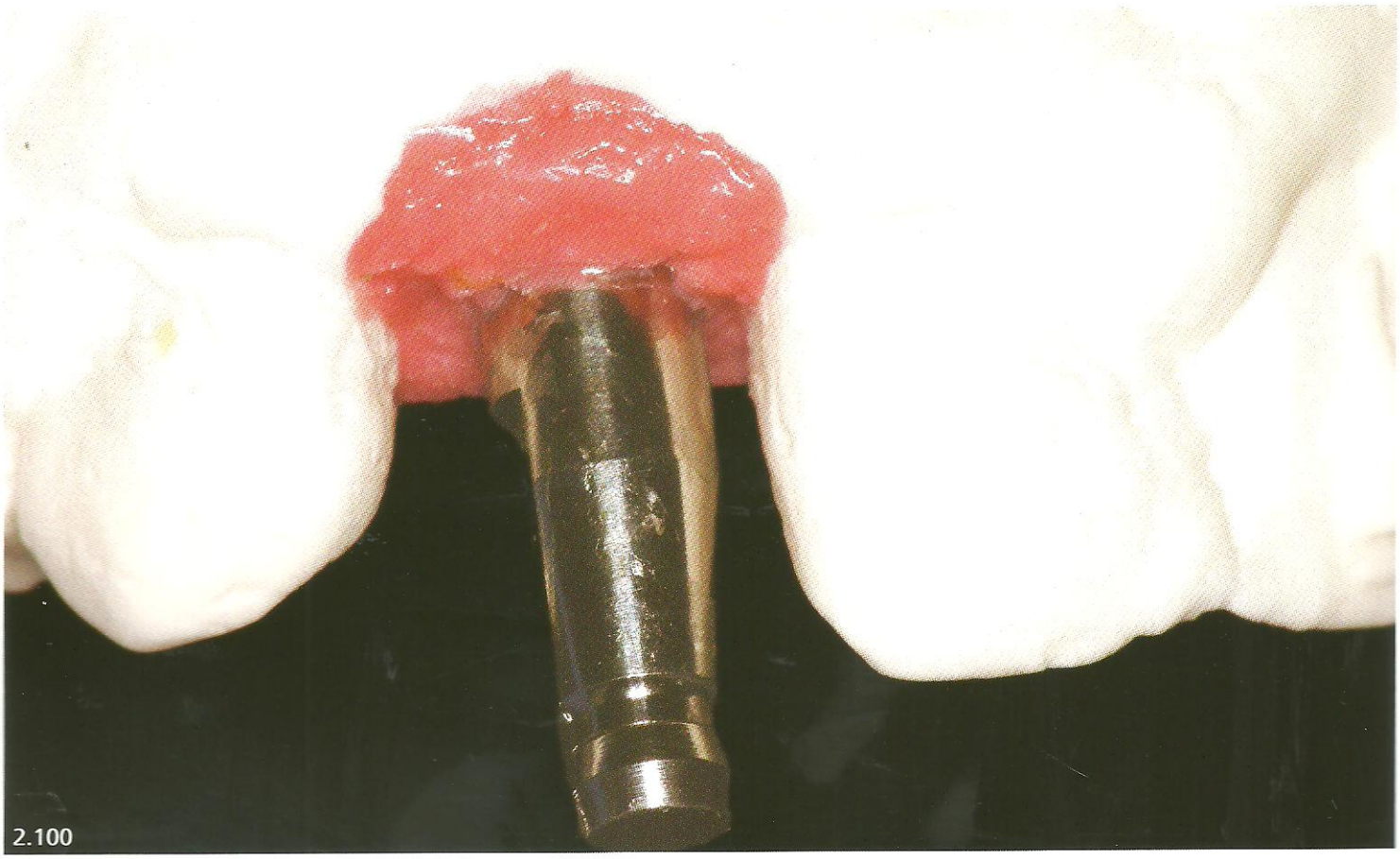

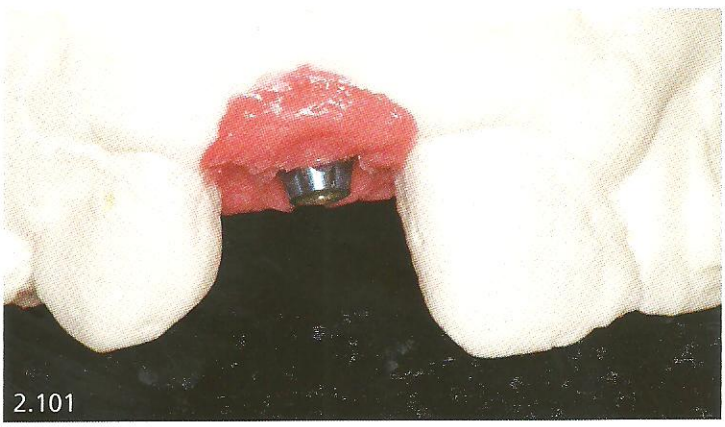

Fig. 2.100 – Transferente redondo no modelo de trabalho.
Figs. 2.101 e 2.102 – Vistas frontal e incisal do análogo no modelo de trabalho.

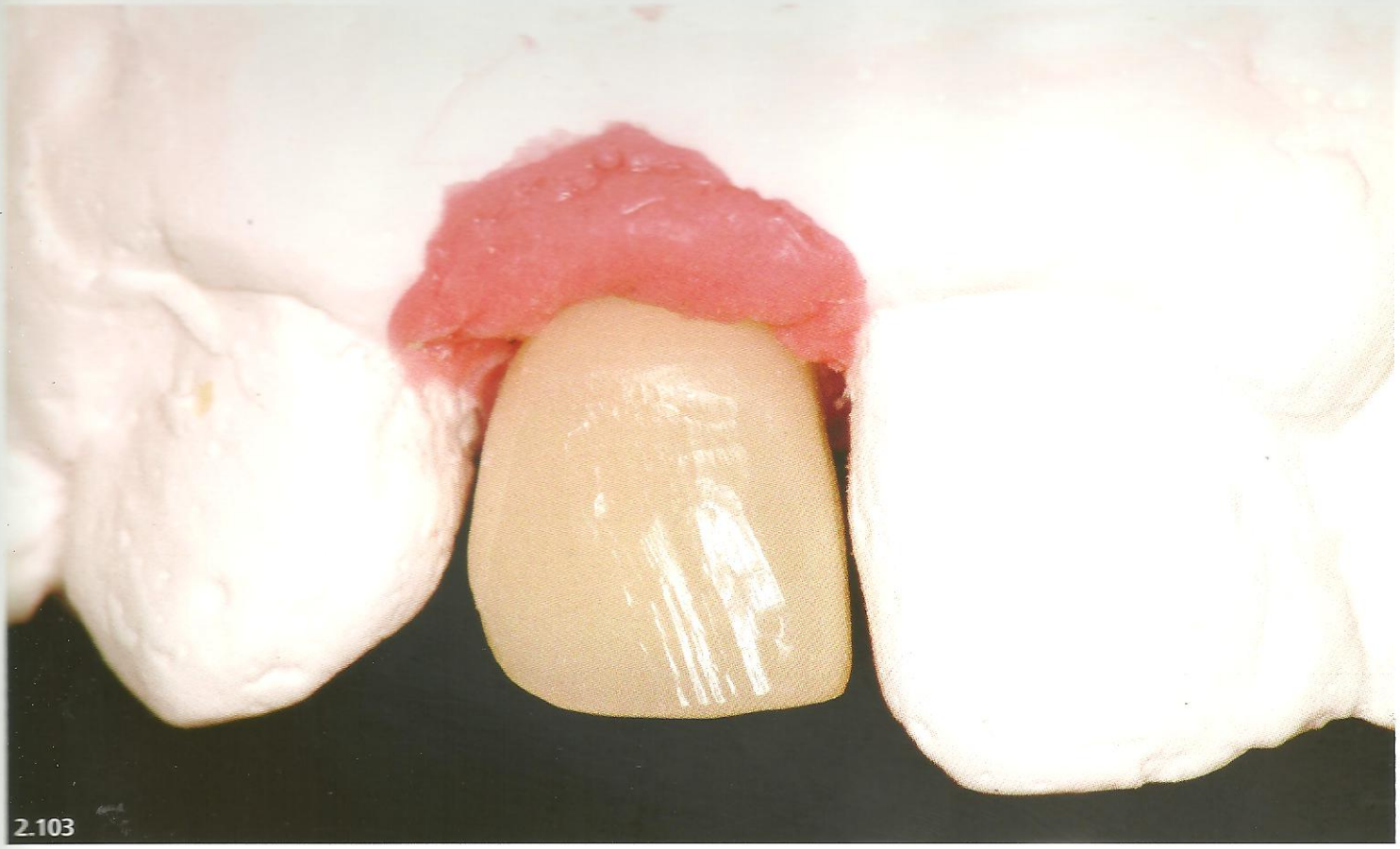

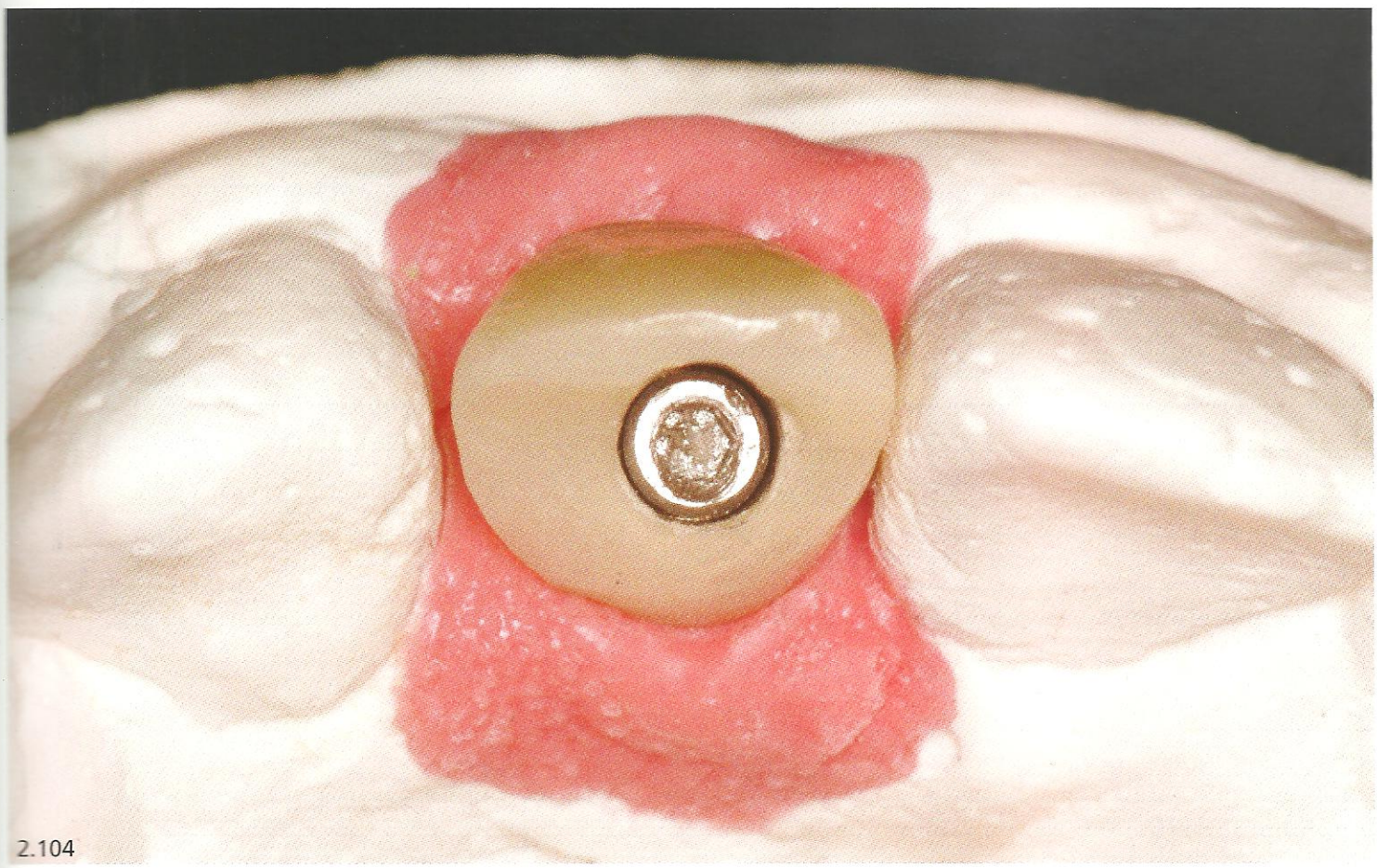

Fig. 2.103 – Prótese provisória feita em laboratório no modelo de trabalho.
Fig. 2.104 – Prótese provisória no modelo – observe a posição para o acesso ao parafuso.

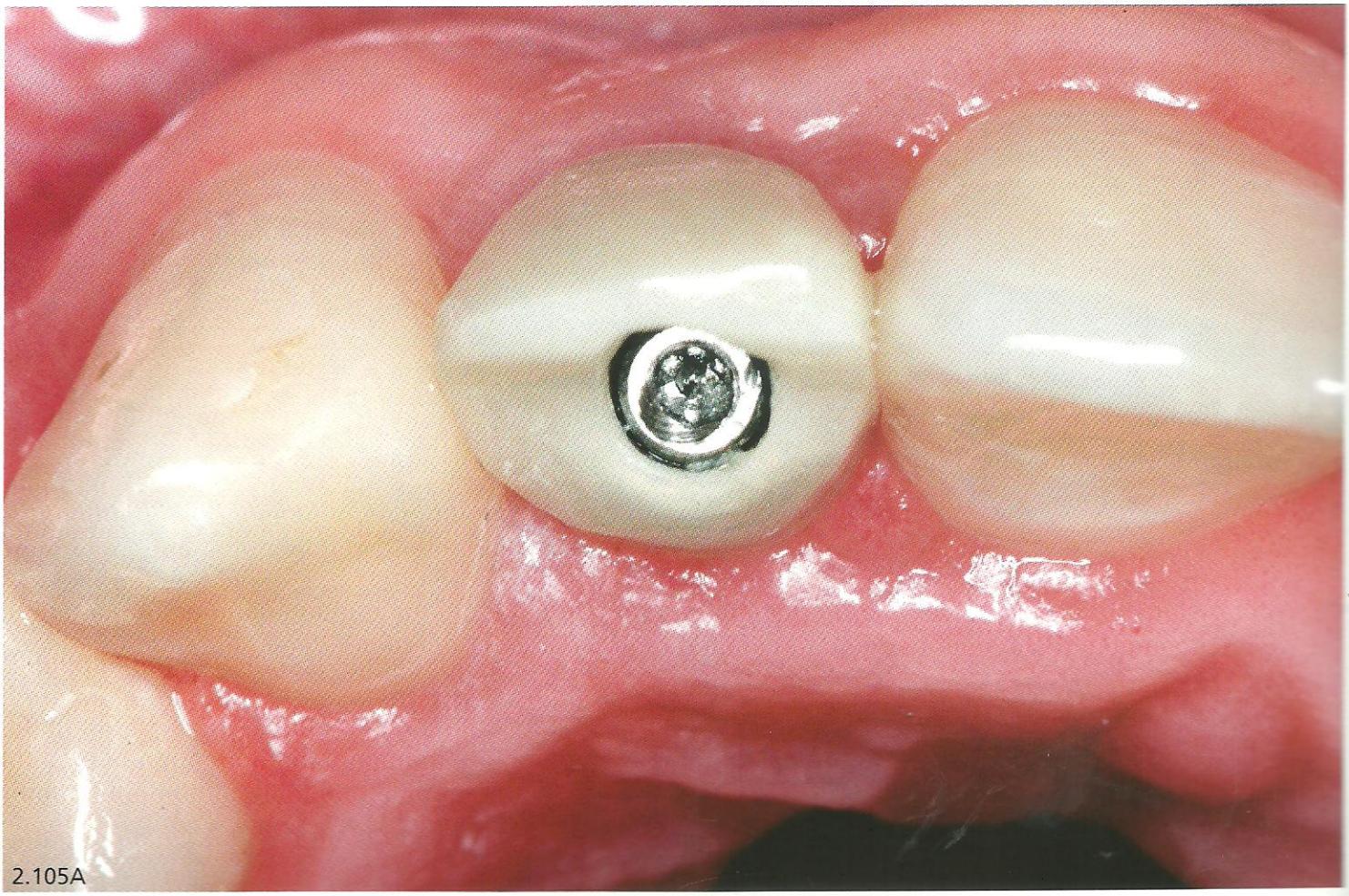

Fig. 2.105 – Prótese provisória instalada em boca. O periodonto de proteção está em processo de cicatrização após plástica periodontal; por essa razão, existe alguma alteração no tecido, especialmente nas papilas.

Fig. 2.105A – Vista da região palatal mostrando o orifício de acesso, bem como, o parafuso retendo a prótese no incisivo lateral superior direito.

Capítulo 3

Próteses Provisórias

Função

- Proporcionar e planejar uma estética favorável ao paciente.
- Manter os tecidos moles em posição.
- Trabalhar com os tecidos moles, manuseando-os para criar um perfil de emergência adequado e estético.
- Servir como molde para personalizar os transferentes.
- Restabelecer os contatos proximais.
- Melhorar a função mastigatória.
- Manter ou recuperar a dimensão vertical de oclusão.

Técnica de confecção

As próteses provisórias podem ser confeccionadas utilizando-se duas técnicas:

- Direta
- Indireta

Pilares para Próteses Provisórias

As empresas que fabricam implantes e seus componentes estão de certa forma em dívida com os protesistas, devido ao número limitado de pilares e cilindros para as próteses provisórias.

Basicamente, existem dois tipos de pilares (ou componentes) para fabricação de próteses provisórias:

- Pilar calcinável ou do tipo UCLA
- Pilar de titânio

Os pilares do tipo UCLA ou os cilindros calcináveis, além de terem pouca adesão na resina, seja ela acrílica ou composta, a base interna onde sofre o aperto do parafuso com frequência se destaca, deixando a prótese provisória totalmente frouxa. A solução para esse problema é a repetição da prótese.

Já os pilares ou os cilindros em titânio têm a superfície lisa e polida, o que dificulta significativamente a adesão da resina da prótese provisória. Mesmo que se crie retenções, o problema persiste. Não são poucos os casos em que se vê a prótese provisória ou o dente provisório girar em torno deste pilar.

A solução que temos encontrado para suprir essa deficiência das empresas é a de solicitar ao técnico fundir o pilar UCLA ou o cilindro calcinável, criando retenções com pérolas de resina, as mesmas usadas ou que se usam próteses nas metaloplásticas.

Prótese Provisória Direta

As próteses provisórias diretas são confeccionadas após a remoção do cicatrizador, imediatamente após a segunda etapa cirúrgica, ou logo após a colocação do implante.

Como confeccionar uma prótese provisória direta?

Citaremos e descreveremos algumas técnicas que possivelmente são as mais utilizadas para a confecção das próteses provisórias implantossuportadas, sejam para implantes com a plataforma em hexágono externo, interno, Cone Morse ou plataforma switching.

Prótese Provisória Direta Parafusada

Utilizando dente pré-fabricado (Figs. 3.1 a 3.25)

- Selecionar o intermediário normalmente o esteticone é escolhido porque possui cilindro antirrotacional, o que impede a prótese de girar, e também por ser o único onde pode ser feita uma prótese unitária parafusada.
- Como os pilares personalizados estão cada vez mais sendo utilizados nas próteses unitárias definitivas, nas próteses provisórias tem-se optado também pela seleção de pilares apropriados para este fim. Como já mencionado, os pilares disponíveis são: Pilar UCLA calcinável, pilar UCLA fundido com retenções adicionais e o metálico em titânio. Uma vez selecionado o pilar, segue os passos abaixo:
  - Usar sempre pilar antirrotacional para prótese unitária.
  - Escolher entre os dentes artificiais as melhores cor e forma.
  - Desgastar o dente de estoque e adaptá-lo ao pilar.
  - Untar, utilizando um pincel, o pilar com o monômero da resina.
  - Levar, utilizando a técnica do pincel, resina acrílica na margem cervical do pilar.
  - Saturar o pó de resina acrílica autopolimerizável com líquido e manter fechado. Na fase plástica da resina, colocar na superfície palatal da faceta e levar à boca; esperar pela polimerização.
  - Afrouxar o parafuso de trabalho e remover o conjunto (dente, pilar e parafuso) da boca.
  - Adaptar uma réplica ou análogo do pilar e fazer os reparos, acrescentando resina.
  - Remover os excessos e levar à boca.
  - Verificar, dentro das posições e dos movimentos mandibulares básicos, o ajuste da prótese.
  - Dar acabamento e polimento finais.
  - Levar à boca e prender com o parafuso de retenção para a prótese utilizando 10 Ncm de torque. (Esta técnica também pode ser utilizada com resina composta fotopolimerizável.)

As figuras 3.1 a 3.25 mostram a sequência clínica da confecção de uma prótese provisória direta sobre implante de hexágono externo utilizando dente pré-fabricado e pilar UCLA fundido em liga não nobre. Caso clínico realizado pela mestranda em Implantodontia Maria Del Piñal Luna, CEPID, UFSC.

3.1

3.2


3.3A

3.3B

Fig. 3.1 – Vista frontal da região que receberá a prótese provisória.

Fig. 3.2 – Seleção do dente pré-fabricado.

Fig. 3.3 – (A) Pilar UCLA com sextavado interno. (B) Pilar UCLA com pérolas de retenção de resina pronto para ser fundido. Observe a área interna mostrando a área sextavada do pilar.

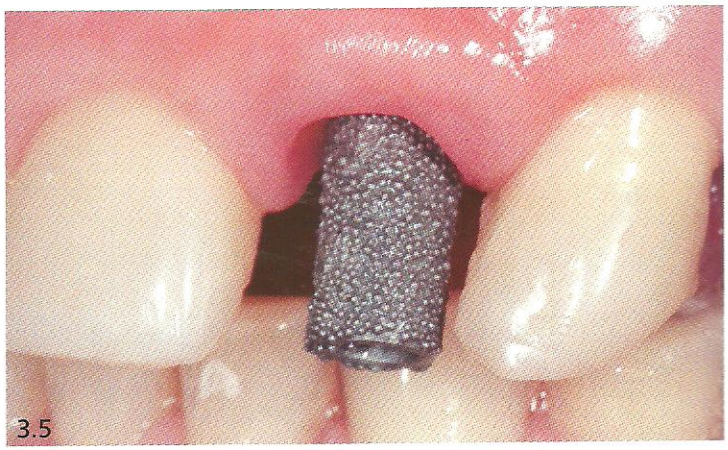

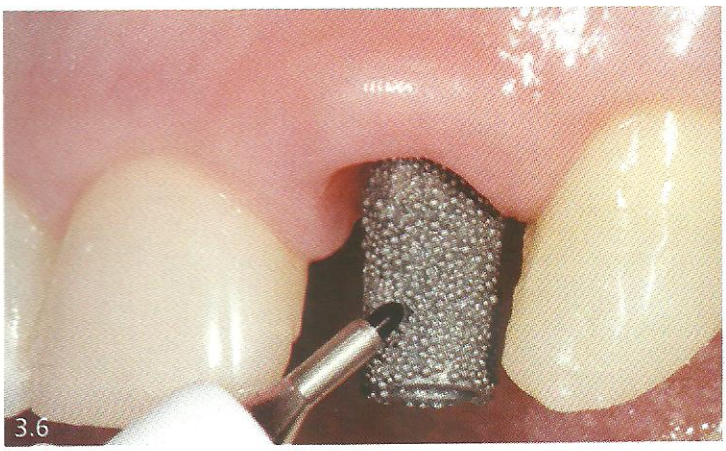

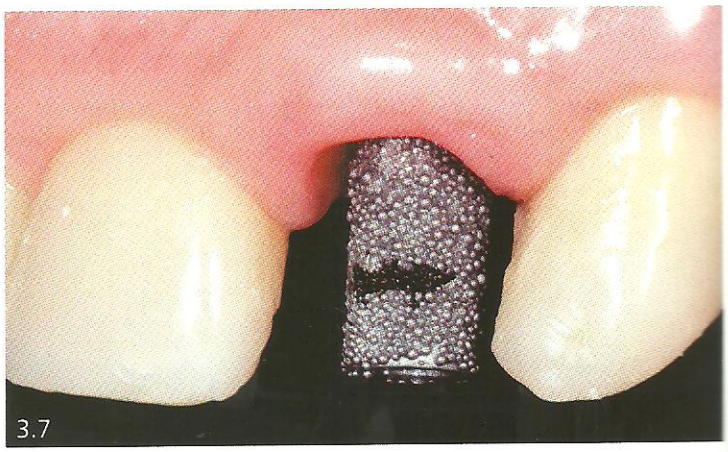



Fig. 3.4 – Pilar UCLA fundido em metal não nobre. Observe as retenções criadas.
Fig. 3.5 – Pilar UCLA fundido em boca.
Fig. 3.6 – Pilar sendo demarcado para ser reduzido para um comprimento adequado.
Fig. 3.7 – Pilar demarcado.
Figs. 3.8 e 3.9 – As duas fotos mostram duas maneiras que o pilar pode ser seccionado.

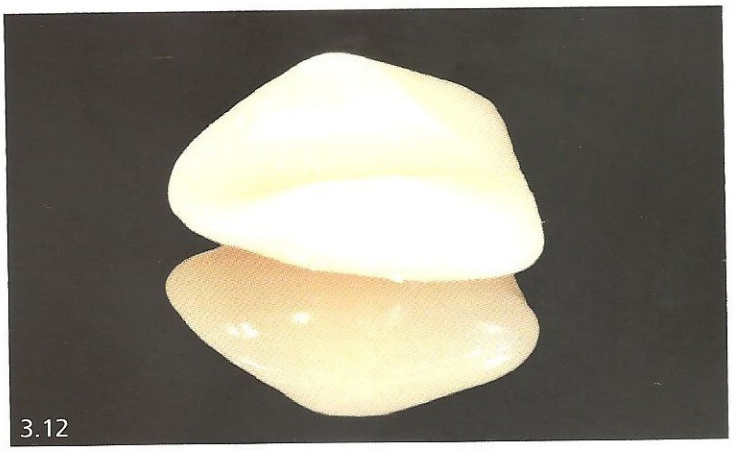

Fig. 3.10 – Pilar em boca fixado ao implante com o parafuso de trabalho.

Fig. 3.11 – Dente pré-fabricado sendo preparado para se adaptar ao pilar com uso da fresa do tipo Max CUT.

Fig. 3.12 – Dente pré-fabricado preparado.

Fig. 3.13 – Faceta do dente pré-fabricado sendo testado em boca.

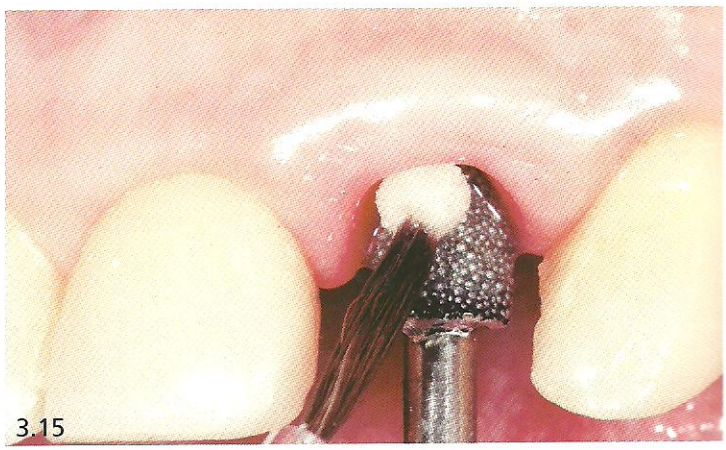

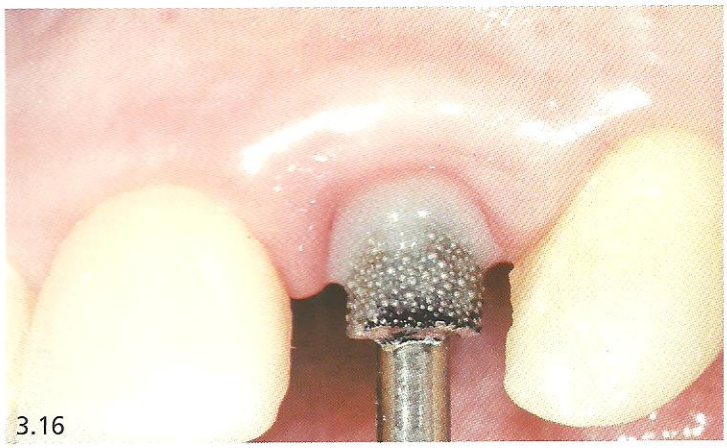

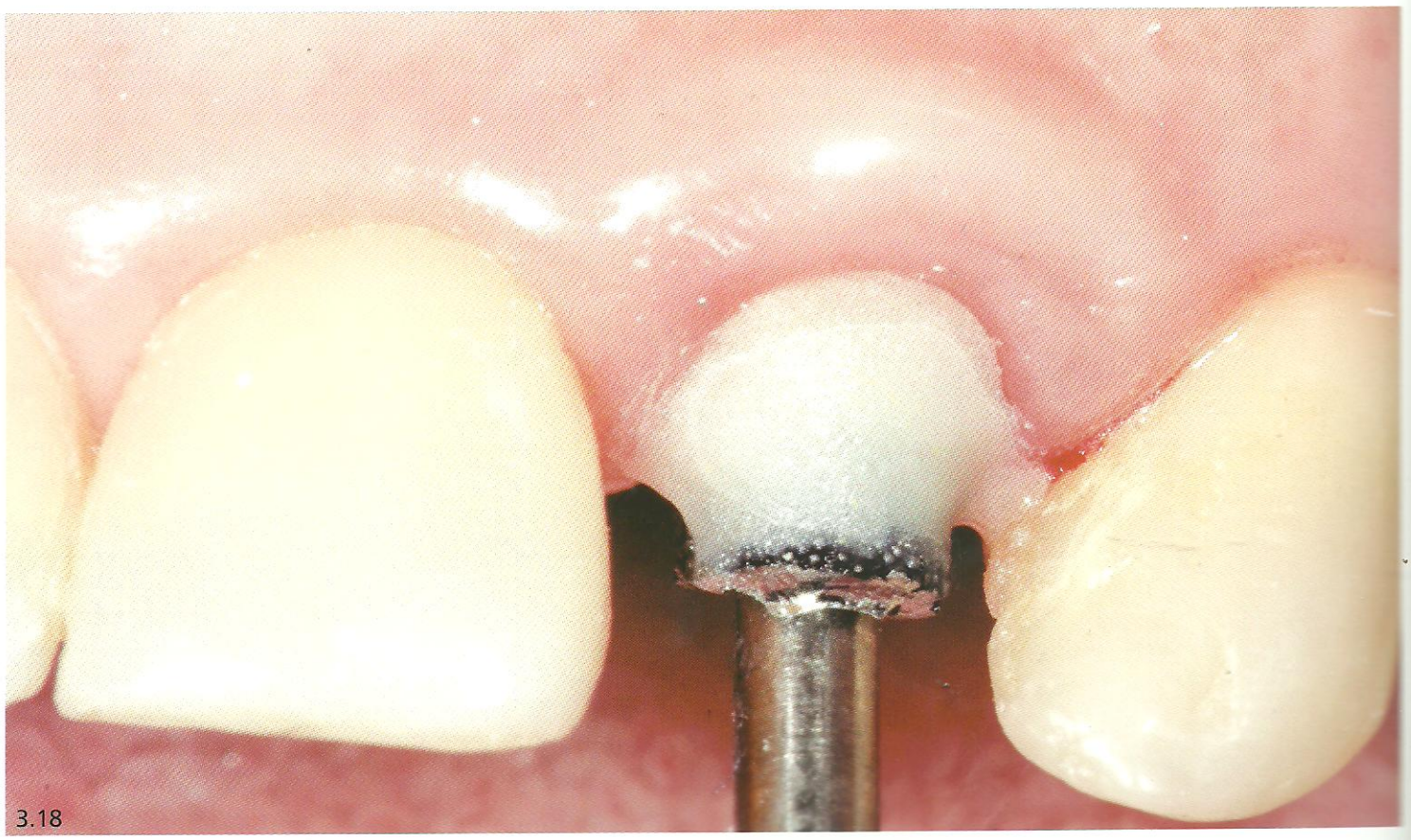

Fig. 3.14 – Com o uso de pincel, o pilar está sendo untado com o monômero da resina acrílica.
Figs. 3.15 a 3.18 – Sequência de como a resina acrílica ativada quimicamente é levada por meio do pincel ao pilar metálico.

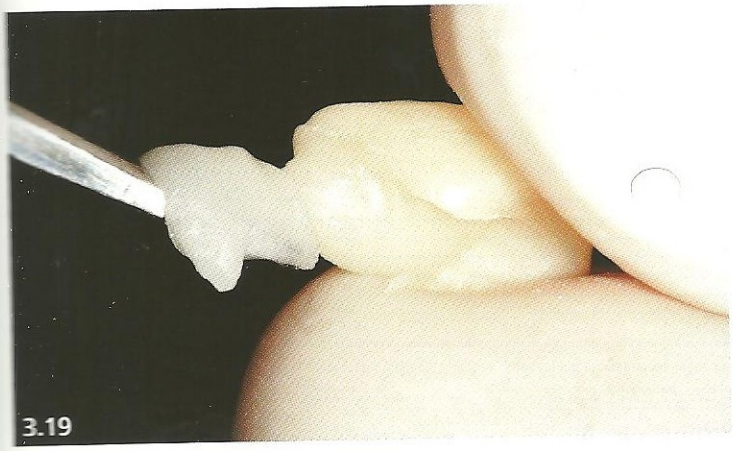
3.19

3.20

3.21


3.22

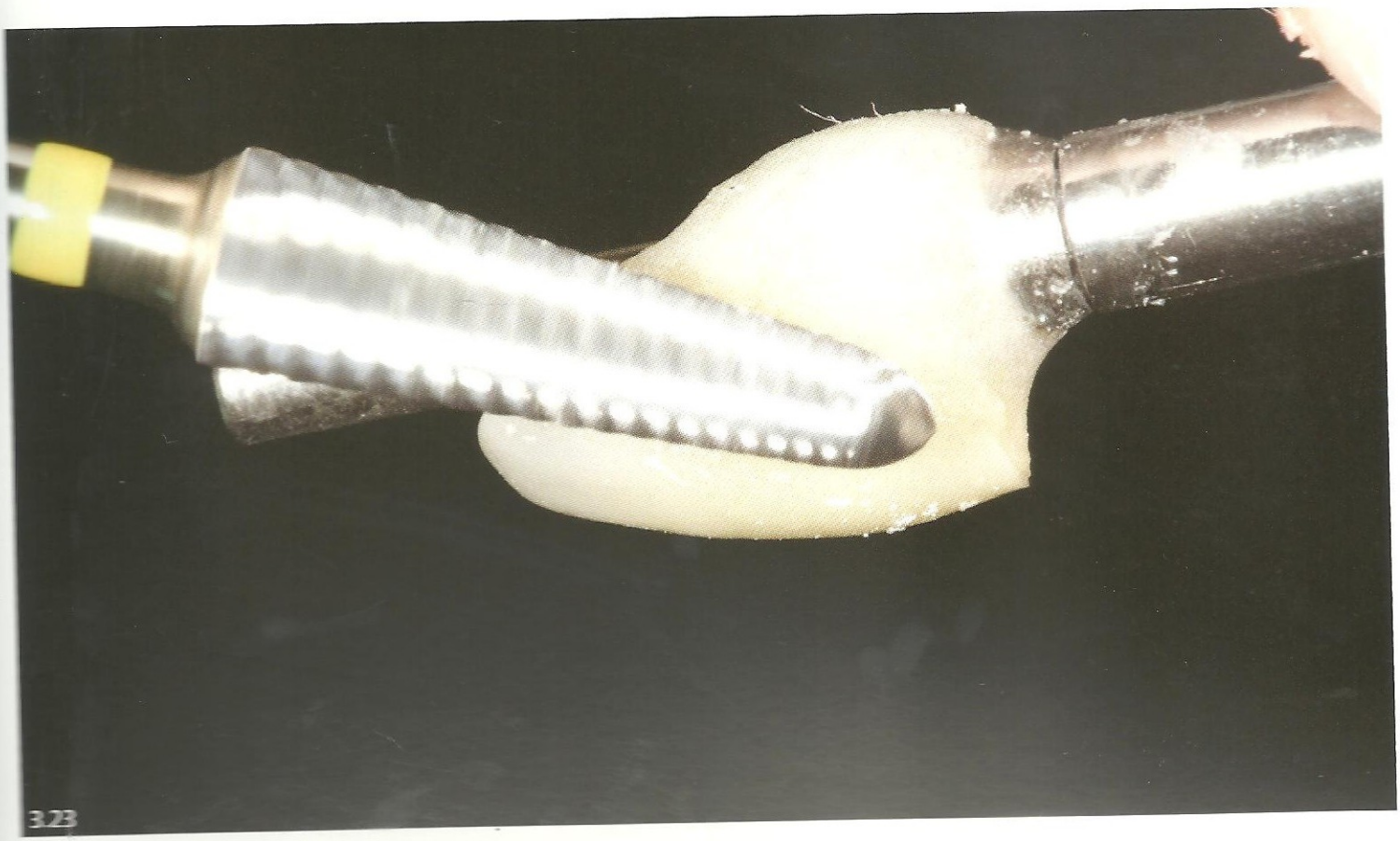
3.23

Fig. 3.19 – Resina acrílica sendo colocada na faceta do dente pré-fabricado.

Fig. 3.20 – Faceta do dente pré-fabricado pronta para ser levada em boca.

Fig. 3.21 – Faceta do dente pré-fabricado em boca para se unir à resina previamente colocada no pilar.

Fig. 3.22 – Utilizando a técnica do pincel para preencher os espaços entre dente e pilar com resina acrílica.

Fig. 3.23 – Após a polimerização, o excesso de resina acrílica sendo removido com fresa do tipo Max Cut.

Figs. 3.24 e 3.25 – Prótese provisória parafusada em boca.

Utilizando o dente da prótese parcial removível temporária (Figs. 3.26 a 3.55)

Por várias razões, durante o processo de cicatrização e osseointegração do implante, a prótese parcial removível temporária ou a prótese parcial fixa temporária são utilizadas para suprir as necessidades funcionais dos pacientes. Passado o tempo útil e o recomendado, quando essa prótese está com o seu ou os seus dentes preenchendo os requisitos de saúde, estéticos e funcionais adequados estes podem ser utilizados para confeccionar a prótese provisória suportada pelo implante.

Técnica de confecção

- Selecionar e instalar os intermediários.
- Colocar os cilindros para provisórios, retidos com parafuso de trabalho.
- Perfurar a prótese nos lugares correspondentes aos intermediários e colocá-la em posição.
- Prender com resina acrílica quimicamente ativada, utilizando a técnica de pó–líquido e pincel, a prótese removível provisória aos cilindros de plástico.
- Esperar pela polimerização da resina, com a prótese em posição, e removê-la após o afrouxamento dos parafusos de trabalho.
- Colocar réplicas dos intermediários correspondentes e preencher os espaços existentes com resina acrílica.
- Cortar e remover o excedente de resina acrílica da prótese removível com disco de carburundum ou fresas, preferencialmente do tipo Max-Cut.
- Remover o excesso de resina acrílica.
- Colocar na boca e verificar nas posições e nos movimentos mandibulares a presença de interferência oclusal.
- Polir e instalar, fixando com o parafuso de retenção.

As figuras 3.26 a 3.55 mostram dois casos clínicos de confecção de próteses provisórias sobre implante, uma na região anterior e outra na região posterior, utilizando as próteses parciais removíveis dos pacientes.

Caso 1. Prótese Provisória Anterior Unitária (Figs. 3.26 a 3.44)

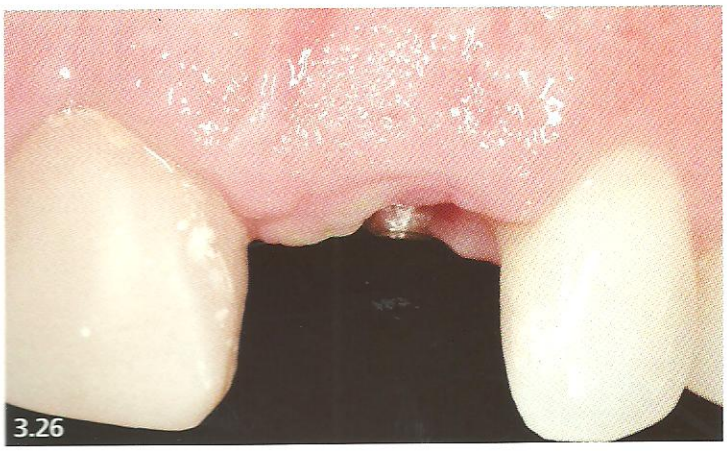
3.26

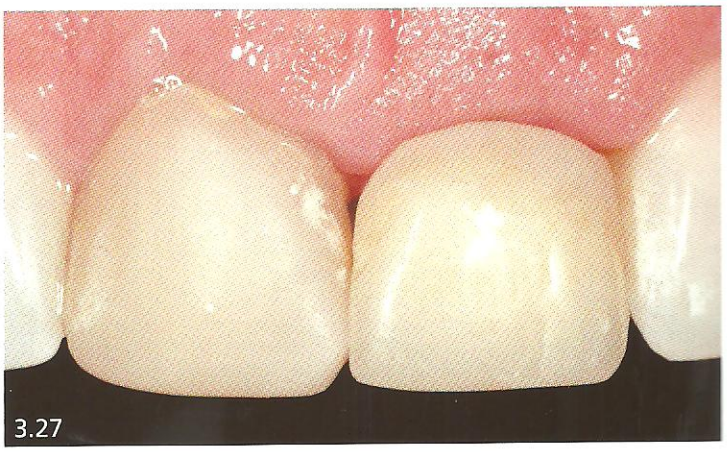
3.27

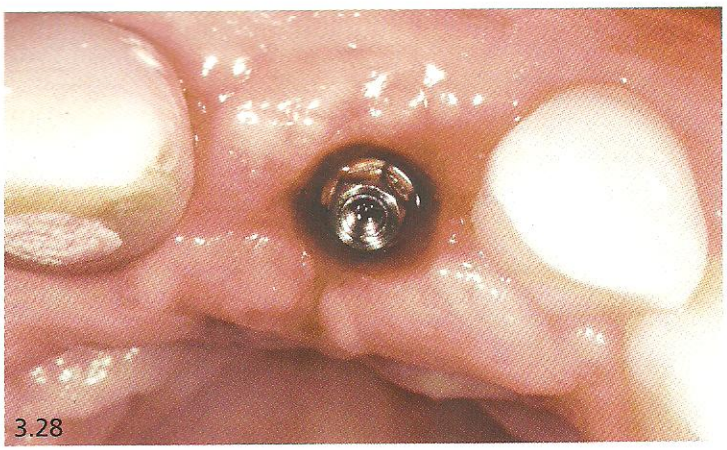
3.28

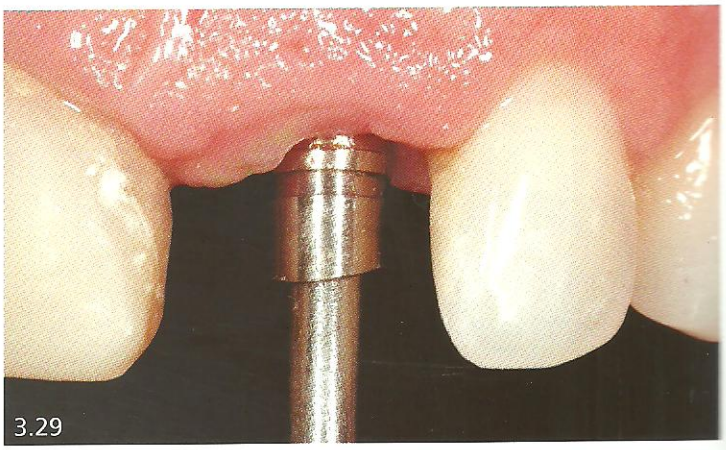
3.29

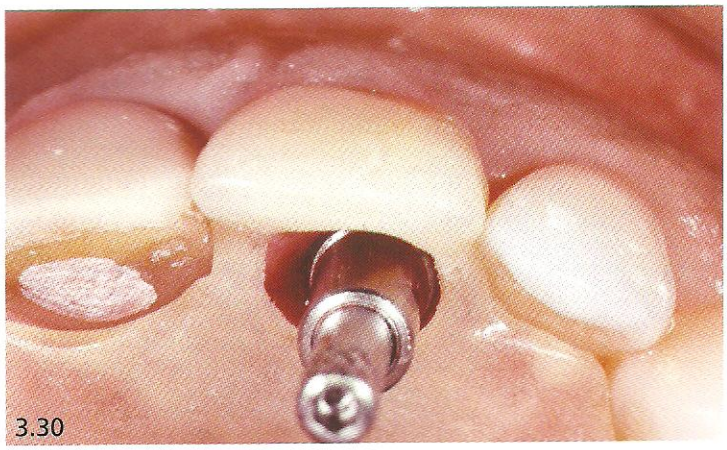
3.30

3.31

Fig. 3.26 – Prótese parcial removível temporária em posição no dente 21.
Fig. 3.27 – Vista frontal do pilar esteticone em posição.
Fig. 3.28 – Vista oclusal do pilar esteticone.
Fig. 3.29 – Cilindro provisório de titânio (antirrotacional) em posição, fixado com o parafuso de trabalho.
Fig. 3.30 – Vista oclusal. Testando a posição da prótese já perfurada e encaixada no cilindro.
Figs. 3.31 e 3.32 – Vistas frontal e lateral: testando a posição da prótese.

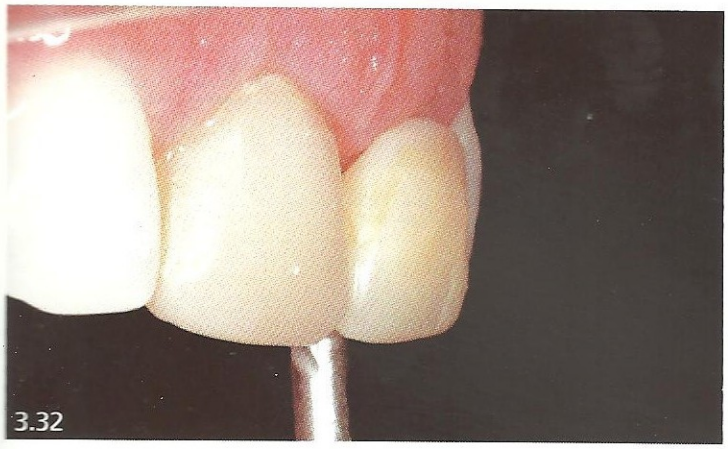

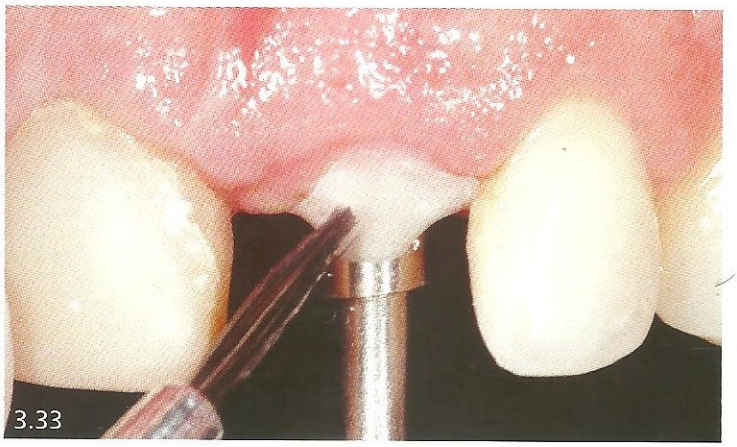

Fig. 3.33 – Utilizando a técnica do pincel, resina acrílica quimicamente ativada sendo colocada em volta do cilindro, já reduzido em altura.
Fig. 3.34 – Prótese em posição. Observar o excesso de resina acrílica.
Fig. 3.35 – Vista oclusal. Resina acrílica sendo adicionada.
Fig. 3.36 – Vista oclusal. Resina acrílica já polimerizada.
Fig. 3.37 – Após o afrouxamento do parafuso, a prótese é removida.

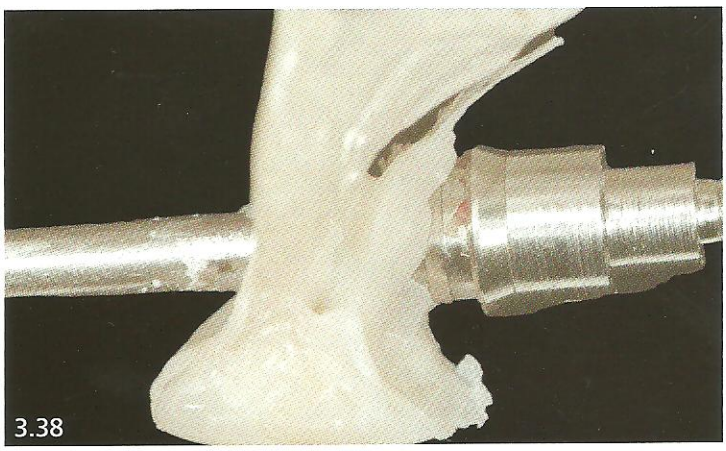



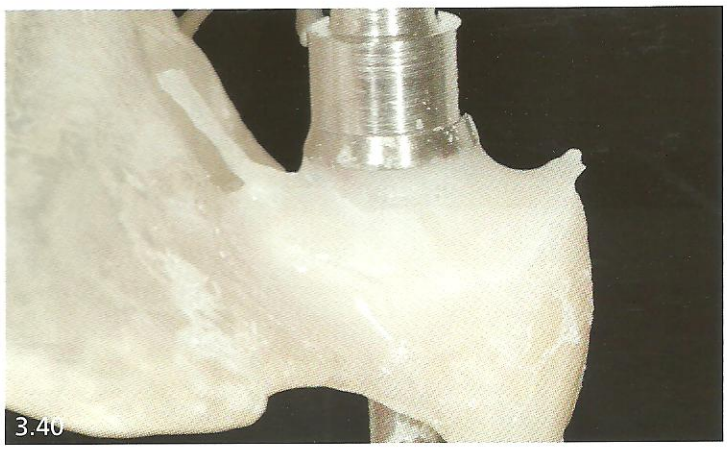

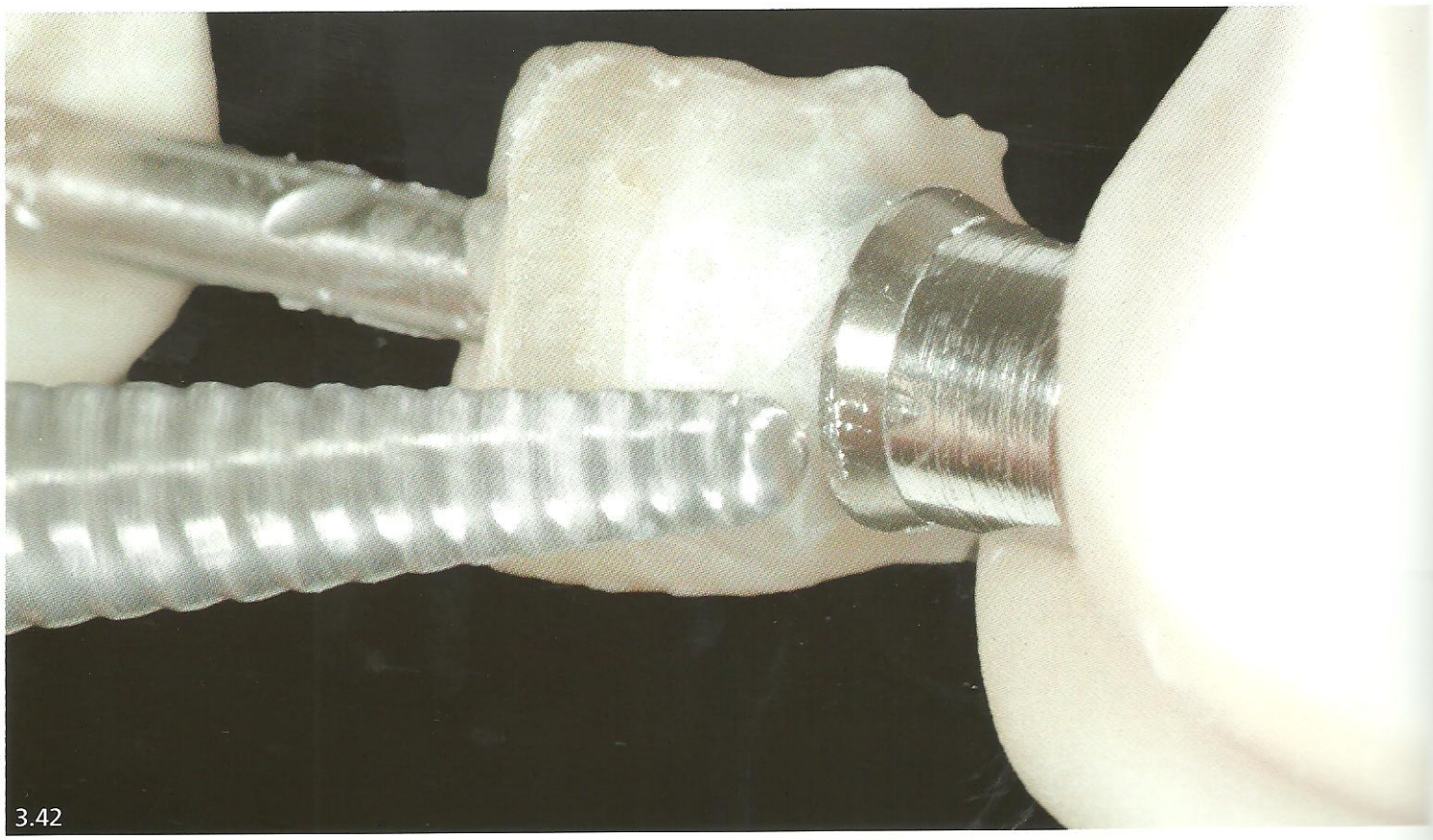

Fig. 3.38 – Colocação da réplica do pilar esteticone.
Fig. 3.39 – Resina acrílica preenchendo todos os espaços entre o dente e o cilindro.
Fig. 3.40 – Todos os espaços entre cilindro e dente já preenchidos com resina acrílica.
Fig. 3.41 – Separação do dente restante da prótese removível utilizando disco de carburundum.
Fig. 3.42 – Com a fresa do tipo MaxCut, fazendo a remoção do excesso de resina e o acabamento do dente.

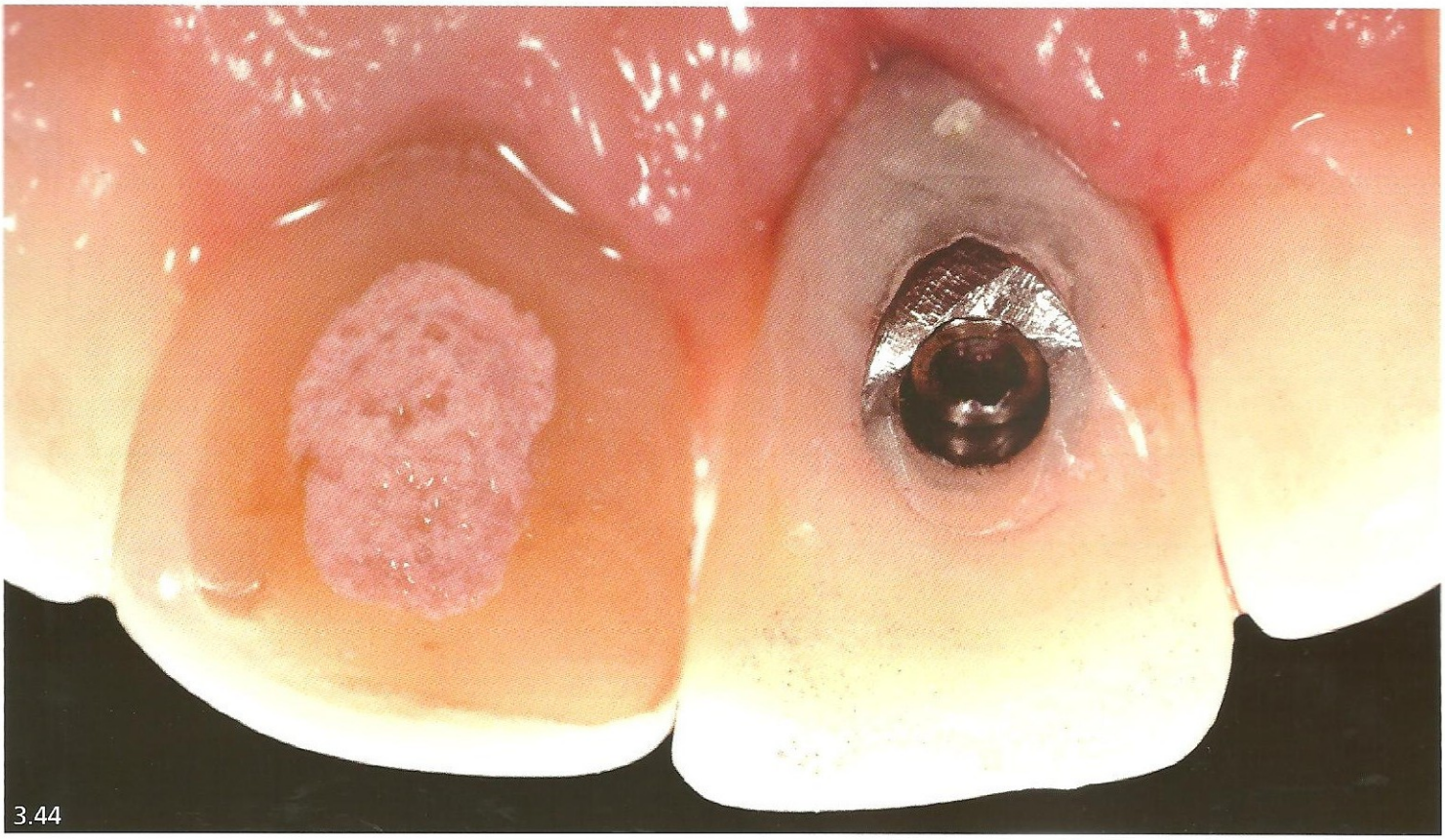

Fig. 3.43 – Vista frontal. Prótese provisória após o polimento em posição. Observe a isquemia do tecido periimplantar feita propositadamente para manipular o tecido.

Fig. 3.44 – Vista oclusal. Prótese provisória parafusada em posição.

Caso 2. Prótese Provisória Posterior (Figs. 3.45 a 3.55)

3.45

3.46

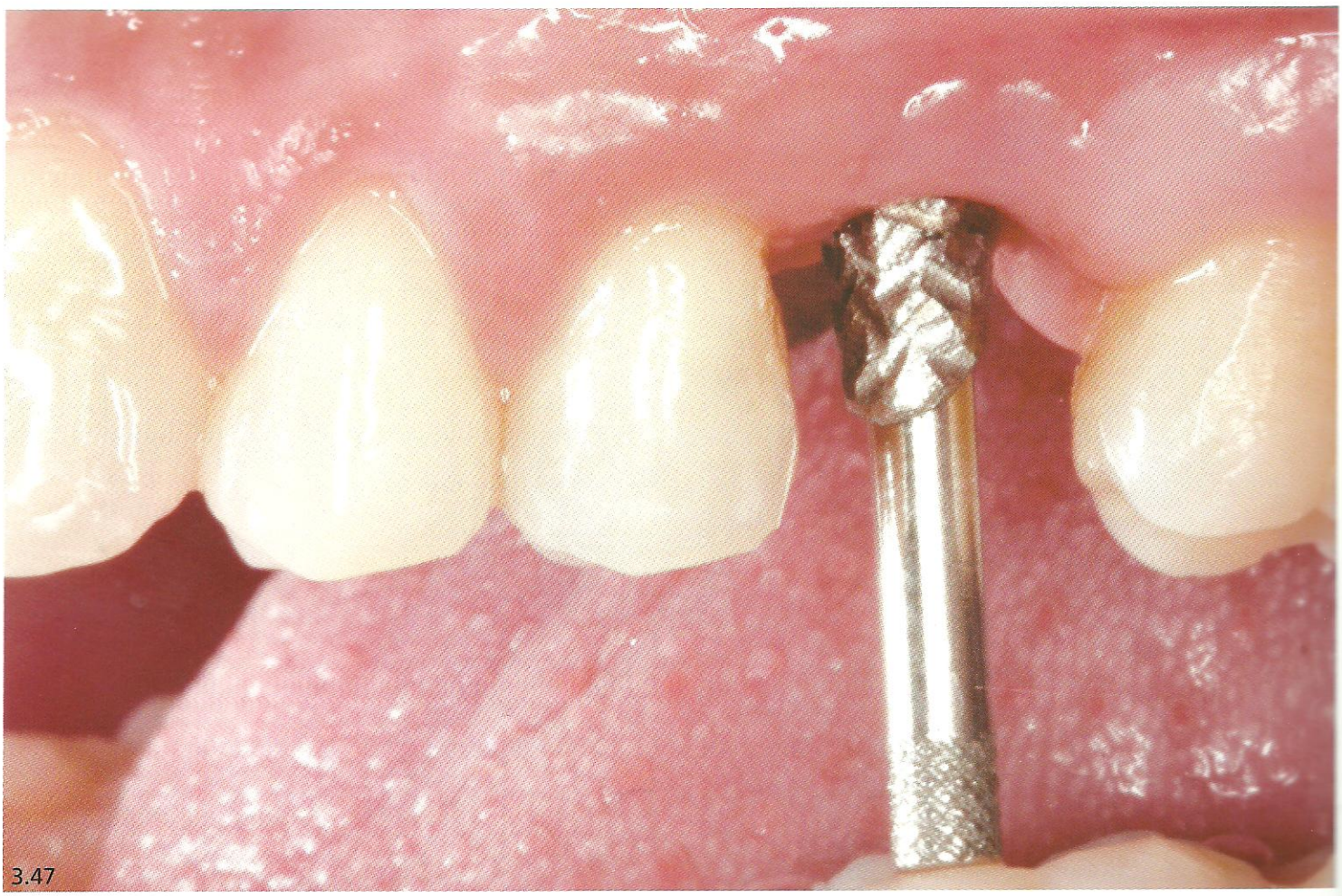
3.47

Fig. 3.45 – Vista lateral com ausência do primeiro molar.
Fig. 3.46 – Vista lateral da prótese parcial provisória.
Fig. 3.47 – Pilar provisório de titânio já preparado e fixado ao implante com o parafuso de trabalho.

Figs. 3.48 e 3.49 – Resina acrílica ativada quimicamente sendo levada na cervical do pilar com a técnica do pincel.

Fig. 3.50 – Prótese em posição na boca. Observe o excesso de resina acrílica. Cuidado deve ser tomado para que a resina não se polimerize nas áreas proximais, o que pode dificultar a remoção da prótese.

3.51


3.52

3.53

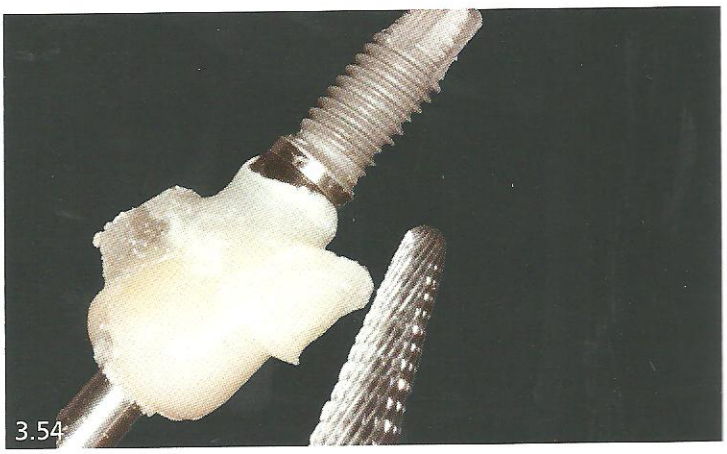
3.54

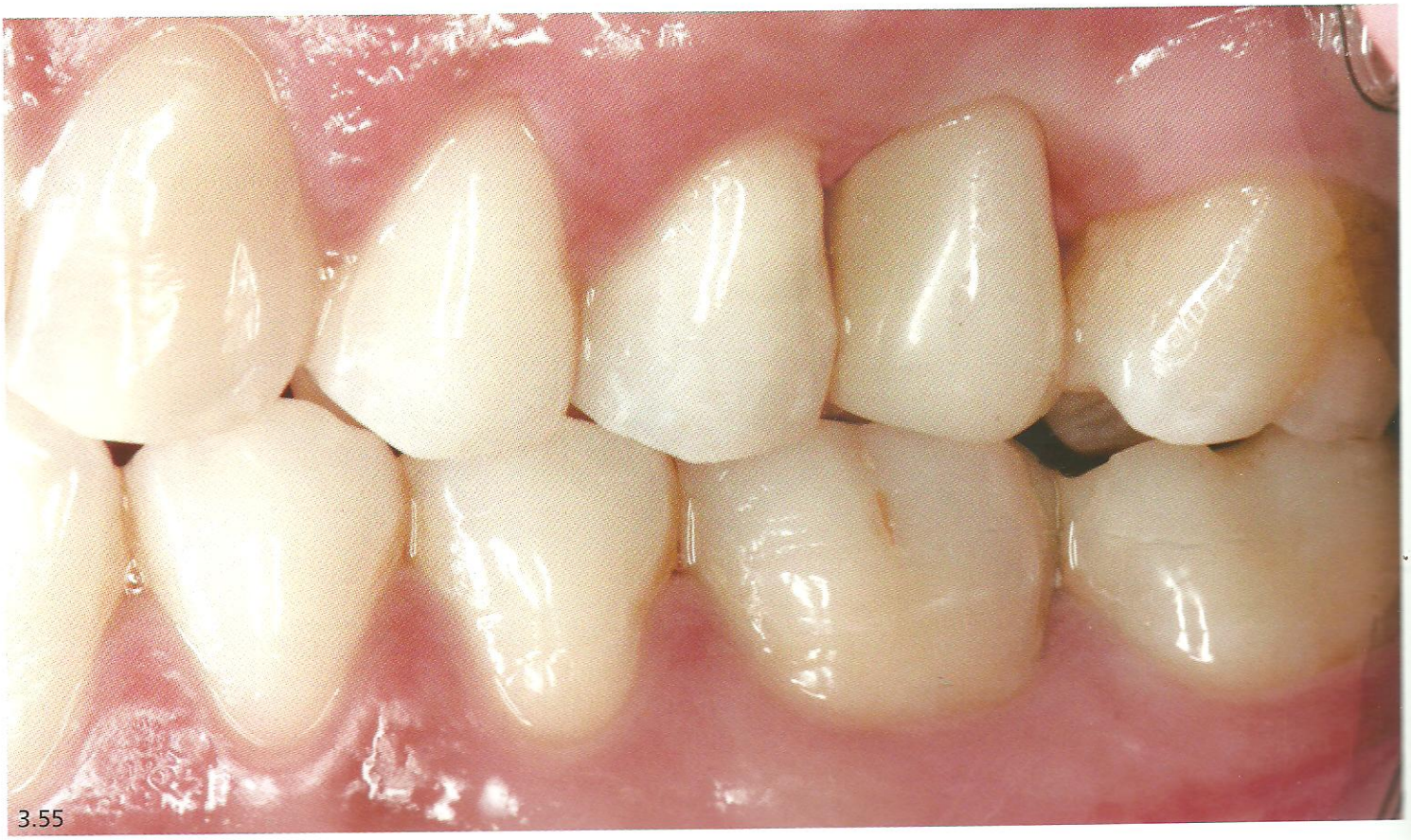
3.55

Fig. 3.51 – Prótese fora da boca.
Fig. 3.52 – Réplica do pilar instalada e a resina acrílica preenchendo os espaços entre o dente e o pilar de titânio.
Fig. 3.53 – Dente sendo destacado da prótese parcial provisória com disco de carburundum.
Fig. 3.54 – Excesso de resina sendo eliminado pela fresa MaxCut.
Fig. 3.55 – Prótese finalizada e instalada em boca.

Utilizando o dente da prótese parcial fixa (Figs. 3.56 a 3.67)

- Selecionar e instalar o pilar ou cilindro para prótese provisória.
- Colocar o cilindro ou pilar para provisórios, retido com parafuso de trabalho.
- Desgastar o pôntico por palatal.
- Provar a prótese verificando se está livre de interferência do pilar.
- Colocar resina acrílica ativada quimicamente com uso de um pincel no pilar protético.
- Colocar a mesma resina misturada com uso do pincel na face palatina do pôntico.
- Levar a prótese em boca e mantê-la em posição até a polimerização. (Importante salientar que o excesso de resina deve ser sempre removido das áreas de possíveis retenções).
- Esperar pela polimerização da resina, com a prótese em posição, e removê-la após o afrouxamento dos parafusos de trabalho.
- Colocar réplicas dos intermediários correspondentes e preencher os espaços existentes com resina acrílica.
- Cortar e remover o dente da prótese da prótese fixa com disco de carburundum fino, disco de lixa ou mesmo disco diamantado.
- Remover o excesso de resina acrílica com fresas do tipo MaxCut.
- Colocar na boca e verificar nas posições e nos movimentos mandibulares a presença de interferência oclusal.
- Polir e instalar, fixando com o parafuso de retenção.
- Corrigir, polir e cimentar com cimento provisório as próteses sobre os dentes naturais.

Prótese Provisória Usando a Prótese Parcial Fixa

As figuras 3.56 a 3.67 mostram a confecção de uma prótese sobre implante utilizando o pôntico de uma prótese parcial fixa provisória.

Caso 3. Figs. 3.56 a 3.67

3.56

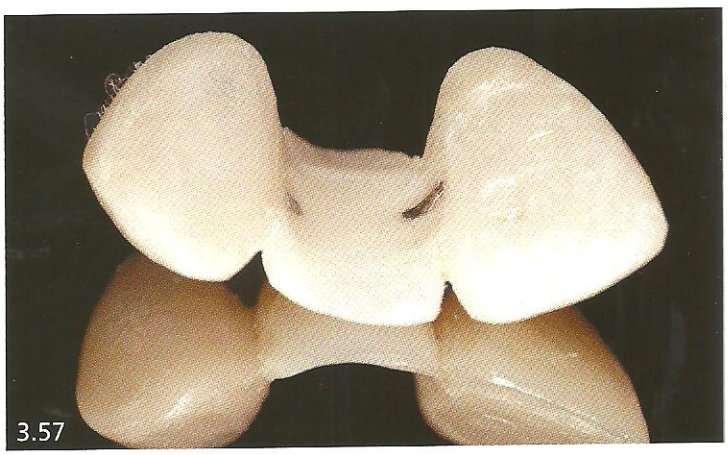
3.57

3.58

Fig. 3.56 – Vista frontal do paciente sem a prótese fixa entre os dentes 21 e 23 e com o pilar para prótese provisória de titânio no dente 22.

Fig. 3.57 – Pôntico da prótese provisória desgastado por palatal para se adaptar ao pilar.

Fig. 3.58 – Prótese sendo testada em boca. Ainda falta desgastar mais o pôntico por palatal, para que a prótese tenha assentamento adequado.

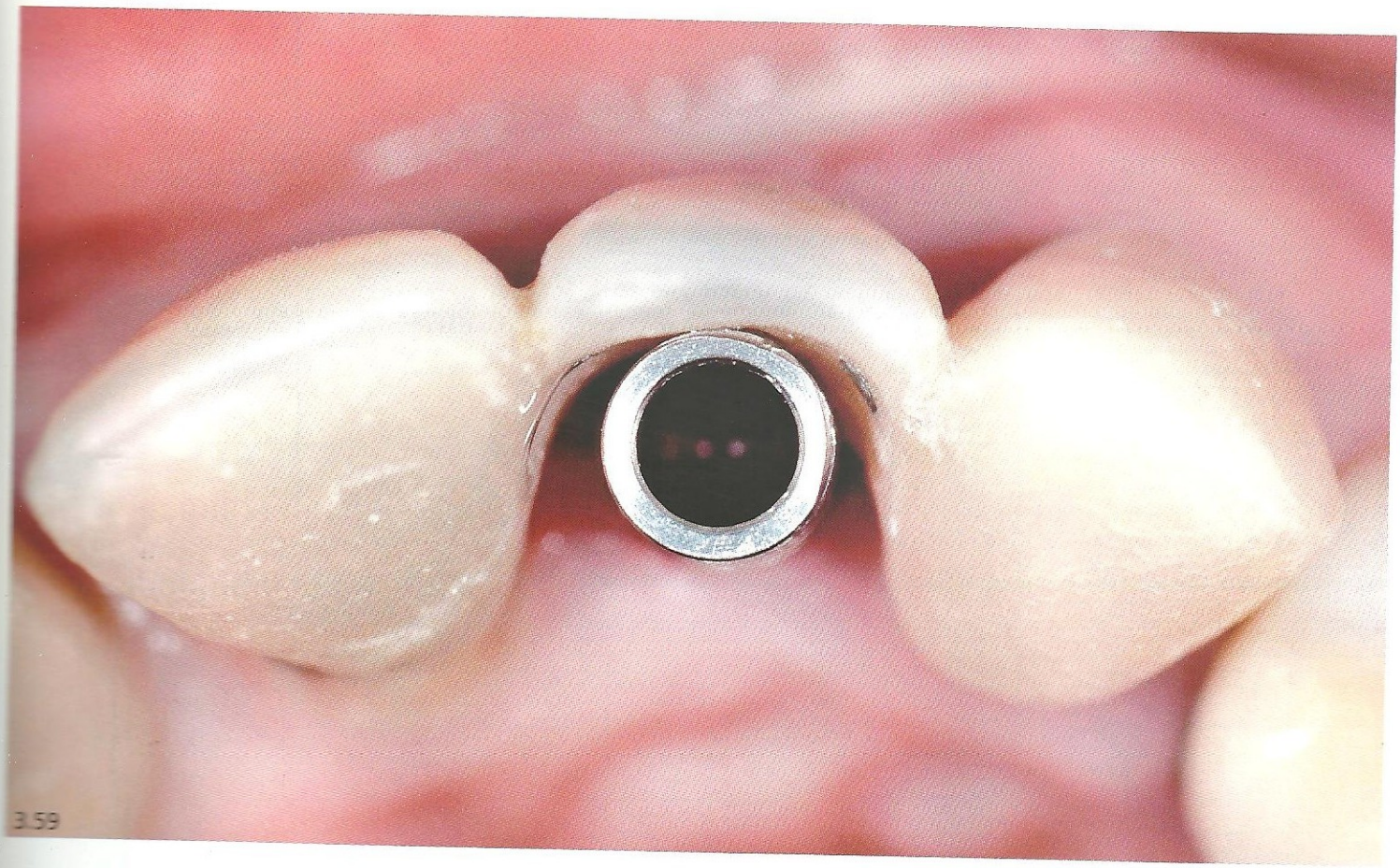

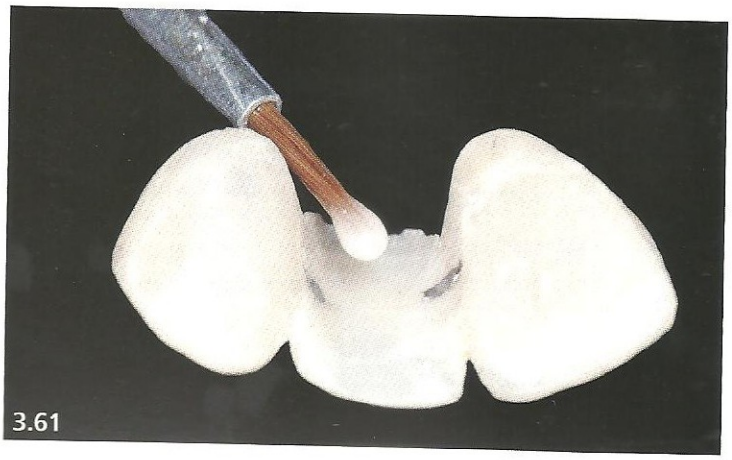

Fig. 3.59 – Vista palatal com a prótese totalmente adaptada.
Fig. 3.60 – Resina acrílica sendo levada por meio de pincel no pilar protético.
Fig. 3.61 – Resina sendo colocada no pôntico por palatal.

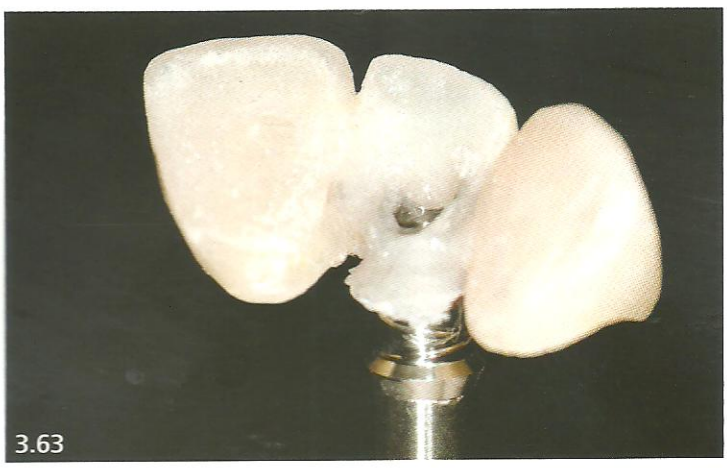

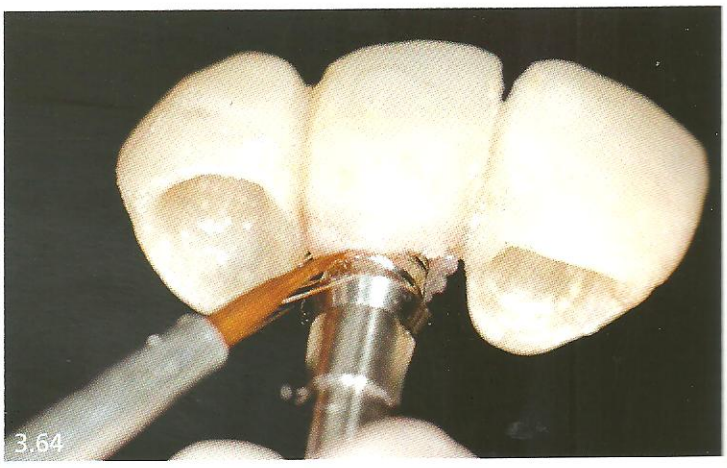

Fig. 3.62 – Prótese colocada em boca. Observe que pouco excesso de resina está aparente.
Fig. 3.63 – Prótese fora da boca, com o pilar preso ao pôntico pela resina acrílica.
Fig. 3.64 – Preenchendo os espaços entre o dente e o pilar protético com resina acrílica.

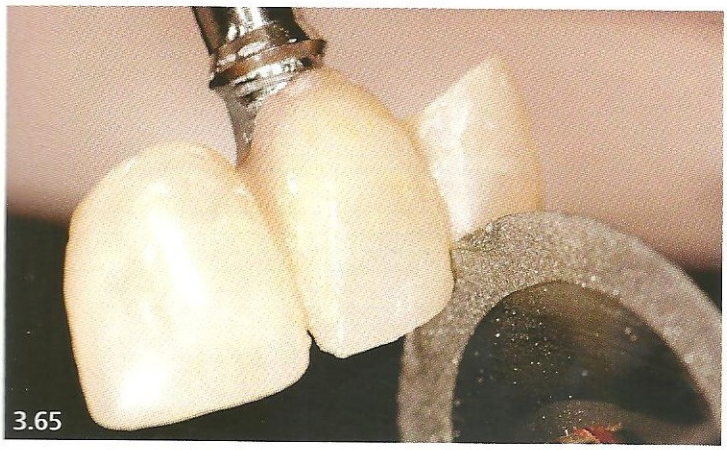

Fig. 3.65 – Dente sendo separado da prótese fixa com disco fino de diamante.

Fig. 3.66 – Próteses instaladas em boca. No dente 22 está a prótese sobre o implante.

Fig. 3.67 – Vista incisal mostrando a relação entre os dentes e o fechamento do orifício de acesso ao parafuso. Neste caso, está fechado provisoriamente com guta-percha.

Prótese parafusada utilizando dente artificial sobre implante imediatamente instalado pós-exodontia (Figs. 3.68 a 3.84)

Esse tipo de prótese, bem como a seguinte, só pode ser realizada se o implante instalado tiver estabilidade primária suficiente. Alguns autores preconizam que a estabilidade primária indicada em termos de torque é acima de 40 Nm^2.

Técnica

- Instalar o pilar protético, de preferência metálico ou fundido com retenções com parafuso de trabalho.
- Selecionar a forma e cor da facete do dente pré-fabricado.
- Desgastar a palatal do dente.
- Verificar a adaptação da faceta no pilar em boca.
- Levar resina acrílica com pincel no pilar protético.
- Colocar resina acrílica ativada quimicamente, previamente trabalhada, na palatal da faceta.
- Levar em boca e ajustar a posição. Ter cuidado com o excesso porque pode criar dificuldade na remoção.
- Remover o conjunto pilar-faceta da boca desrosqueando o parafuso de trabalho.
- Completar com resina os espaços entre a faceta e o pilar.
- Remover o excesso com fresa do tipo MaxCut.
- Provar em boca e ajustar quando necessário.
- Remover da boca e polir.
- Fechar o orifício na palatal com material apropriado.

Prótese Parafusada Utilizando Dente Artificial sobre Implante imediatamente Instalado Pós-exodontia

As figuras 3.68 a 3.84 mostram a sequência da confecção de uma prótese unitária utilizando dente artificial sobre um implante de hexágono externo, instalado imediatamente após a exodontia na região do incisivo lateral esquerdo, desde a exodontia até a prótese final, sem carga imediata.

Caso clínico realizado pelos mestrandos em Implantodontia Guentler Schuldt Filho e José Moisés de Souza Júnior e pelo doutorando João Gustavo de Sousa, CEPID-UFSC.

3.68A

3.68B

3.68C

Figs. 3.68A-B – Vista frontal mostrando a fístula na região da raiz do incisivo lateral superior esquerdo (dente 22), bem como o tecido gengival inflamado.

Fig. 3.68C – Radiografia periapical mostrando o comprometimento da raiz do dente 22.

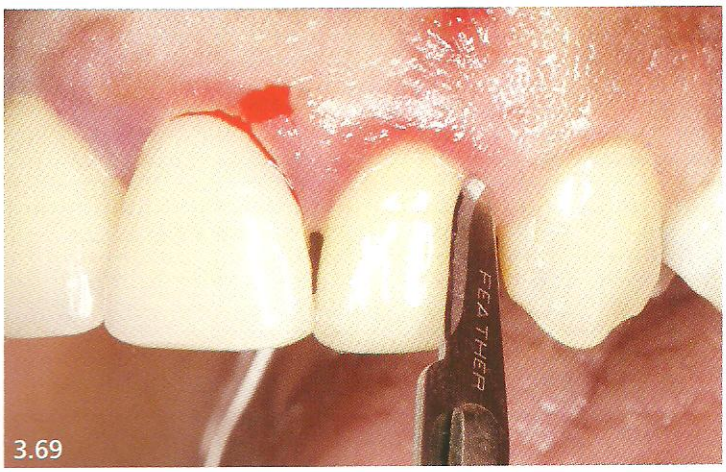

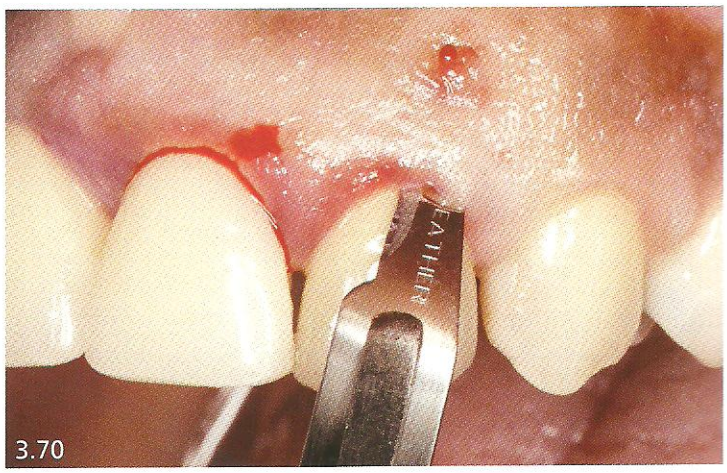

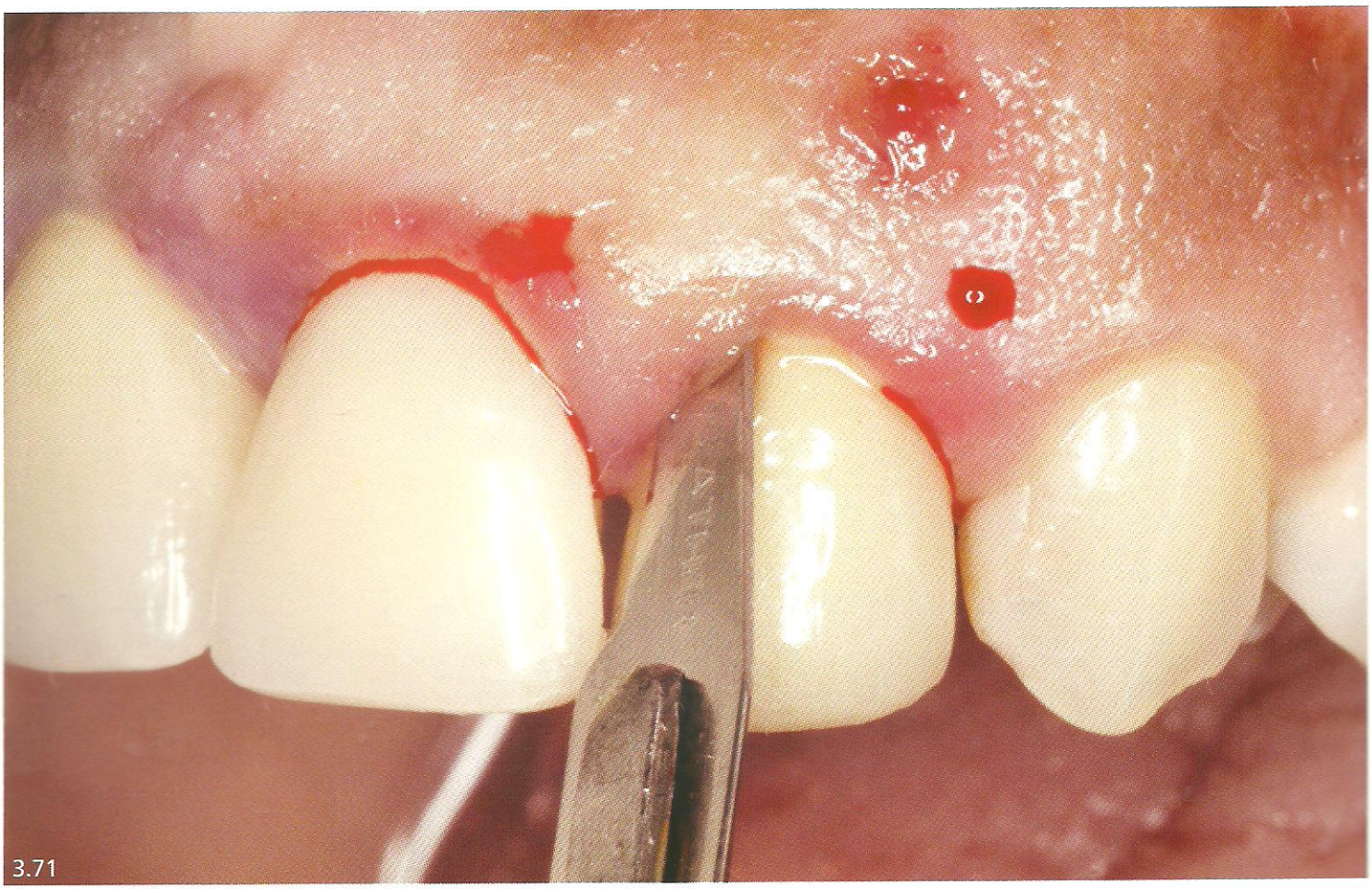

Figs. 3.69 a 3.71 – Sequência da incisão sulcular para retirar o tecido mole.

3.72

3.73

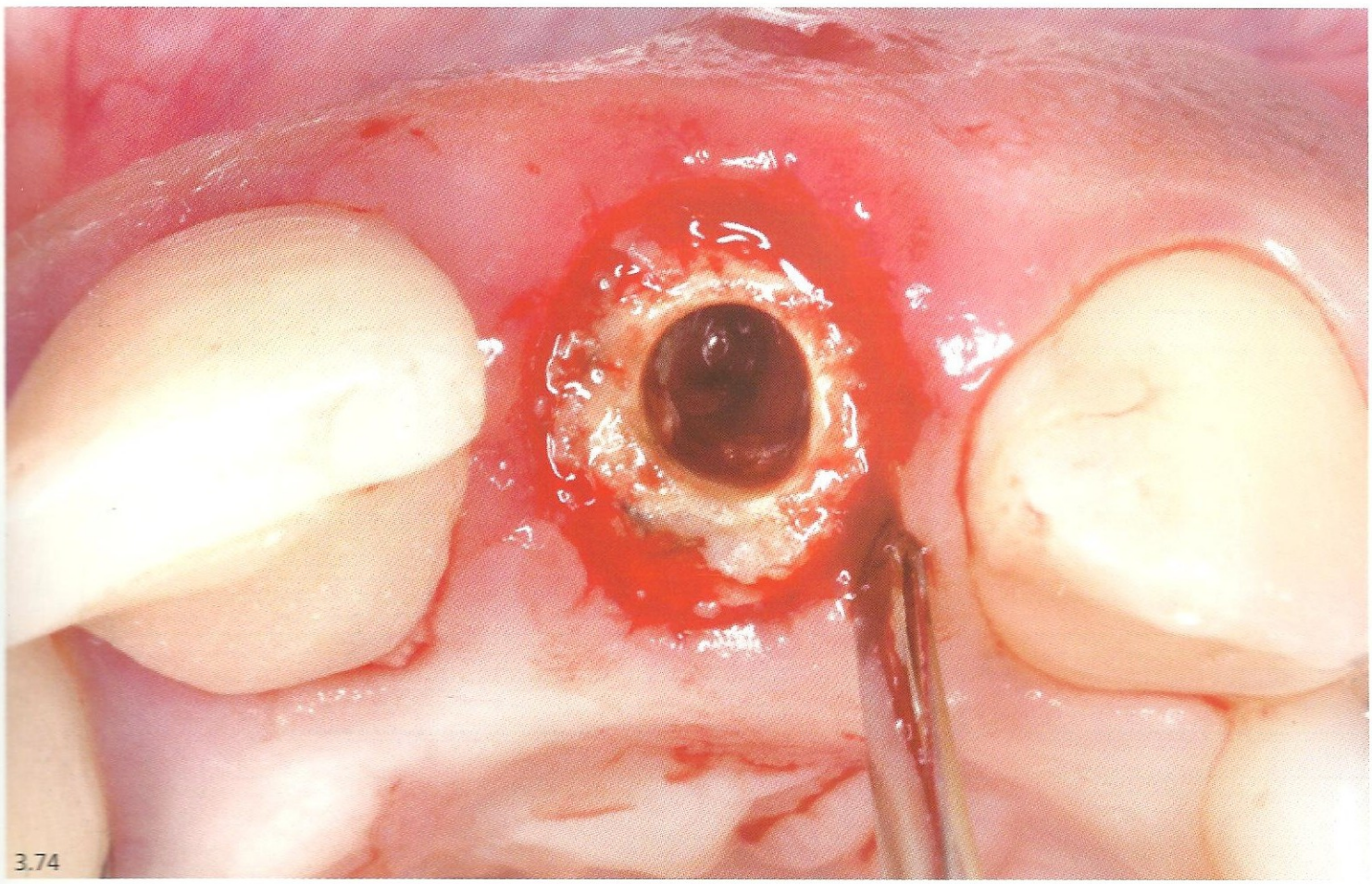
3.74

Figs. 3.72 a 3.74 – Periótomo luxando o dente com o mínimo de trauma.

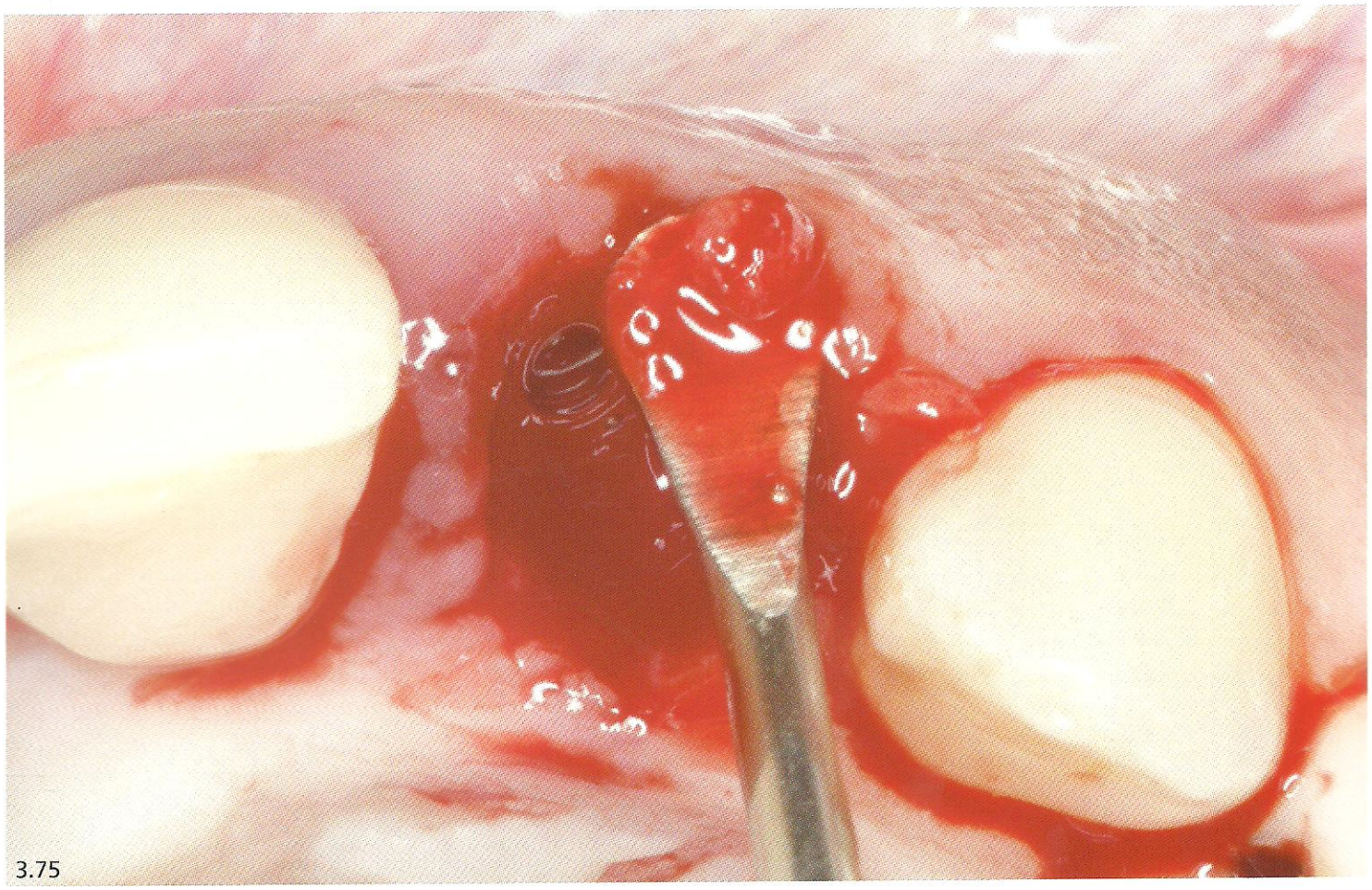

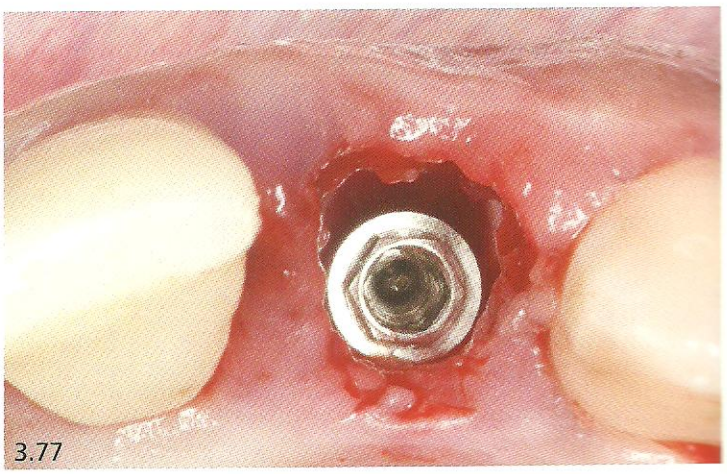

Fig. 3.75 – Higienização do alvéolo.
Fig. 3.76 – Avaliação do remanescente ósseo utilizando sonda milimetrada para posterior colocação do implante.
Fig. 3.77 – Vista incisal do implante já colocado. Implante de plataforma regular com hexágono externo.

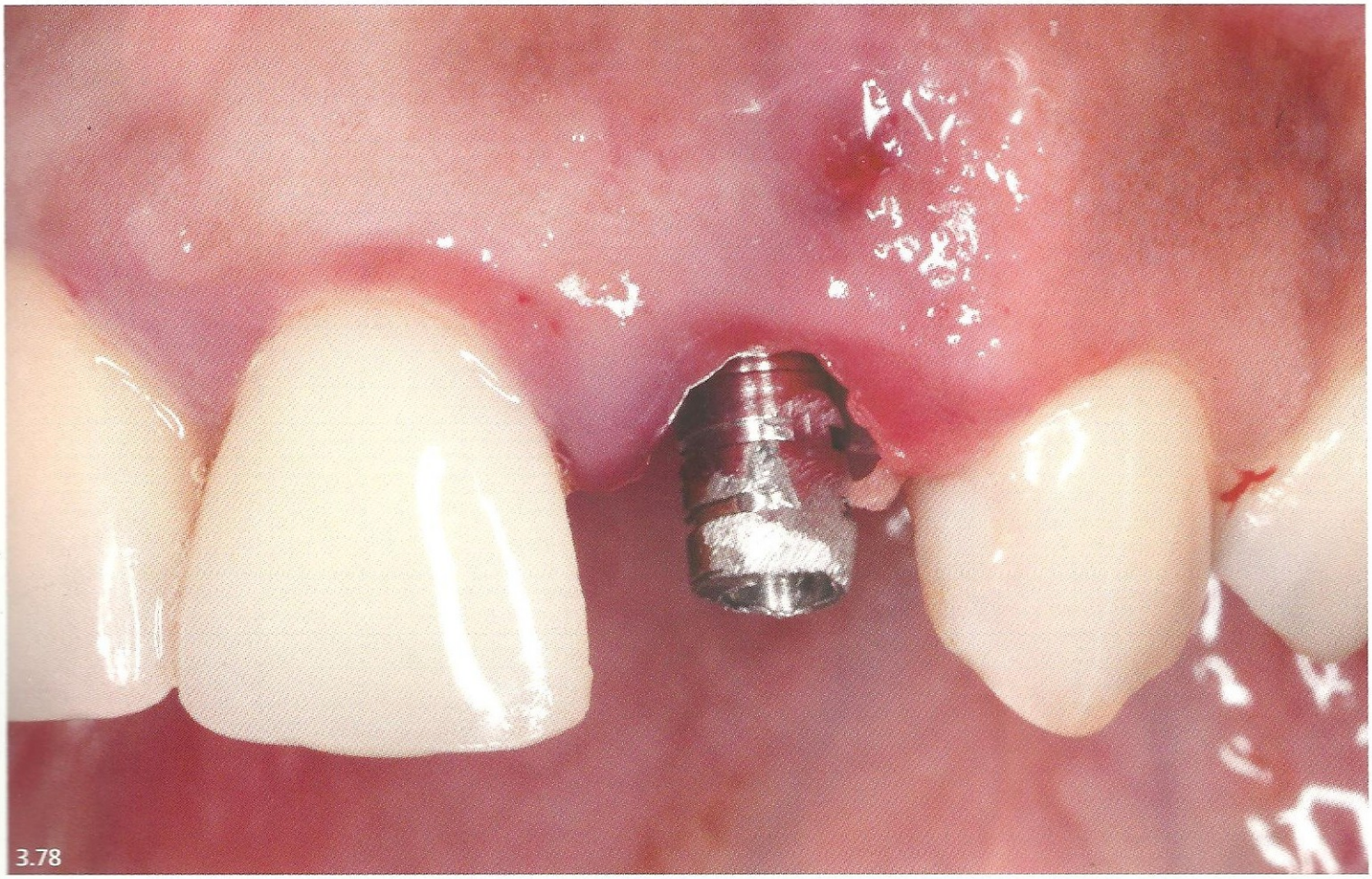
3.78

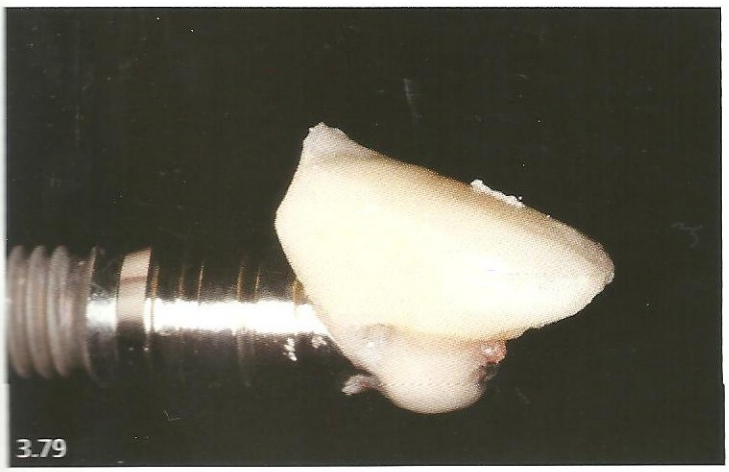
3.79

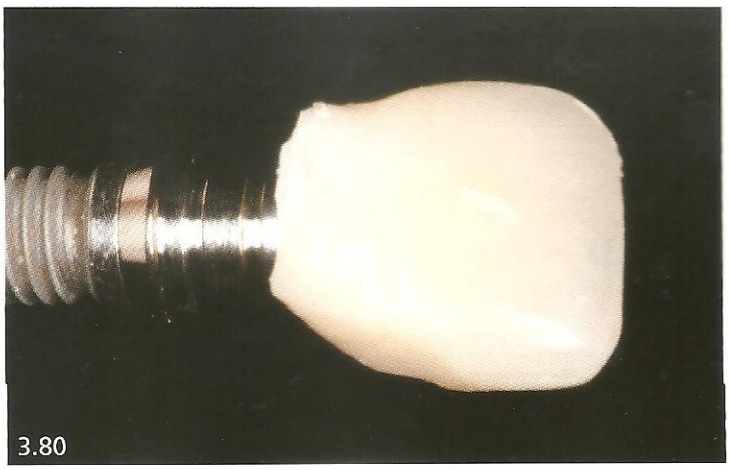
3.80

Fig. 3.78 – Pilar de titânio para prótese provisória já preparado em boca.

Figs. 3.79 e 3.80 – Vista proximal e vestibular do pilar preso junto à faceta do dente pré-fabricado com resina acrílica autopolimerizável.

Fig. 3.81 – Prótese provisória pronta para ser instalada em boca.

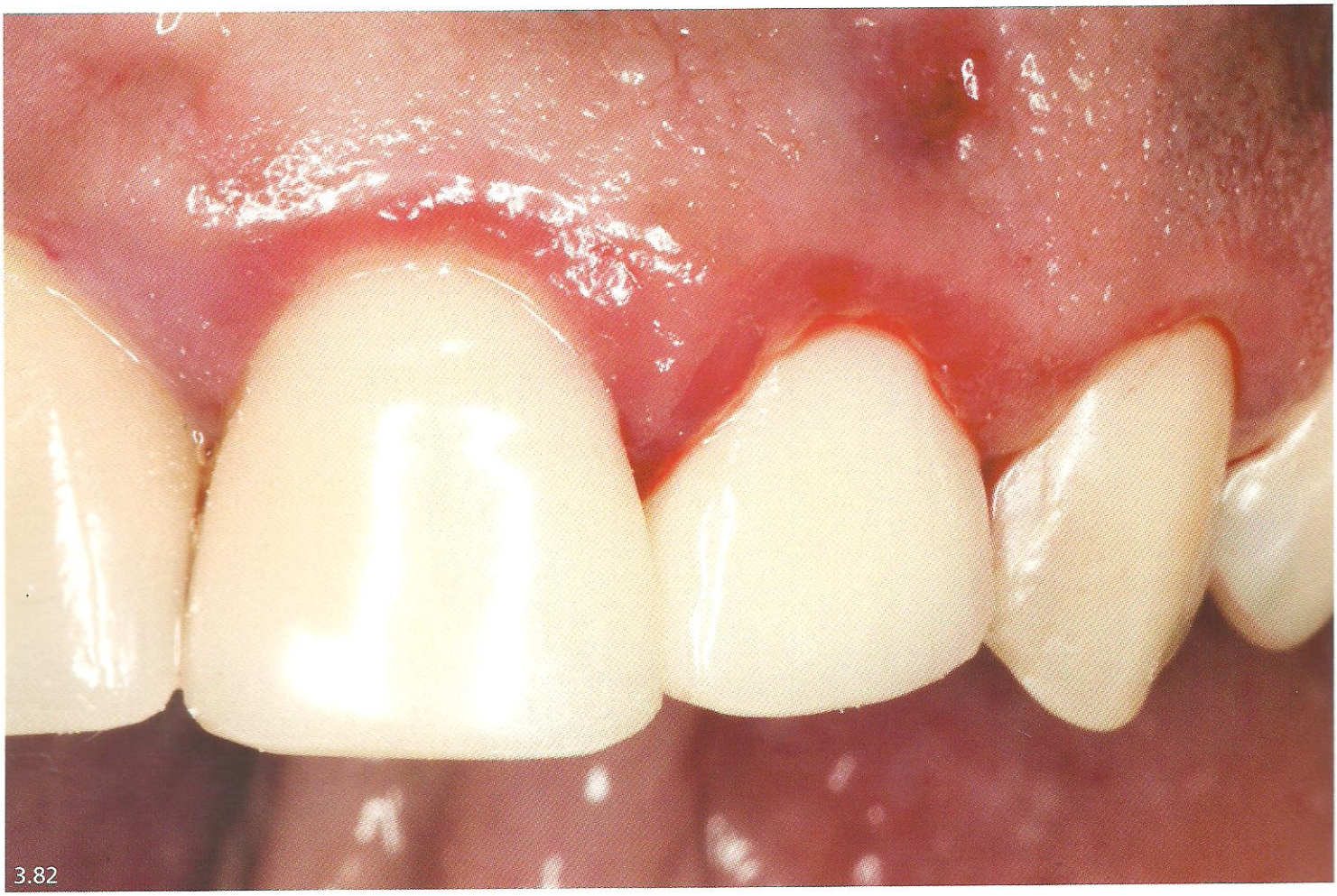

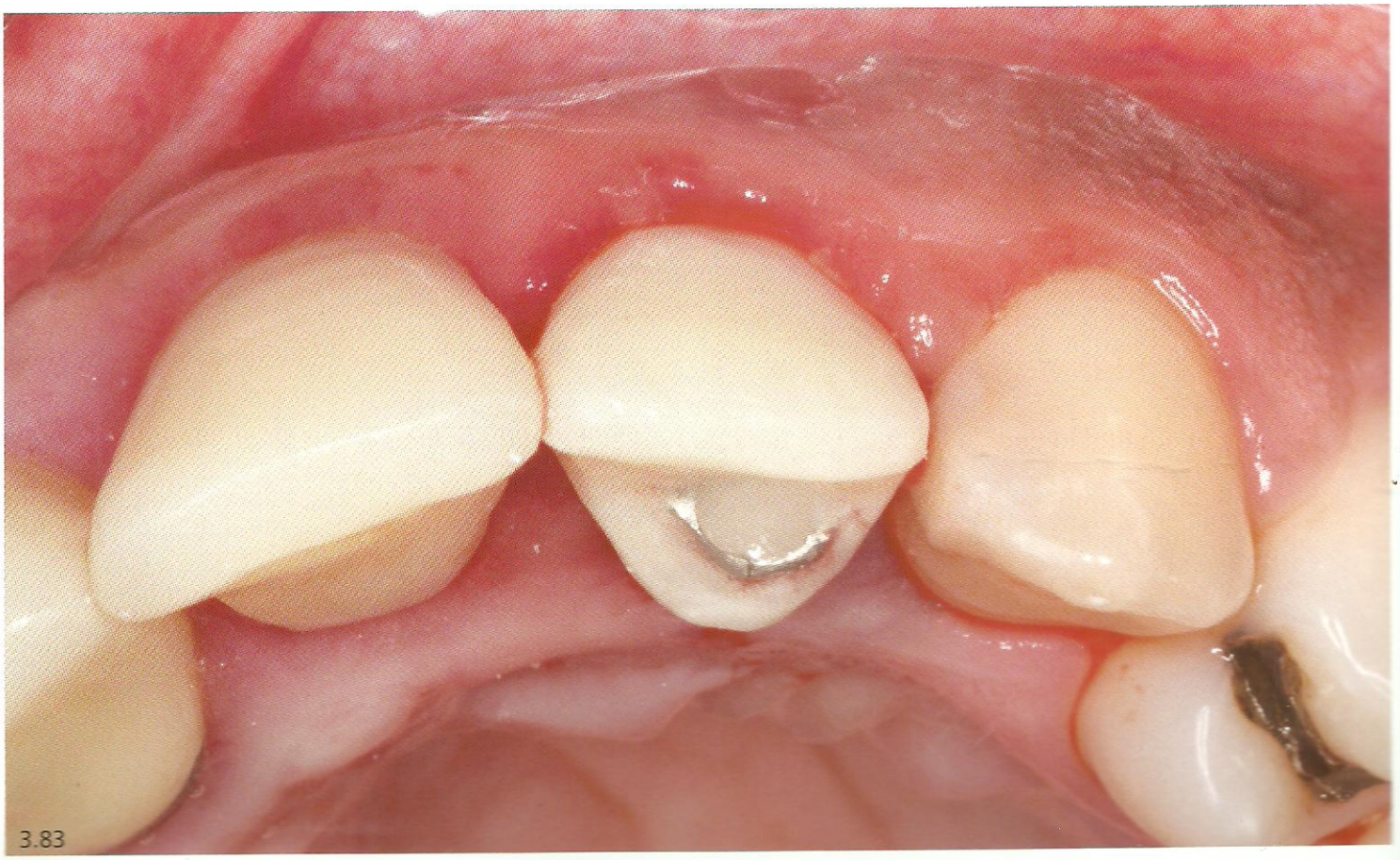

Figs. 3.82 e 3.83 – Vistas frontal e palatal da prótese provisória imediatamente instalada.

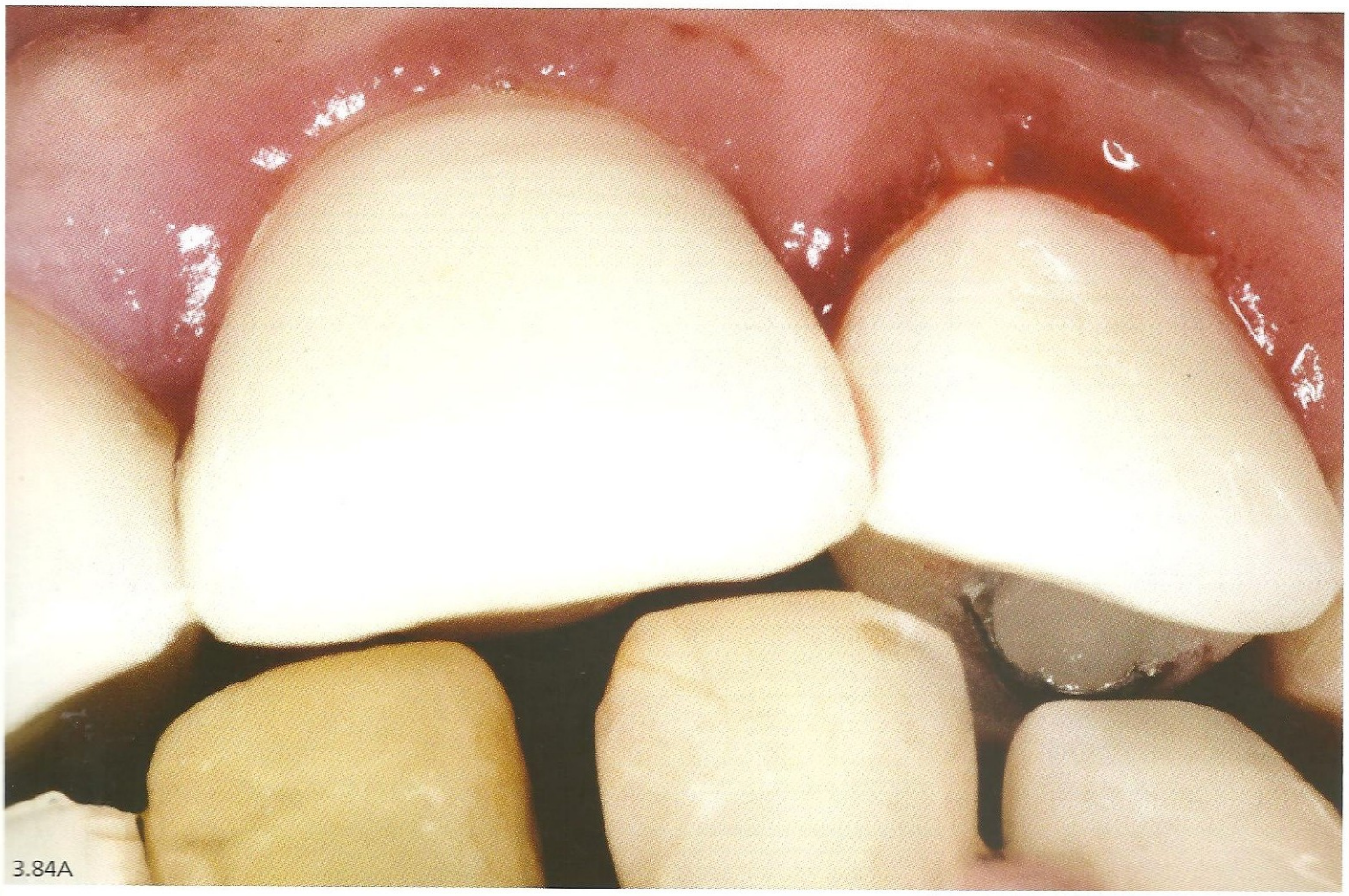

Fig. 3.84A – Vista incisal mostrando que o prótese não tem contato com o dente antagonista.

Fig. 3.84B – Vista frontal da prótese provisória um mês após a sua instalação. Observe a saúde dos tecidos que circundam a prótese.

Prótese provisória parafusada com dente natural sobre implante imediatamente instalado após exodontia

Existem algumas situações em que a coroa do dente natural é mantida praticamente intacta. Assim, é possível utilizá-la para fazer o dente provisório. Para alguns clínicos, e também com nossa experiência, é possível utilizar essa coroa do dente natural, do próprio paciente, para execução de uma prótese chamada *definitiva*.

Uma observação importante é em relação ao armazenamento dos dentes naturais. Em nossa opinião, a melhor maneira de se manter um dente natural, sem desidratá-lo, após o processo de limpeza, é congelá-lo em água num recipiente de plástico.

Essa técnica é a mesma da anterior, só que o dente é natural e a resina de eleição deve ser a resina composta. É importante que nesta técnica o dente seja avaliado quanto à adaptação e tratado segundo as recomendações da Dentística Restauradora.

Prótese Provisória Direta Cimentada

Utilizando dente pré-fabricado

- Selecionar o pilar UCLA de plástico ou metálico liso (de preferência metálico) e instalar no implante. Cuidado nesse momento se deve ter para que o hexágono do pilar coincida com o do implante. Em caso de dúvida, fazer uma tomada radiográfica.
- Preparar o pilar fazendo no mínimo uma ou duas superfícies planas, quando necessário, para o dente não girar. (Cuidado deve ser tomado nos implantes de conexão cônica (Cone Morse), porque caso esse pilar seja removido, a posição dificilmente será a mesma. Alguns fabricantes desse tipo de implante já resolveram esse problema, fazendo um guia de instalação do pilar).
- Selecionar a melhor forma e cor entre os dentes artificiais.
- Desgastar e adaptar a faceta do pilar.
- Saturar o pó de resina acrílica com líquido e manter fechado em um pote Dappen. Na fase plástica da resina colocar na superfície palatal da faceta e levar à boca.
- Remover o conjunto faceta e pilar da boca.
- Colocar o análogo do implante e preencher os espaços com resina acrílica.
- Remover os excessos, levar à boca e verificar as possíveis interferências.
- Polir e cimentar com cimento à base de hidróxido de cálcio (a resina composta fotopolimerizável também pode ser empregada nessa técnica).

Observação: *Essa prótese pode ser fabricada também sobre o pilar cerâone, só que para este pilar existe um cilindro ou coping específico.*

Prótese Provisória Parafusada com Dente Natural sobre Implante Imediatamente Instalado após Exodontia

As figuras 3.85 a 3.95 mostram a sequência de confecção de uma prótese provisória utilizando o dente natural do próprio paciente sobre um implante do tipo hexágono externo, imediatamente após a exodontia de um incisivo central superior esquerdo, sem carga imediata. Caso clínico realizado pelos alunos do curso de especialização em Implantodontia Michelli Tinti Martins e Otávio Rosa Silveira e pelo doutorando em Implantodontia João Gustavo de Sousa, CEPID-UFSC.

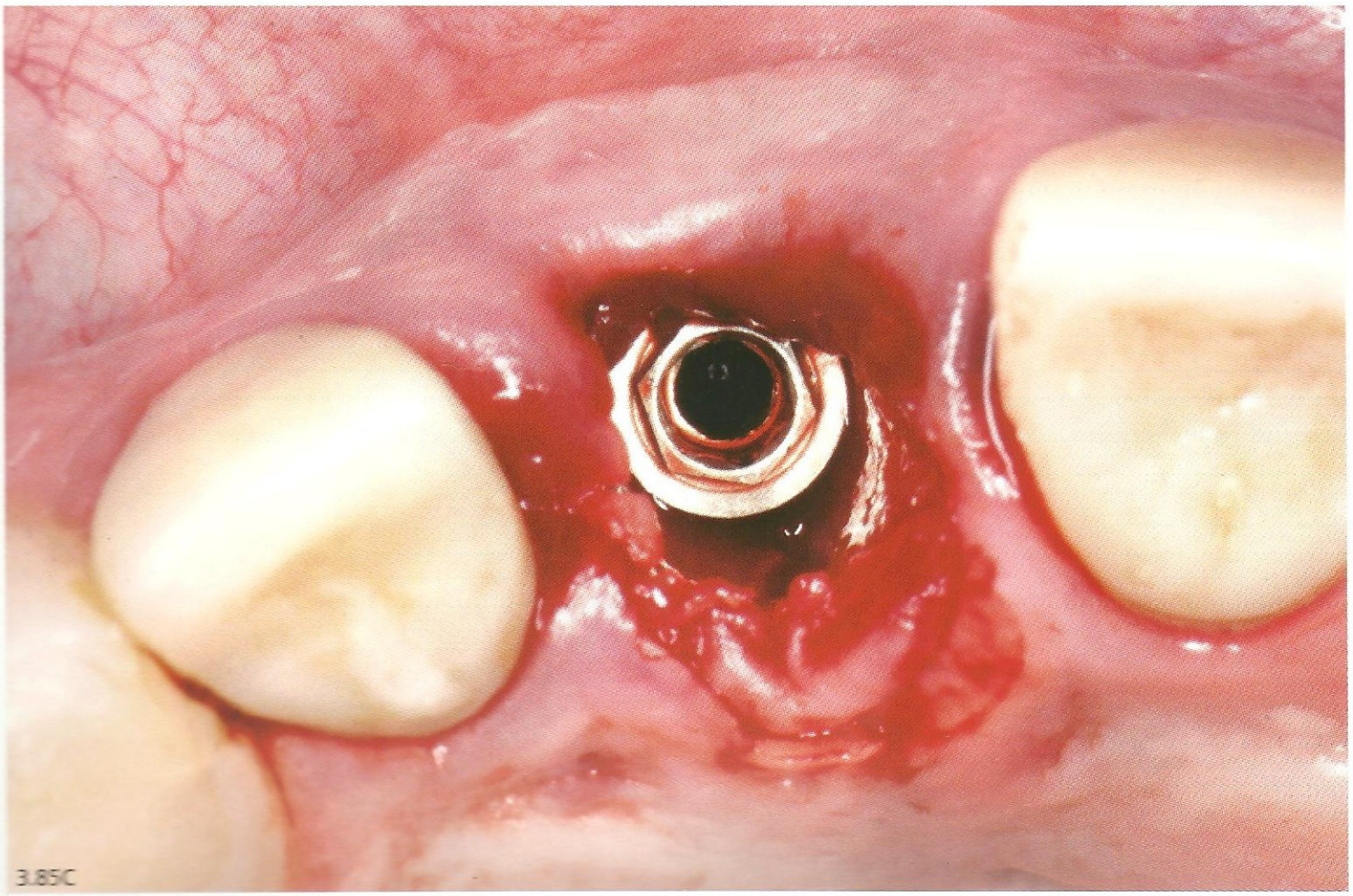

Fig. 3.85A – Vista frontal mostrando a alteração gengival na raiz do incisivo central superior esquerdo.

Fig. 3.85B – Vista frontal mais aproximada onde se observa com mais nitidez a alteração tecidual no incisivo central superior esquerdo. Observe que esse dente está mais extruído do que o esquerdo, possivelmente provocado pelo processo inflamatório.

Fig. 3.85C – Vista incisal do implante imediatamente instalado após a remoção da raiz do incisivo central superior esquerdo.

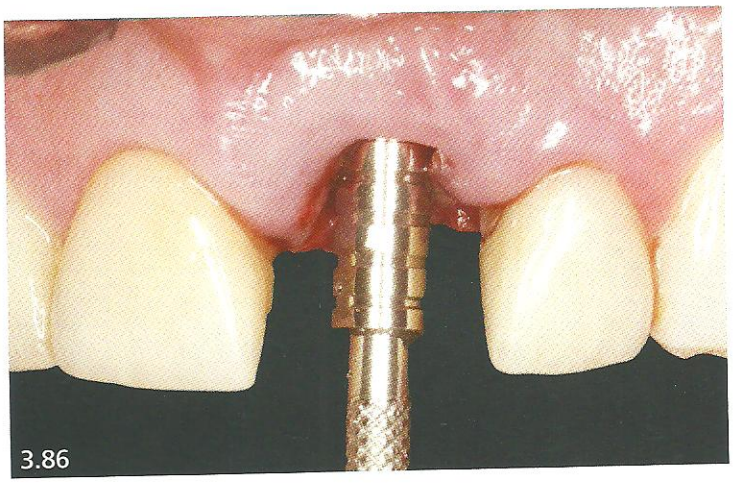
3.86

3.87

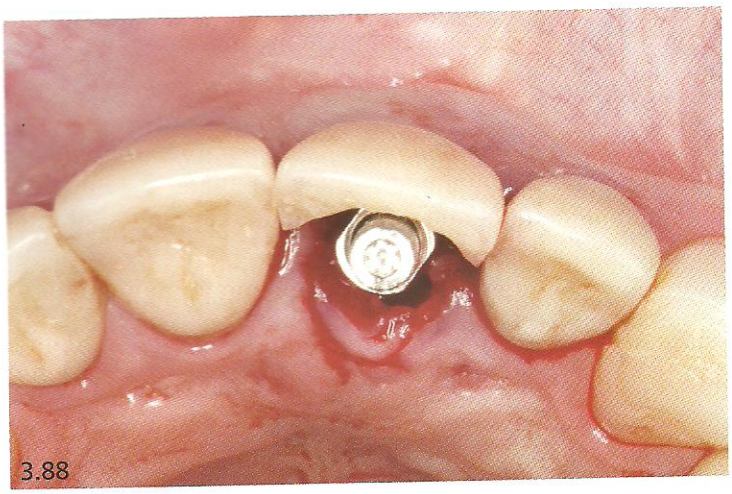
3.88

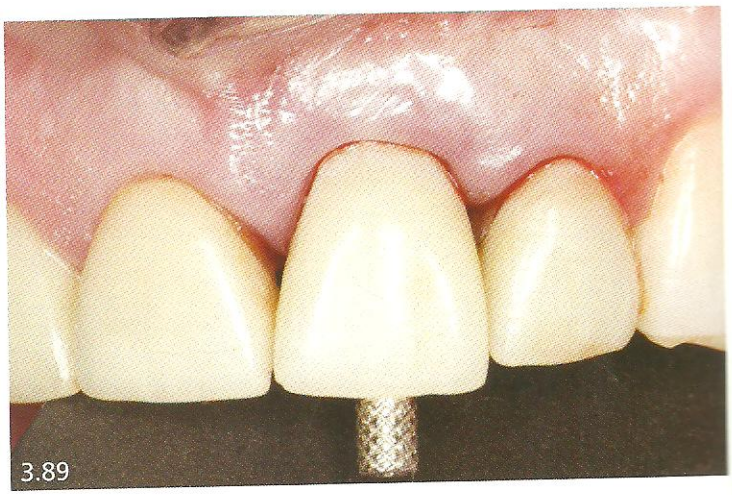
3.89

3.89A

3.89B

Fig. 3.86 – Pilar metálico em titânio instalado com o parafuso de trabalho.
Fig. 3.87 – Dente natural sendo desgastado com ponta diamantada para se adaptar ao pilar protético.
Figs. 3.88 e 3.89 – Vistas incisal e frontal da faceta do dente natural sendo testada em boca. Observe a posição adequada.
Figs. 3.89A-H – Sequência do sistema adesivo sendo processado na faceta no dente natural, e com a colocação da resina composta.

3.89C

3.89D

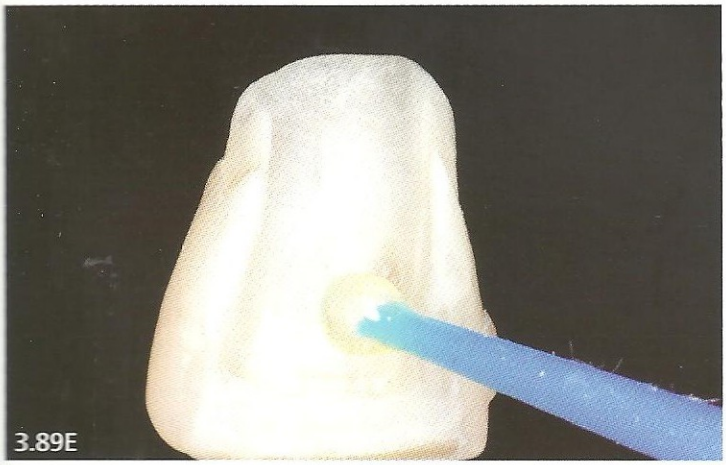
3.89E

3.89F

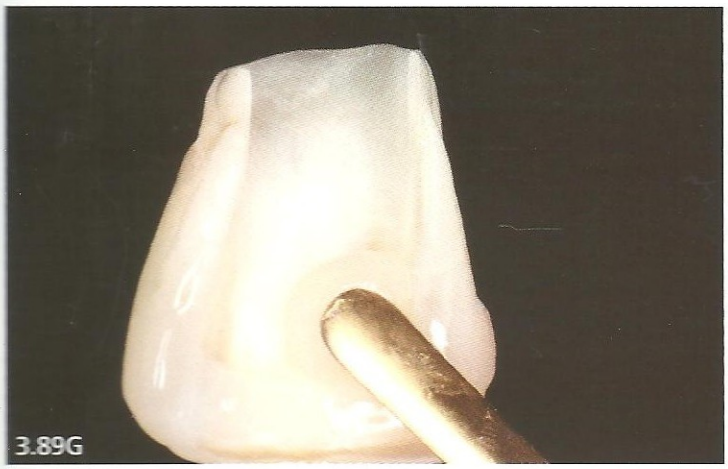
3.89G

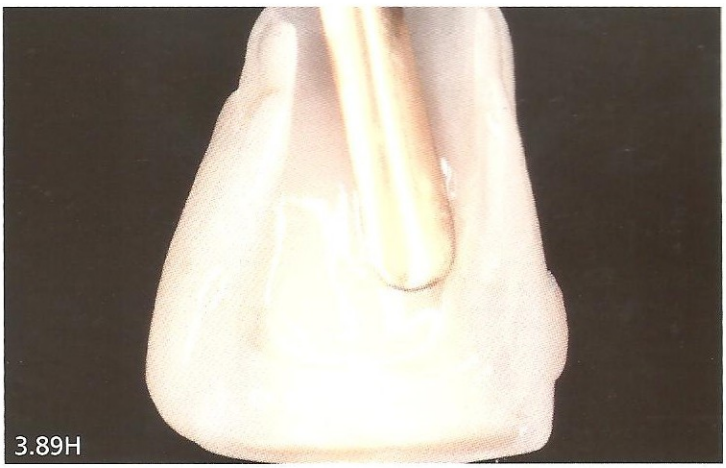
3.89H

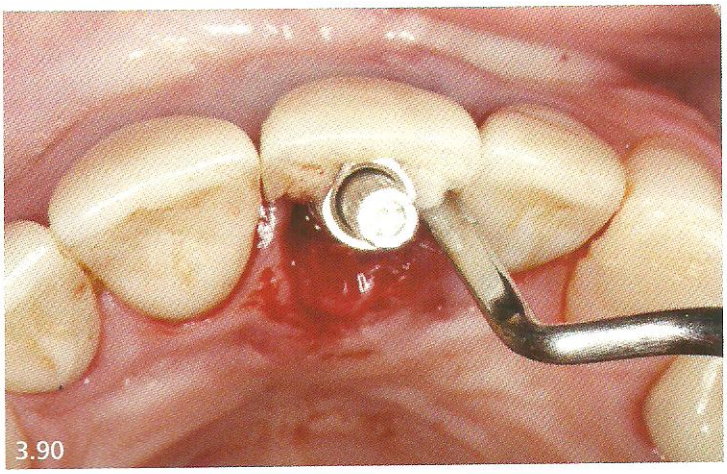
3.90

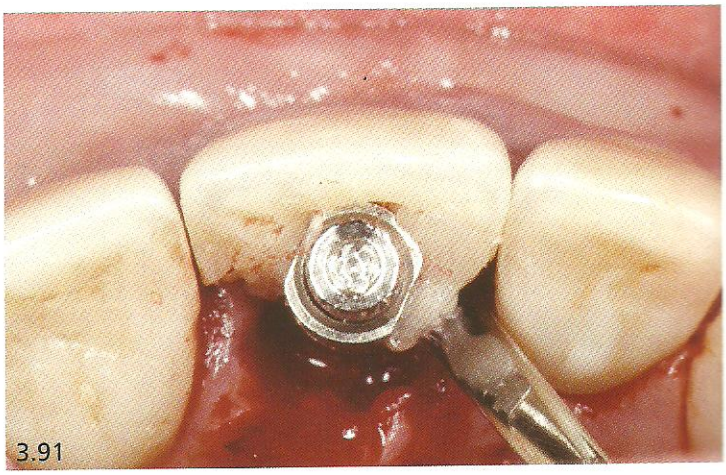
3.91

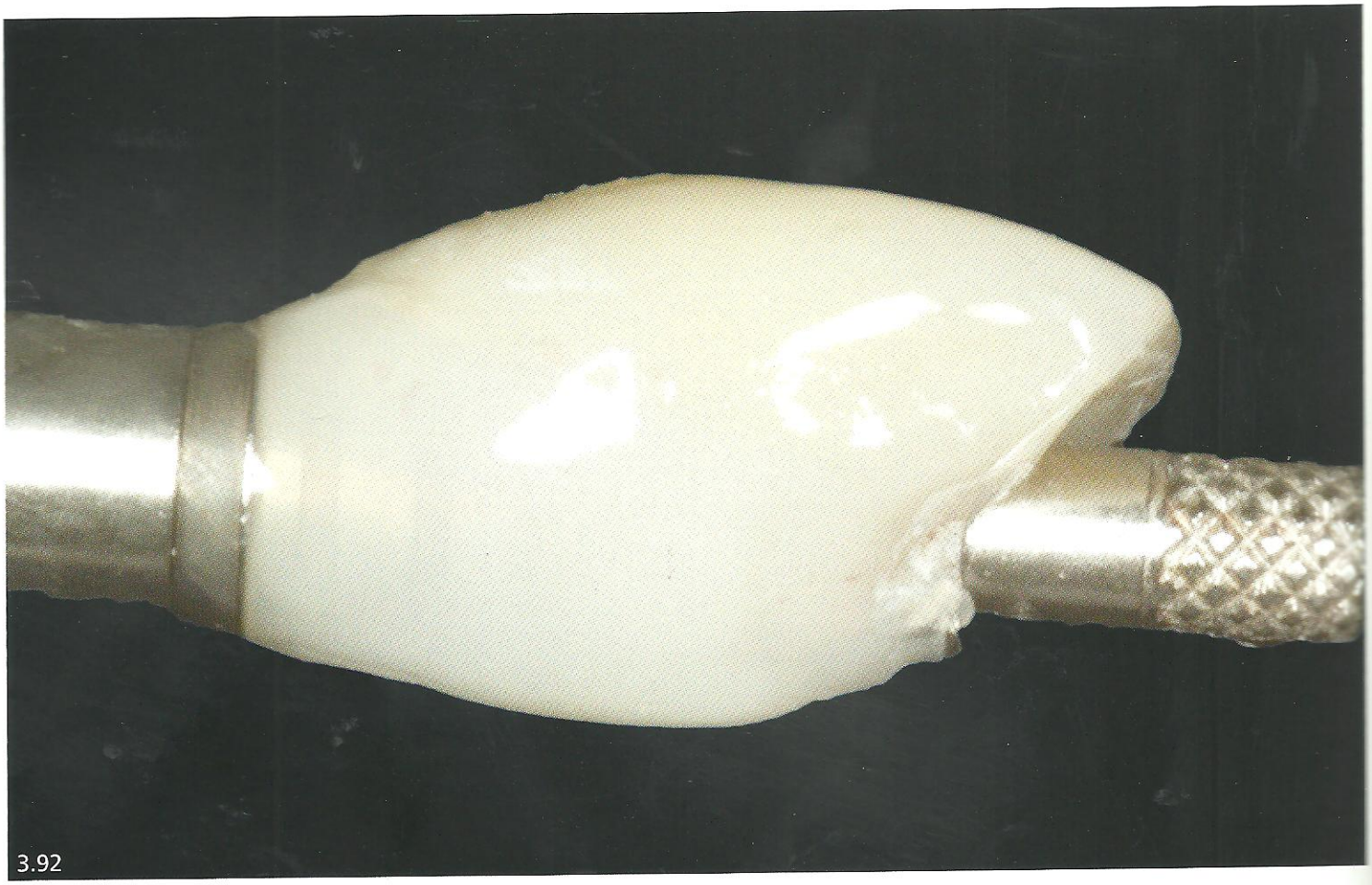
3.92

Figs. 3.90 e 3.91 – Após condicionada, a faceta do dente natural sendo unida ao pilar protético usando resina composta fotopolimerizável.
Fig. 3.92 – Dente pronto para ser instalado em boca. Observe a lisura e o brilho da prótese com dente natural e resina composta.

Figs. 3.93 e 3.94 – Vistas frontal e palatal da prótese provisória confeccionada com dente natural e resina composta, instalada em boca.
Fig. 3.95 – Vista frontal da prótese 2 meses após sua instalação.

Utilizando o dente do próprio paciente (Figs. 3.96 a 3.103)

Técnica de confecção

A técnica de confecção do dente provisório fazendo uso da coroa de dente natural segue a mesma sequência descrita para o dente pré-fabricado. A única alteração é que a resina composta fotopolimerizável com cor compatível pode e deve ser usada.

Prótese Provisória Indireta

É denominada indireta porque é confeccionada sobre um modelo obtido de uma moldagem feita em boca.

Prótese Cimentada Utilizando Faceta de Dente Natural do Próprio Paciente

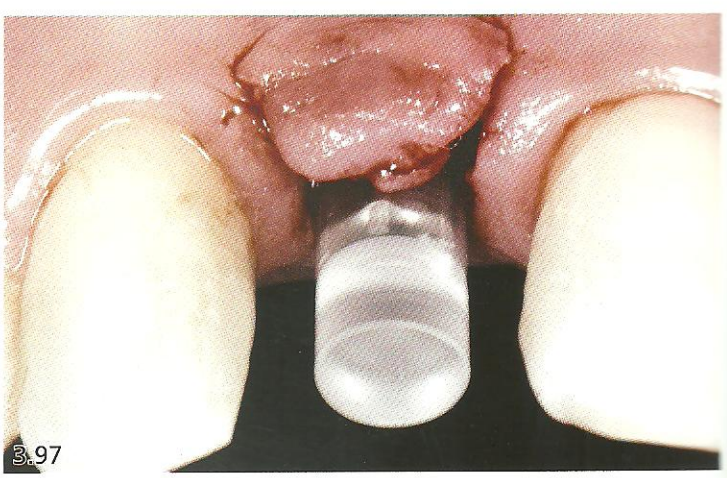

Fig. 3.96 – Pilar ceraone instalado imediatamente após a abertura do implante.
Fig. 3.97 – Cilindro de plástico provisório em posição.
Fig. 3.98 – Após a redução do dente natural por palatal, ele é testado, junto ao cilindro e unido por resina composta em boca.
Fig. 3.99 – Mostra o desgaste do cilindro de plástico unido à faceta do dente natural com resina composta.

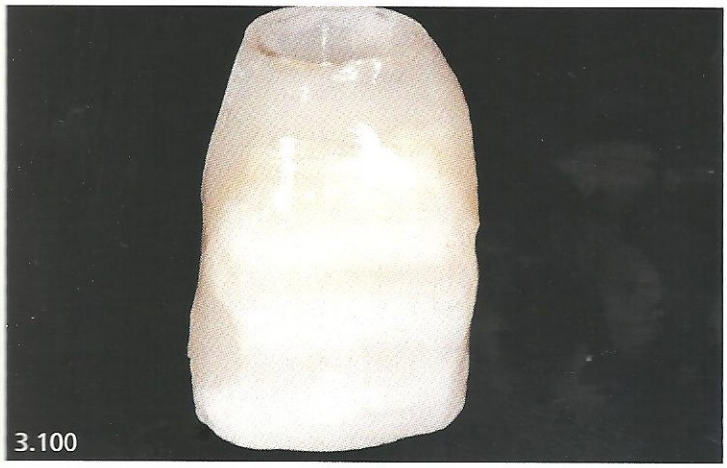
3.100

3.101

3.102

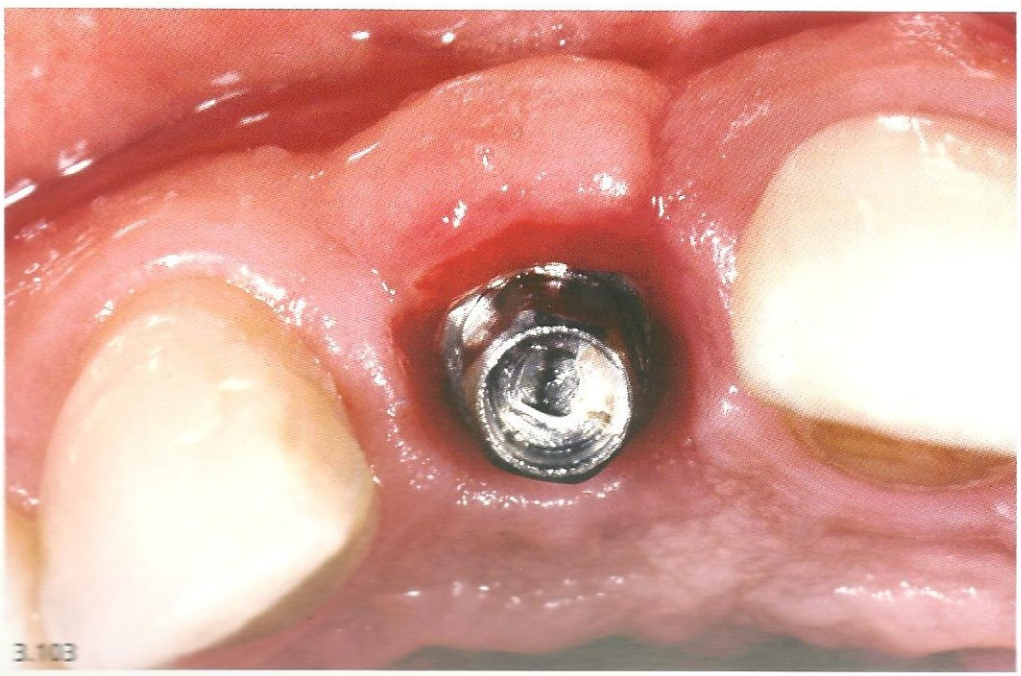
3.103

Fig. 3.100 – Cilindro de plástico totalmente envolvido pela resina e faceta do dente natural.

Fig. 3.101 – Prótese provisória cimentada.

Figs. 3.102 e 3.103 – Prótese provisória e tecido gengival, duas semanas após a instalação desta.

As figuras 3.104 a 3.119 e 3.120 a 3.130 mostram a sequência da confecção de duas próteses provisórias indiretas (confeccionadas em laboratório). A primeira, instalada 24 horas após a colocação de um implante de plataforma estreita com hexágono externo logo após a remoção o incisivo lateral superior esquerdo. Enquanto a outra é de uma prótese fixa na região do primeiro e segundo pré-molares superiores esquerdos. Trabalho realizado pelos alunos do Curso de especialização em Implantodontia Air Ferreira Osório Domelles e Marcelo Campos Galvão de Queirós, CEPID-UFSC.

Caso 1. Prótese provisória indireta (Figs. 3.104 a 3.119)

3.104

3.105

Figs. 3.104 e 3.105 – Vistas frontal e lateral mostrando a situação comprometedora do incisivo lateral esquerdo superior. Totalmente indicada a sua remoção.

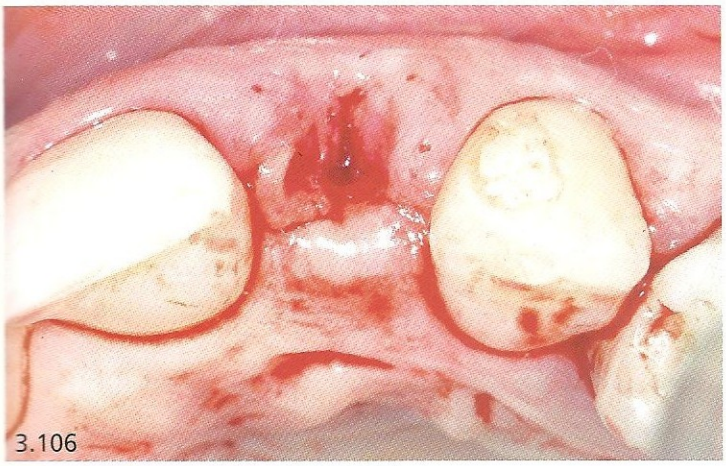
3.106

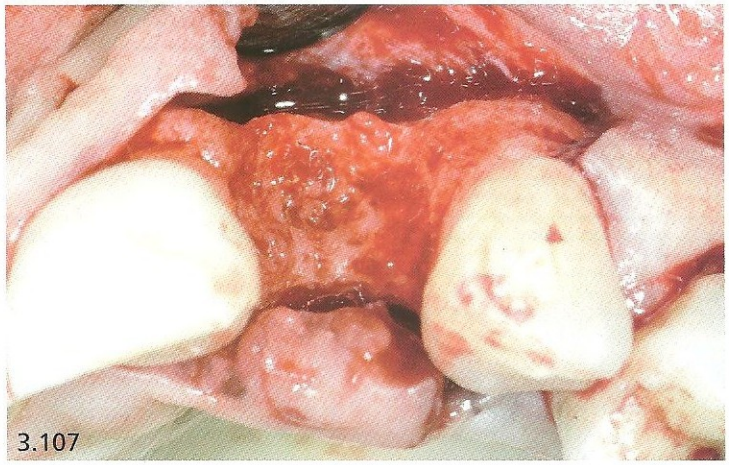
3.107

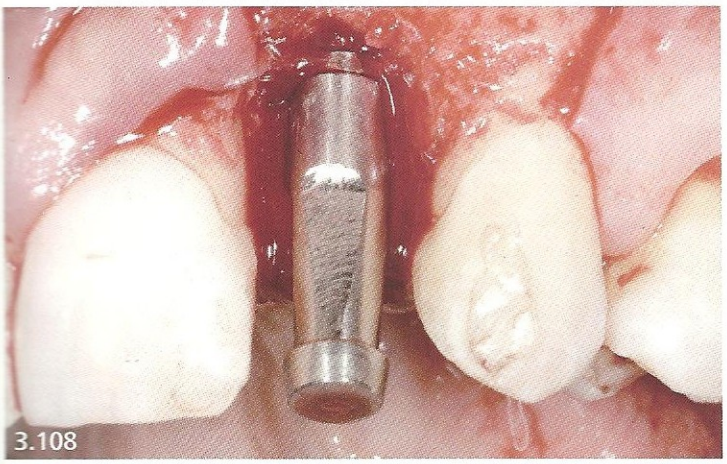
3.108

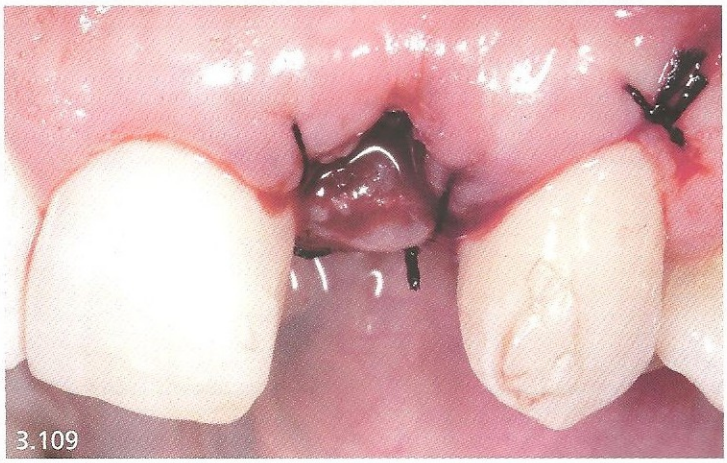
3.109


3.110

Fig. 3.106 – Vista oclusal mostrando como a situação óssea é ótima para colocação do implante. (Isso também foi confirmado pela tomografia).

Fig. 3.107 – Vista da área descoberta pronta para a perfuração e conseqüente instalação do implante.

Fig. 3.108 – Após a colocação do implante, o transferente para moldeira fechada foi instalado.

Fig. 3.109 – Área suturada.

Fig. 3.110 – Molde com o transferente no lugar.

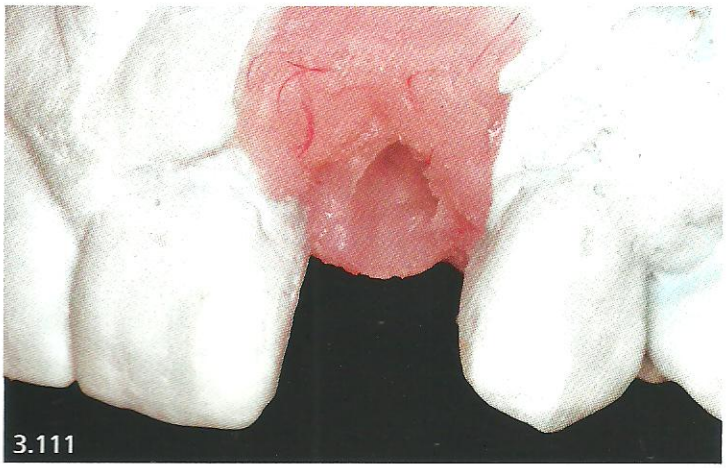
3.111

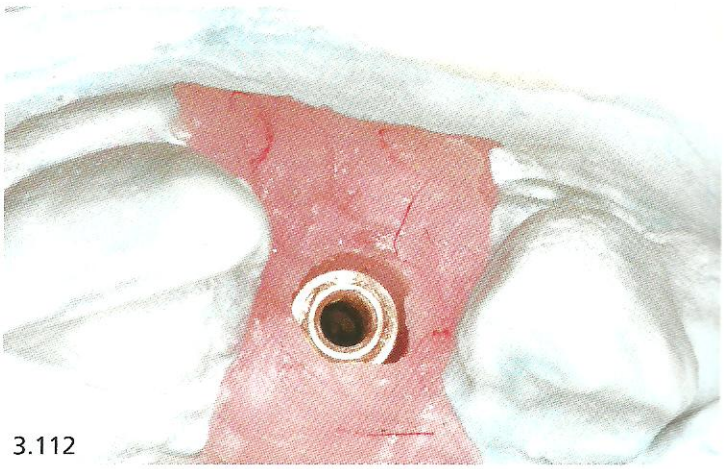
3.112

3.113

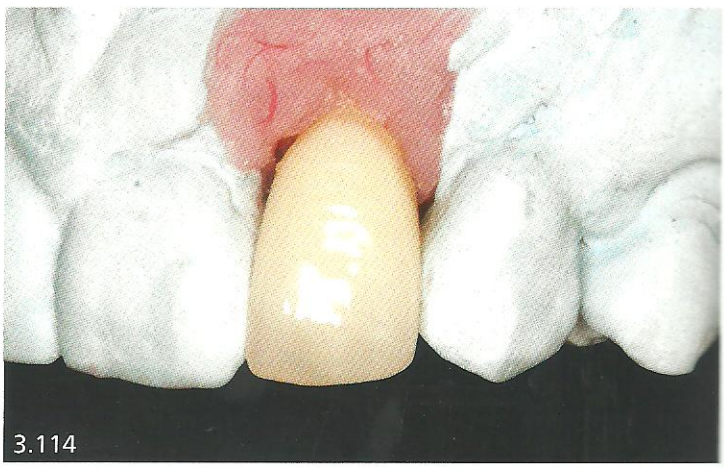
3.114

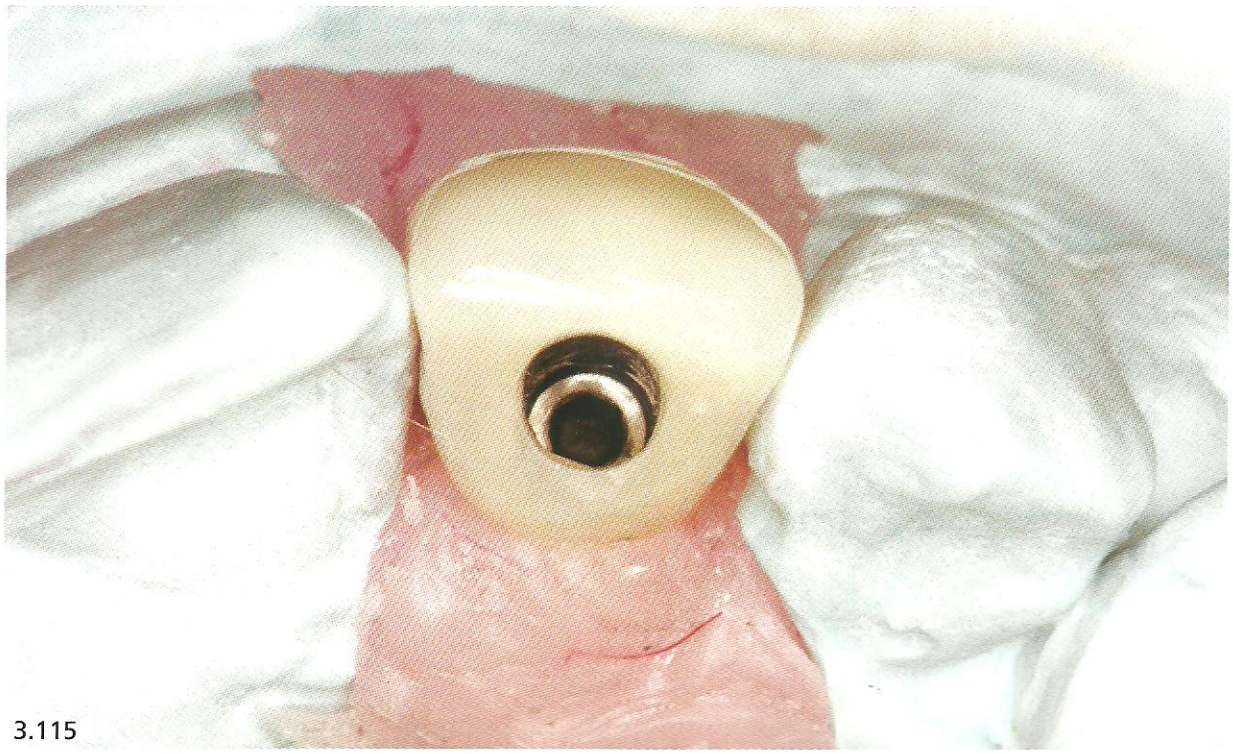
3.115

Figs. 3.111 e 3.112 – Vistas vestibular e oclusal do modelo de trabalho mostrando a réplica de um implante com hexágono externo.
Fig. 3.113 – Prótese provisória pronta.
Figs. 3.114 e 3.115 – Prótese no modelo de trabalho.

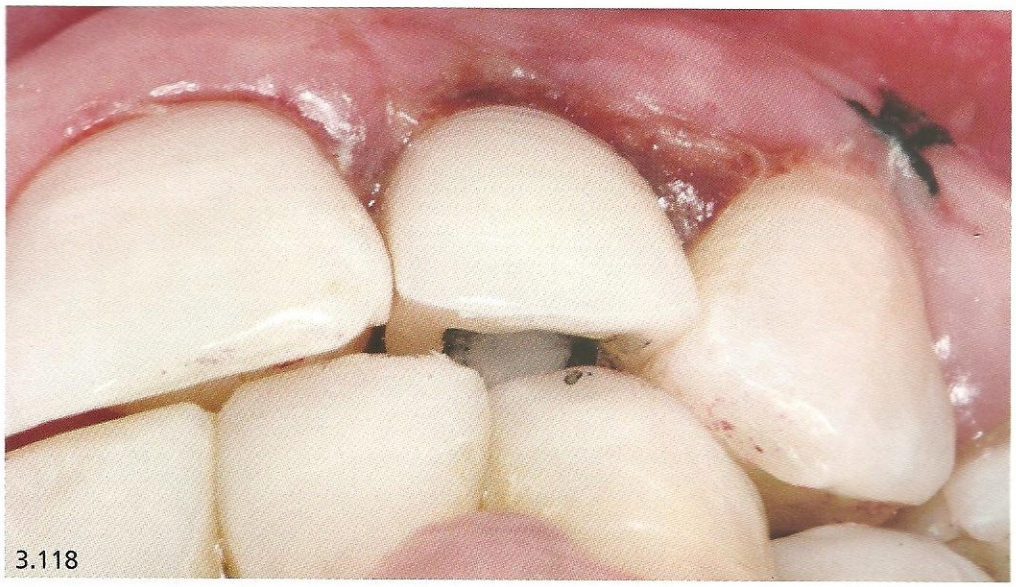

Fig. 3.116 – Vista frontal da prótese provisória instalada 24 horas após a colocação do implante.

Fig. 3.117 – Vista palatal da prótese provisória instalada 24 horas após a colocação do implante. Observe que só os dentes naturais mantêm os contatos.

Fig. 3.118 – Vista incisal. Observe que a prótese provisória foi deixada livre de contato.

Fig. 3.119 – Vista frontal da prótese provisória com 4 meses após a sua instalação.

Caso 2. Figs. 3.120 a 3.130

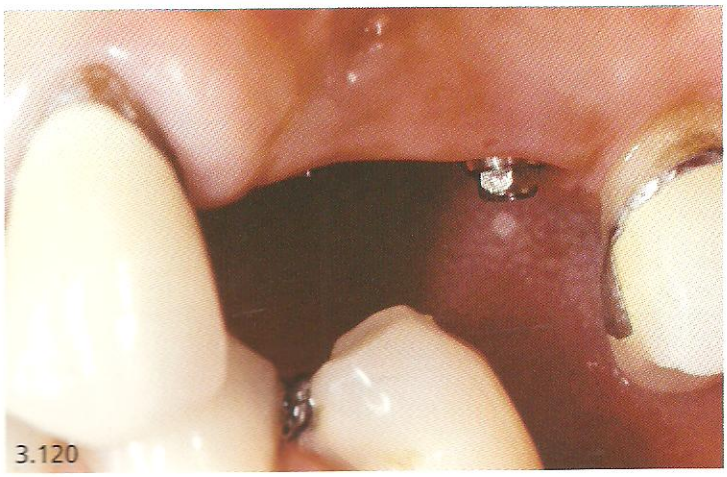
3.120

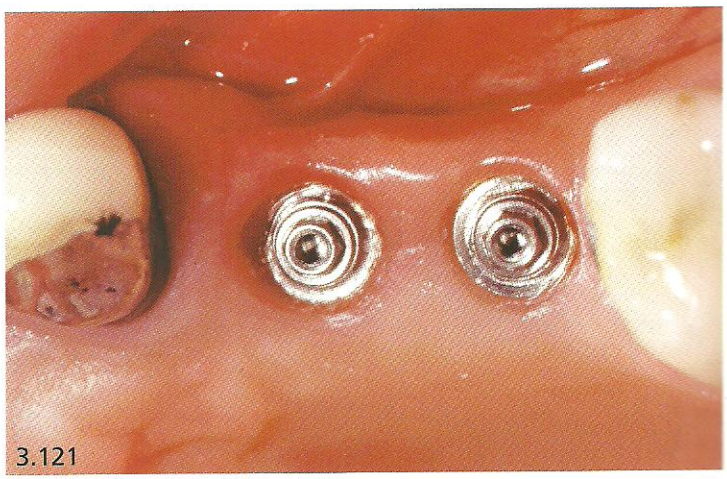
3.121

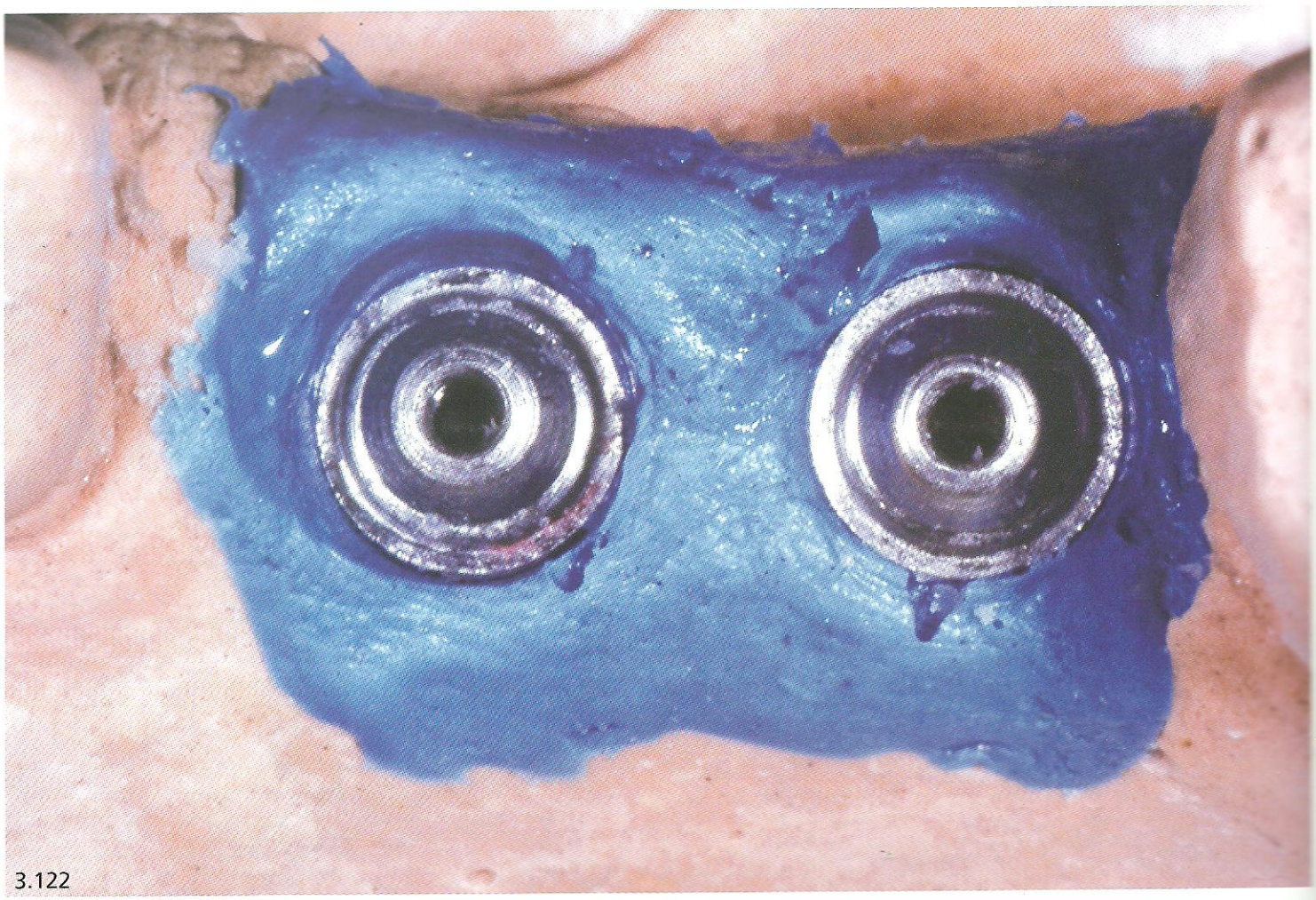
3.122

Figs. 3.120 e 3.121 – Vistas lateral e oclusal dos pilares microunit.
Fig. 3.122 – Vista oclusal do modelo de trabalho com as réplicas dos respectivos pilares.


3.123

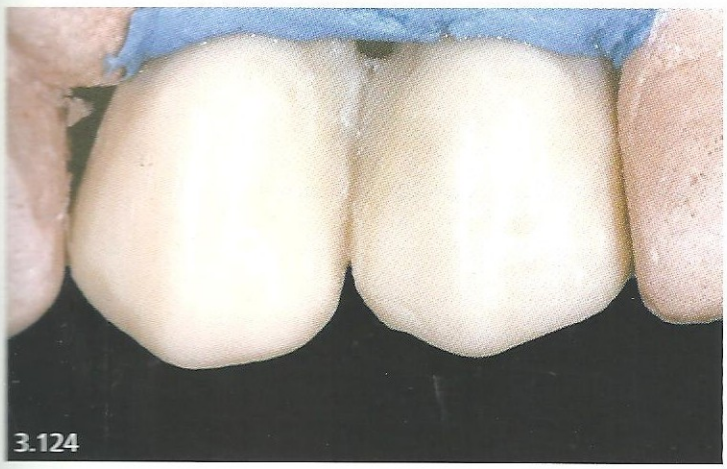
3.124

3.125

3.126

3.127

Fig. 3.123 – Vista lateral dos cilindros de plásticos para prótese provisória do pilar microunit.
Figs. 3.124 e 3.125 – Vistas lateral e oclusal da prótese encerada.
Figs. 3.126 e 3.127 – Prótese encerada na mufla.

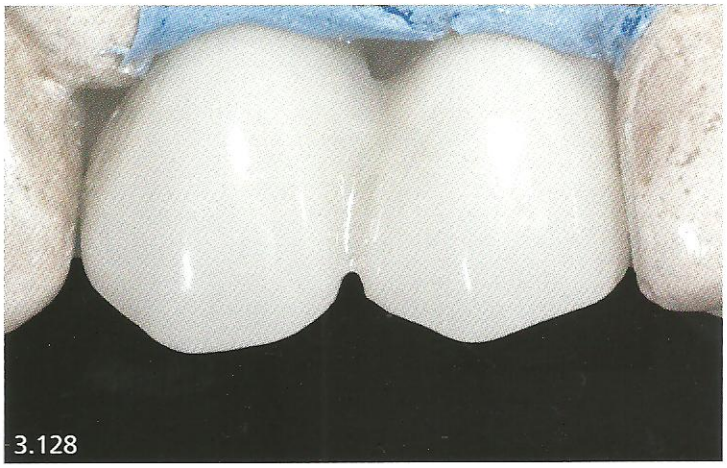
3.128

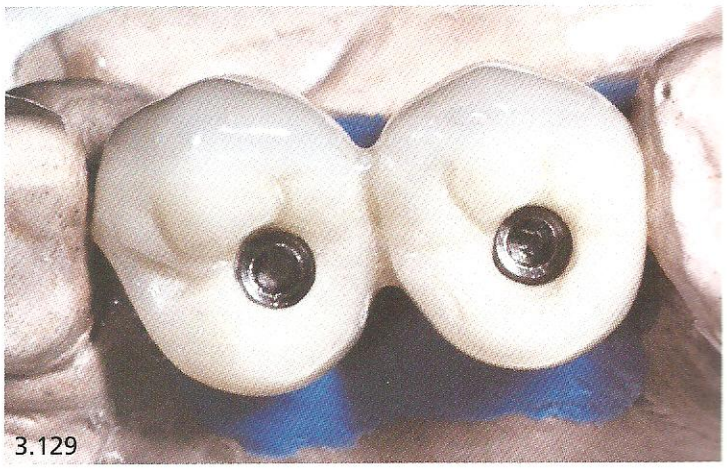
3.129

3.130

Figs. 3.128 e 3.129 – Vistas oclusal e lateral. Prótese já prensada e acabada no modelo de trabalho.
Fig. 3.130 – Vista lateral. Prótese parafusada em posição na boca.

Como confeccionar uma prótese provisória indireta

1ª Etapa clínica

- Moldar o pilar, ou a plataforma do implante com material de moldagem apropriado. (Ler sobre moldagem e obtenção do modelo de trabalho, no próximo capítulo).
- Fazer o registro interoclusal, quando necessário, ocluir os modelos entre si, e montar em articulador da preferência do profissional.
- Colocar as tampas de proteção nos pilares ou reinstalar os cicatrizadores.
- Selecionar a cor dos dentes.
- Encaminhar ao laboratório: os modelos, os cilindros de plásticos correspondentes, o parafuso de trabalho maior e as anotações da cor. (O laboratório deve possuir o parafuso de trabalho menor.)

Etapa laboratorial

- Colocar os cilindros de plástico nas réplicas ou análogos correspondentes e prendê-los com os parafusos de trabalho.
- Fazer o enceramento da prótese unindo os elementos protéticos.
- Verificar a relação oclusal, para isso, os parafusos deverão ser substituídos por outros semelhantes aos que serão utilizados na boca.
- Remover do modelo a prótese encerada.
- Incluir a peça protética em gesso e prensar (normalmente em resina acrílica termopolimerizável).
- Remover da inclusão, desgastar o excesso de resina acrílica e dar o acabamento final.
- Voltar a prótese ao articulador e ajustar a oclusão.

2ª Etapa clínica

- Remover as tampas de proteção dos pilares.
- Colocar a prótese no respectivo local, prendendo-a com os parafusos.
- Verificar a estabilidade ou a adaptação da prótese. Caso ela esteja sem adaptação, pode-se separar os dentes para posteriormente uni-los novamente.
- Ajustar a oclusão nas posições e nos movimentos mandibulares básicos.
- Fechar os orifícios oclusais com veda-rosca e material restaurador temporário fotopolimerizável (ou guta-percha). Se a prótese provisória for confeccionada para permanecer por um longo período então, o ideal é restaurar os orifícios com resina polimerizável. Se não houver espaço, as extremidades das cabeças dos parafusos podem ficar expostas, sem trazer qualquer problema.

Parafusos retentores de prótese (Figs. 3.131 e 3.132)

Os parafusos retentores de prótese são fabricados em dois diferentes materiais (ligas metálicas): ouro e titânio.

Quanto ao sistema de encaixe das chaves, os parafusos são fabricados com fenda, em forma de hexágono e estrelada (multiunit – Nobel). Como

Fig. 3.131 – Parafusos de liga de ouro e de titânio com sextavado interno para retenção de prótese.
Fig. 3.132 – Parafusos de liga de ouro e de titânio com fenda para retenção de prótese.

consequência, as cabeças dos parafusos também possuem as alturas variadas. Assim sendo, os parafusos com fenda têm aproximadamente 1 mm de altura, enquanto os outros dois formatos cerca de 2 mm de altura.

Quanto ao tamanho da área das roscas, os parafusos para o sistema de pilares multiunit – microunit são menores do que os parafusos dos outros tipos de pilares.

Condicionamento Tecidual

É a modelagem do tecido gengival feita normalmente através de prótese provisória, que sofre ajustes sucessivos do contorno cervical de modo que fique semelhante aos dentes adjacentes. A forma da porção cervical da prótese provisória estabelece o perfil de emergência do tecido gengival. Isso possibilita ao profissional ter uma visão antecipada do resultado final do contorno gengival da prótese definitiva, valorizando a estética bem como dando condições mais favoráveis à higienização.

Profundidade do implante e margem gengival

A profundidade mínima necessária para poder condicionar os tecidos é de aproximadamente 3 mm.

Como condicionar o tecido

Isso pode ser feito através dos cicatrizadores ou principalmente pelas próteses provisórias.

Os cicatrizadores utilizados para essa finalidade são aqueles cujo perfil de emergência é divergente. Esse dispositivo exerce pressão no tecido gengival fazendo com que este se molde à anatomia do cicatrizador para a futura colocação da prótese provisória. Posteriormente, através de um processo de moldagem descrito a seguir, esse formato gengival é transferido para o modelo no qual a prótese definitiva será elaborada. Infelizmente essa técnica tem a limitação de deixar o tecido no formato do cicatrizador.

Condicionamento de tecido utilizando prótese provisória

- Instalar a prótese provisória fazendo leve pressão nos tecidos moles. O tecido pressionado formará uma isquemia leve, e a vascularização deverá voltar ao normal após 5-10 minutos.
- Remover a prótese após uma semana e verificar a anatomia gengival. Caso não esteja como desejado, acrescentar mais resina acrílica, moldando a anatomia da raiz do dente desejado.
- Reinstalar na boca. O tecido mole pressionado mais uma vez ficará levemente isquêmico.
- Esperar uma ou duas semanas e verificar novamente a anatomia obtida.
- Repetir esse procedimento até que o tecido gengival tenha o formato desejado.
- Preparar para moldagem (Figs. 3.133 e 3.134).

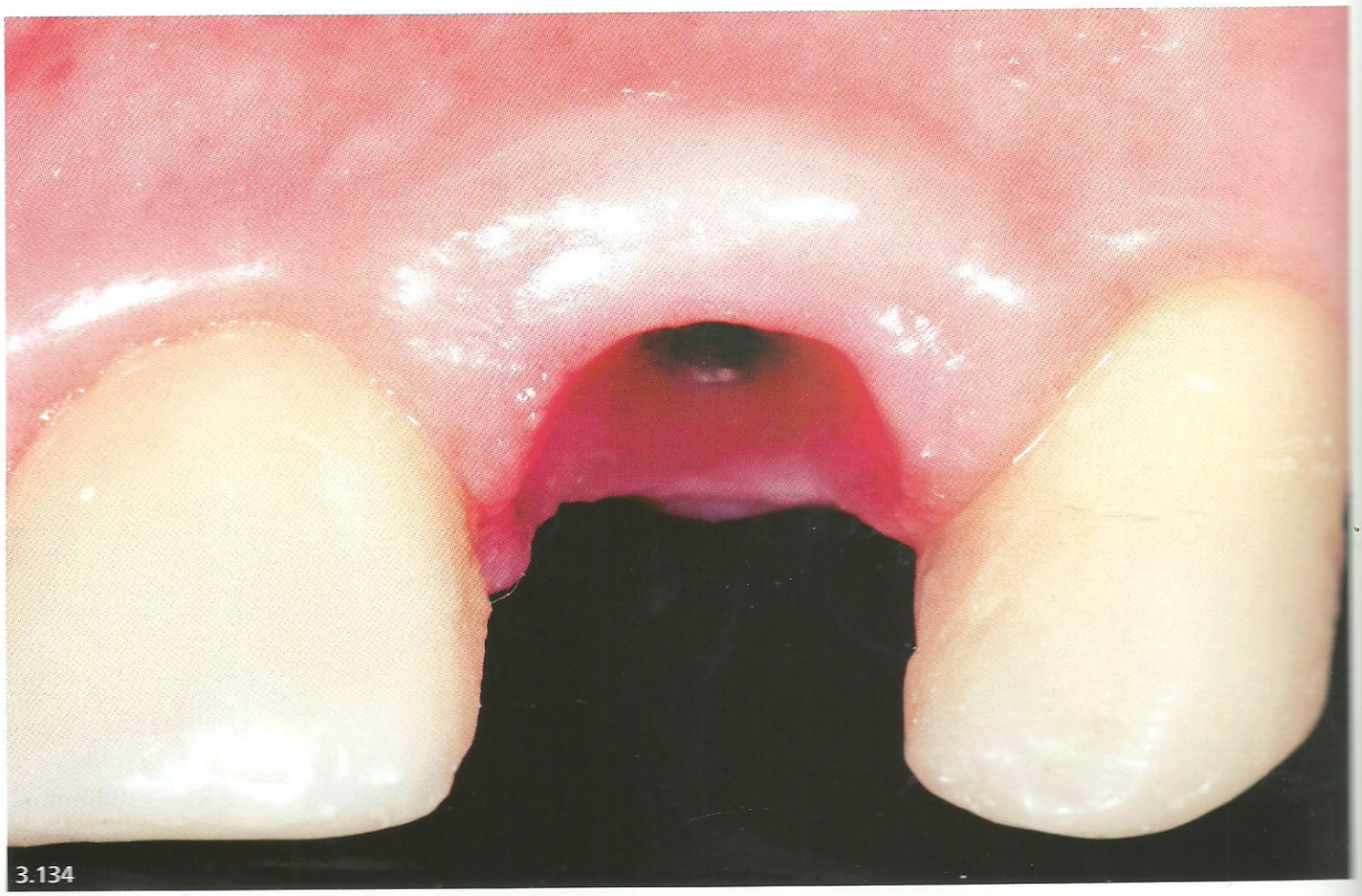

Fig. 3.133 – Vista frontal da prótese provisória no dente 22.
Fig. 3.134 – Vista frontal do tecido gengival condicionado pela prótese. Observe o formato obtido no tecido.

Capítulo 4

Moldagem ou Transferência e Registro Interoclusal

Moldagem ou Transferência e Registro Interoclusal

Ambos os termos podem ser usados quando se trata de prótese implantossuportada. Entretanto, no nosso entendimento o termo mais adequado é "transferência". Ao contrário da prótese convencional, na qual se procura moldar o término cervical do preparo de um dente bem como o sulco gengival, na prótese implantossuportada esses elementos são transferidos por dispositivos pré-fabricados que se ajustam ao implante ou ao pilar protético. Entretanto, nos casos clínicos em que se utilizam pilares preparáveis ou personalizados, a moldagem é realizada de maneira convencional. Porém, para tornar mais didático e mais simples, utilizaremos neste livro o termo **moldagem**.

Materiais para moldagem

Os materiais para moldagem disponíveis e utilizados nas próteses implantossuportadas são iguais aos utilizados nas próteses convencionais, e são assim classificados:

- Siliconas de adição; p. ex., Express XT (3M) (Fig. 4.1A), Aquasil (Dentsply) (Fig. 4.1B), Futura (DFL) (Fig. 4.1C)
- Siliconas de condensação; p. ex., Coltex Coltoflax (Coltène)
- Poliéter (Fig. 4.1D), p. ex., Impregum (3M ESPE)
- Mercaptanas.

Transferidores/Transferentes

São dispositivos que se adaptam à plataforma do implante ou do pilar protético e transferem, através de uma técnica de moldagem, a posição e o formato desses elementos para o modelo de gesso.

Tipos de transferidores

- Redondo ou para moldeira fechada
- Quadrado ou para moldeira aberta

Transferidores Redondos

Tipos de moldeira

As moldeiras chamadas *de estoque*, as metálicas (Tipo Werners) e as plásticas podem ser utilizadas para moldagem com os transferidores redondos.

4.1A



4.1B

4.1C

4.1D

Fig. 4.1A – Silicona de adição – Express XT (3 M).
Fig. 4.1B – Silicona de adição- Aquasil (Dentisplay).
Fig. 4.1C – Silicona de adição – Futura (DFL).
Fig. 4.1D – Poliéter – Impregum (3M-Espe).

Materiais

Os materiais de moldagem mais indicados para usar em moldeiras convencionais são aqueles que possuem uma pasta pesada e outra leve. As siliconas de condensação ou as de adição são as preferidas.

Técnica

- Levar em posição os transferidores rosqueando-os nos respectivos pilares protéticos ou nas plataformas dos implantes.
- Preparar o material para moldagem leve e colocar em torno dos transferidores.
- Carregar a moldeira com o material pesado e levar em posição fazendo a pressão habitual.
- Esperar o tempo determinado pelo fabricante e remover a moldeira da boca.
- Remover os transferidores um por um, adaptar um análogo correspondente, e colocar em posição (importante: cada transferidor deve ser colocado na moldagem, no seu respectivo local).
- Confeccionar, se necessário, gengiva artificial (ler como fazer gengiva artificial na página 174).
- Vazar o gesso, de preferência de boa qualidade.

- Remover o modelo da moldagem.
- Remover os transferidores do modelo de gesso (dentro deste ficarão os análogos).
- Preparar para o registro interoclusal, quando necessário (ler sobre o assunto na página 197).
- Montar em um articulador de preferência.

Transferidores Quadrados

Devem ser utilizadas moldeiras individuais confeccionadas com resina acrílica ou com outro material, e moldeira pré-fabricada de plástico na qual deve ser feita uma perfuração para a passagem do parafuso de fixação do transferidor.

Essa técnica com transferidores quadrados tem sua indicação precisa para moldagem de um só elemento protético e quando o pilar for para prótese parafusada.

Técnica de Moldagem com Moldeira de Plástico

Materiais

Os materiais de moldagem mais indicados para serem usados nas moldeiras de plástico são aqueles que possuem uma pasta pesada e outra leve, como as siliconas de condensação e as de adição.

Técnica

- Instalar nos respectivos pilares protéticos os transferidores quadrados.
- Unir os transferidores utilizando fio dental, pinos metálicos ou bastões de resina acrílica, com resina acrílica autopolimerizável e utilizando a técnica do pincel.
- Perfurar a moldeira nos lugares correspondentes aos transferidores.
- Testar a moldeira na boca.
- Preparar e colocar o material de consistência leve em torno dos transferidores.
- Carregar a moldeira com o material pesado e levar à boca fazendo pressão normal.
- Esperar o tempo recomendado pelo fabricante e afrouxar os parafusos dos transferidores.
- Remover o conjunto (moldeira, material de moldagem e transferidores) da boca.
- Recolocar a tampa de proteção nos pilares protéticos.
- Colocar os análogos nos respectivos lugares, prendendo-os com os parafusos dos transferidores.
- Fazer gengiva artificial, quando necessário.
- Vazar com gesso de boa qualidade.
- Esperar o tempo necessário, afrouxar os parafusos dos transferidores e remover o modelo da moldagem.
- Preparar para o registro interoclusal.

Técnica de Moldagem com Moldeira Individual

Materiais

Nos casos em que se utilizam moldeiras individuais, os materiais indicados são:

- Silicona de adição de um só tempo (Honugum) (DMG).
- Material de consistência média: siliconas de adição (Express XT 3M; Aquasil, Dentsply, Futura) ou as siliconas de condensação.
- Poliéter (Impregum) (3M Espe). O mais indicado para esse tipo de moldeira.
- Mercaptanas: qualquer material a base de borracha, por exemplo, Permlastic (Kerr).

Técnica

- Confeccionar uma moldeira com resina acrílica ou outro material disponível, a partir de um modelo de estudo.
- Fazer perfurações nas áreas correspondentes aos pilares protéticos.
- Instalar os transferidores e uni-los como descrito na técnica para moldeira de plástico.
- Verificar na boca se a moldeira se ajusta no local.
- Passar adesivo na moldeira, quando necessário, do material para moldagem correspondente.
- Levar o material com seringa em torno dos transferidores.
- Carregar a moldeira com material para moldagem e levar à posição.

Importante: *A extremidade dos parafusos dos transferidores deve ficar exposta.*

- Esperar o tempo necessário, afrouxar os parafusos e remover a moldeira da boca.
- Colocar os análogos nos respectivos lugares e fixá-los com os parafusos dos transferidores.
- Preparar para fazer o registro interoclusal.
- Reinstalar a tampa dos pilares protéticos.

Técnica de Moldagem – Personalizando o Transferidor

Essa técnica pode ser utilizada tanto para prótese cimentada como para a parafusada ou cimentada-parafusada. Ela é aplicada quando o profissional manipula o tecido gengival e necessita moldar a área periimplantar, para transferir no modelo o novo formato do arco côncavo-gengival. Só com os transferidores pré-fabricados isso não é possível.

Técnica

- Demarcar com lápis a área cervical da prótese provisória, quando necessário.
- Posicionar a prótese na réplica do respectivo pilar protético.

- Manipular, de preferência, silicona de condensação e colocar num pote Dappen.
- Mergulhar o conjunto: réplica mais prótese provisória até a área delimitada na silicona.
- Esperar a geleificação da silicona e remover a prótese do local.
- Colocar o transferidor na réplica que está mergulhada na silicona.
- Preencher o espaço existente entre o transferidor e a silicona com resina acrílica, podendo ser Duralay (Reliance), resina Pathern ou resina composta do tipo flow.
- Retirar o transferidor da silicona e remover os excessos.
- Levar o transferidor personalizado à boca.
- Fazer a moldagem de maneira convencional como descrito anteriormente, utilizando moldeira e material apropriados para o caso.
- Preparar para a confecção da gengiva artificial e para o vazamento do gesso.

Técnica de Moldagem Utilizando a Prótese Provisória

Consideramos essa técnica extremamente precisa. O grande inconveniente desta técnica é que o paciente tem que esperar até que o modelo seja vazado e o gesso tomado presa, para que a prótese possa ser reinstalada em boca. ***Já a grande vantagem é que o contorno gengival será 100% transferido para o modelo de trabalho***. Essa técnica só deve ser realizada após a manipulação dos tecidos quando o profissional estiver satisfeito com o formato desejado. Existem duas maneiras de utilizar a prótese provisória com transferente:

- Com moldeira fechada.
- Com moldeira aberta.

Técnica com Moldeira Fechada ou de Estoque

- Instalar a prótese provisória em boca, fechando o orifício de acesso ao parafuso.
- Manipular o material de moldagem – de preferência para que o leve e o pesado sejam trabalhados simultaneamente.
- Inserir o material leve sobre o dente a ser moldado.
- Inserir a moldeira com o material pesado em boca.
- Esperar o tempo recomendado pelo fabricante.
- Remover a moldagem da boca.
- Remover o dente provisório da boca.
- Instalar um análogo no dente provisório.
- Introduzir o conjunto na moldagem, no lugar e posição correspondentes.
- Isolar a área em que será confeccionada a gengiva artificial.
- Confeccionar a gengiva artificial.
- Vazar o gesso.
- Esperar o tempo de presa. No máximo 30 minutos.
- Remover o modelo da moldagem.

- Remover o dente do modelo.
- Limpar o dente provisório.
- Instalar o dente provisório em boca.

Técnica com Moldeira Aberta

- Instalar a prótese provisória em boca com parafuso de trabalho.
- Manipular o material de moldagem, de preferência, de tal maneira que o leve e o pesado sejam trabalhados simultaneamente.
- Inserir o material leve sobre o dente a ser moldado.
- Inserir a moldeira com o material pesado em boca.
- Permitir acesso ao parafuso de trabalho.
- Esperar o tempo recomendado pelo fabricante.
- Afrouxar o parafuso até o momento em que seja possível removê-lo.
- Remover a moldagem da boca. Dente vem junto com a moldagem.
- Instalar o análogo apertando com o parafuso de trabalho.
- Isolar a área em que será confeccionada a gengiva artificial.
- Confeccionar a gengiva artificial.
- Vazar o gesso.
- Esperar pela presa final.
- Afrouxar o parafuso até o momento em que seja possível removê-lo.
- Remover o modelo da moldagem.
- Remover o dente provisório da moldagem.
- Lavar o dente provisório.
- Instalar o dente em boca.

Observação: *Durante o processo de vazamento do gesso até a reinstalação do dente em boca, um cicatrizador de tamanho apropriado deve substituir a prótese provisória. Caso o profissional se esqueça desta etapa, o tecido mole poderá migrar e preencher o espaço do provisório. Ao recolocar o dente em boca o paciente poderá sentir dor.*

Confecção de Modelos e de Gengiva Artificial

Frequentemente, essa etapa é realizada pelo laboratório, embora reconheçamos que o ideal seria o profissional fazer o vazamento dos modelos, utilizando ou não gengiva artificial.

A gengiva artificial é um recurso utilizado quando os pilares estão subgengivais. Na ausência dela, no modelo essa área ficaria em gesso, o que muitas vezes pode impedir que o cilindro toque na base do análogo. Já com a gengiva artificial feita com material "borrachoide", esse problema desaparece.

Gengiva Artificial

Material utilizado

- Qualquer material para moldagem de consistência leve ou média pode ser utilizado, desde que não seja compatível com o que foi utilizado na moldagem.

- As siliconas utilizadas para vedamento na construção civil também podem ser usadas para tal objetivo.
- Existem no mercado siliconas específicas para essa finalidade.

Técnica de confecção

- Posicionar o transferidor cônico acoplado ao análogo em sua posição correspondente no molde. Nos casos de moldagem com os transferidores quadrados, acoplar o análogo diretamente no transferidor retido no interior do molde, prendendo-o com parafuso. Nos casos de próteses unitárias cimentadas o procedimento é o mesmo.
- Isolar o material para moldagem ao redor do análogo com isolante ou vaselina líquida.
- Injetar com o auxílio de seringa apropriada ou de pistola o material de silicona ao redor dos análogos, de modo que não invada a sua porção retentiva. Esse cuidado é importante porque, após o modelo pronto, muitas vezes tanto o técnico como o profissional removem a gengiva para verificar a adaptação dos elementos protéticos.
- Esperar para que o material tenha sua presa finalizada.
- Vazar sempre com gesso de boa qualidade.
- Remover o modelo da moldagem após o gesso ter sua presa final.

Vazamento de Gesso

Como é de conhecimento de todos, normalmente os profissionais encaminham para o laboratório as moldagens para serem vazadas pelas várias razões:

- Falta de ambiente propício.
- Necessidade de um vibrador, sendo que o mesmo ocupa espaço e faz barulho.
- Sujeira, que muitas vezes é inevitável quando se trabalha com gesso.
- Por comodidade.
- Por falta de tempo.

Os laboratórios, por sua vez, delegam essa importante tarefa frequentemente nas mãos de iniciantes.

É importante salientar que para vazar gesso para prótese sobre implante, os cuidados a serem tomados devem ser muito maiores do que para as próteses convencionais. Esta diferença está nos análogos ou nas réplicas que estão parafusadas nos transferentes. Portanto, vibração em excesso, movimentos bruscos e trepidação podem deslocar ou afrouxar os análogos de seus lugares, comprometendo a precisão que um modelo de trabalho deve ter.

Por essa razão e com a finalidade de melhorar, aperfeiçoar e criar mais condições para o dentista fazer o vazamento, foi que desenvolvemos um vibrador a partir de uma escova de dente elétrica.

Estudo feito dentro do Curso de Pós-graduação em nível de Mestrado pela Aluna Pâmela Ribas, revelando que, quando comparado com os vibradores convencionais, a precisão das próteses nos modelos vazados com o vibrador modificado foi consideravelmente melhor.

Esse trabalho foi aceito para publicação no: Journal of Applied Oral Science.

Como confeccionar um vibrador para gesso (Figs. 4.87A-E)

- Fazer uso de uma escova elétrica.
- Remover as cerdas.
- Fazer um orifício no lado oposto ao das cerdas na extremidade da escova em diagonal.
- Cortar o cabo de um pincel de sua preferência com tamanho apropriado.
- Inserir o cabo do pincel no orifício e prendê-lo com resina acrílica.

(O custo de uma escova elétrica é muito menor quando adquiridas em lojas de produtos odontológicos.)

As figuras 4.2 a 4.9 mostram a sequência de moldagem com moldeira fechada para a confecção de uma prótese parcial fixa inferior do lado direito sobre pilares microunits.

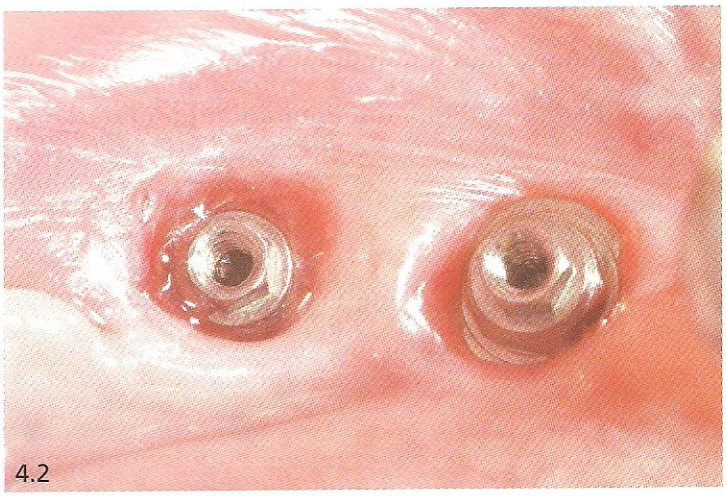
4.2

4.3


4.4


4.5

Fig. 4.2 – Vista oclusal dos pilares microunits colocados para os dentes 46 e 47

Fig. 4.3 – Transferidores redondos posicionados e rosqueados nos pilares protéticos.

Fig. 4.4 – Maneira como a réplica do pilar se acopla ao transferidor.

Fig. 4.5 – Após a moldagem, utilizando silicona de adição (Express XT – 3M), o transferidor junto à réplica do pilar protético é colocado no seu respectivo lugar.

4.6

4.7

4.8

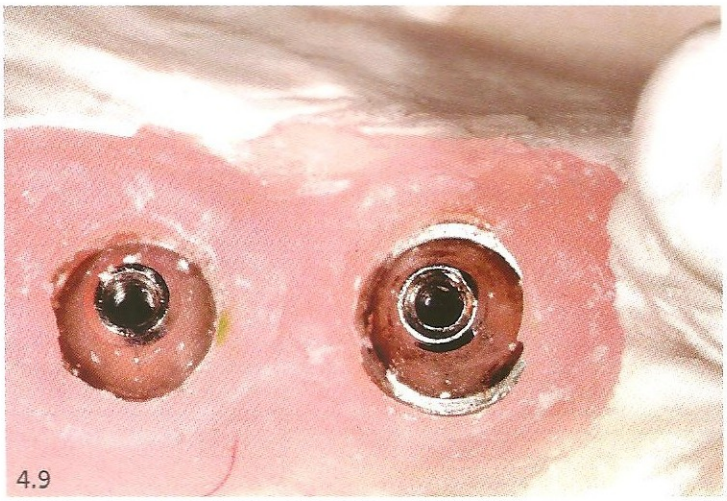
4.9

Fig. 4.6 – Logo após a instalação dos dois transferidores no molde, juntamente com as réplicas, a área é isolada com vaselina.

Fig. 4.7 – Após isolar a área com produto próprio ou com vaselina, o material para gengiva artificial é inserido ao redor dos componentes.

Fig. 4.8 – Material para gengiva artificial colocado – observe que não se deve cobrir a parte retentiva da réplica.

Fig. 4.9 – Modelo de trabalho com gengiva artificial terminado mostrando as réplicas ou análogos dos pilares microunits – o técnico iniciará o processo laboratorial da confecção da prótese.

As figuras 4.10 a 4.26 mostram a sequência de moldagem com moldeira aberta dos hemi-arcos inferiores direito e esquerdo para a confecção de próteses fixas sobre pilares microunits.

Figs. 4.10 a 4.12 – Vistas frontal, lateral direita e esquerda do paciente com pilares microunits. Dois pilares no lado direito e dois no lado esquerdo parafusados sobre implantes. Observe a extrusão dos molares de ambos os lados e um dos pilares fora de posição.

4.13

4.14

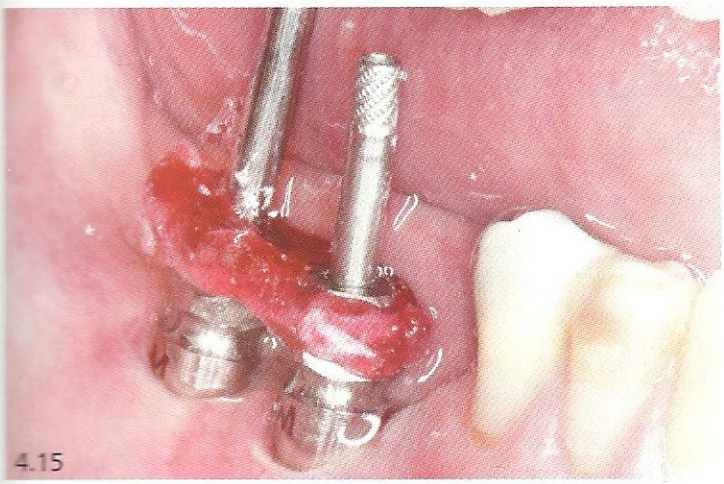
4.15

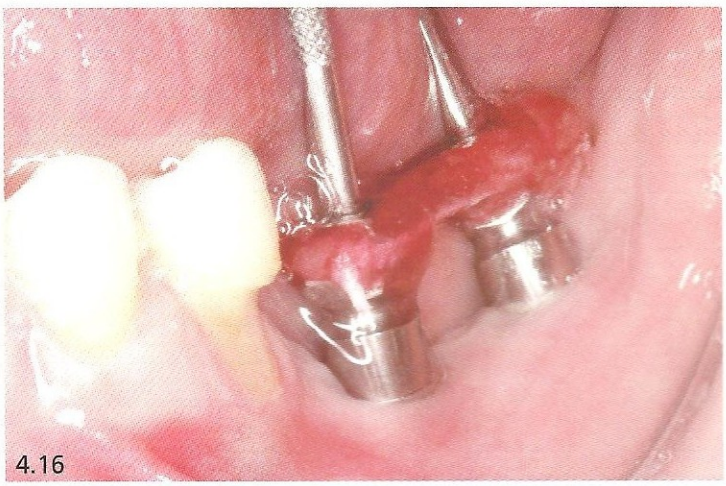
4.16

Figs. 4.13 e 4.14 – Dentes posteriores superiores que estavam extruídos foram desgastados, regularizando de certa forma o plano oclusal.
Figs. 4.15 e 4.16 – Transferentes instalados e unidos com fio dental e resina acrílica autopolimerizável.

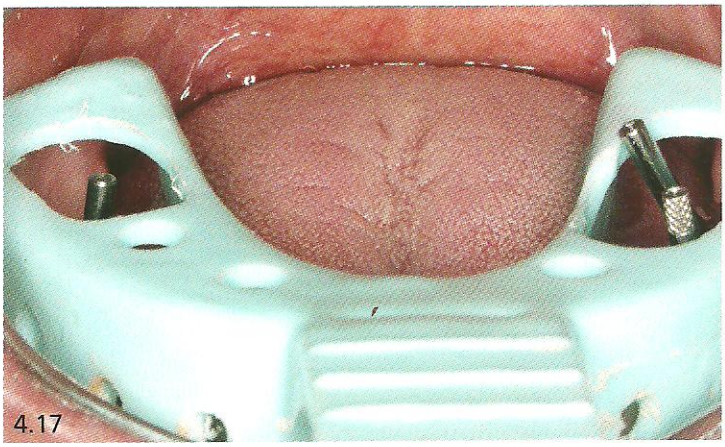
4.17

4.18

4.19

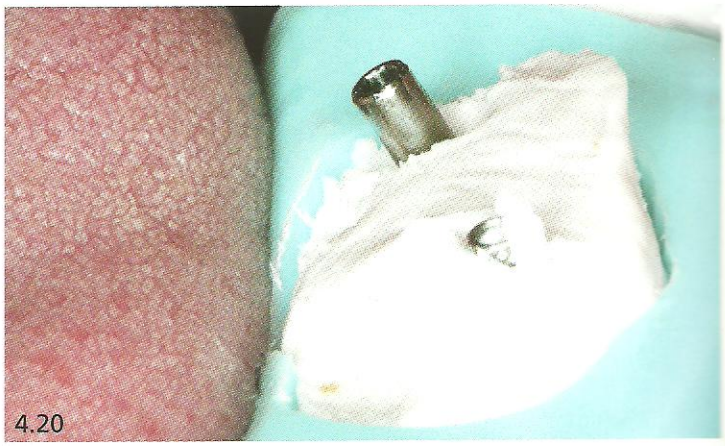
4.20

Figs. 4.17 e 4.18 – Moldeira pré-fabricada de plástico perfurada para passagem dos parafusos dos transferentes, e sendo testada em boca.

Figs. 4.19 e 4.20 – Moldagem sendo realizada. Os parafusos de trabalho podem ser vistos e, assim, ser afrouxados para remoção do molde.

4.21

4.22

4.23

4.24

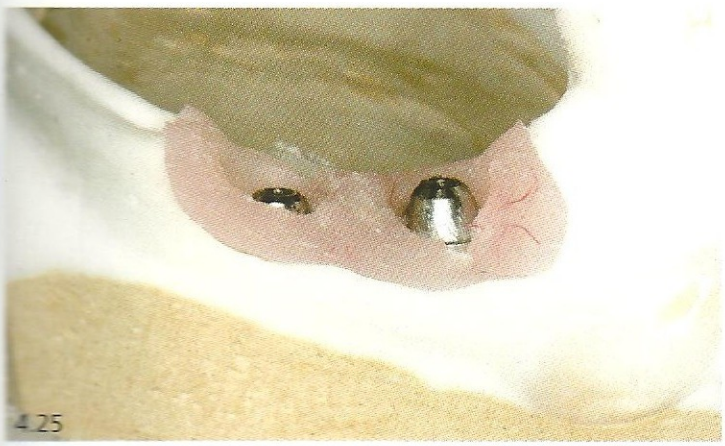
4.25

4.26

Fig. 4.21 – Transferentes no material de moldagem.
Fig. 4.22 – Análogos parafusados aos transferentes.
Figs. 4.23 e 4.24 – Molde com gengiva artificial.
Figs. 4.25 a 4.26 – Vistas lateral direita e esquerda do modelo de trabalho, com os análogos em posição.

As figuras 4.27 a 4.39 mostram a sequência da moldagem no arco inferior utilizando moldeira individual em resina acrílica autopolimerizável com transferentes para moldeira aberta ou transferentes quadrados. Caso clínico realizado pela ex-doutoranda em Implantodontia, Elisa Oderich – CEPID-UFSC.

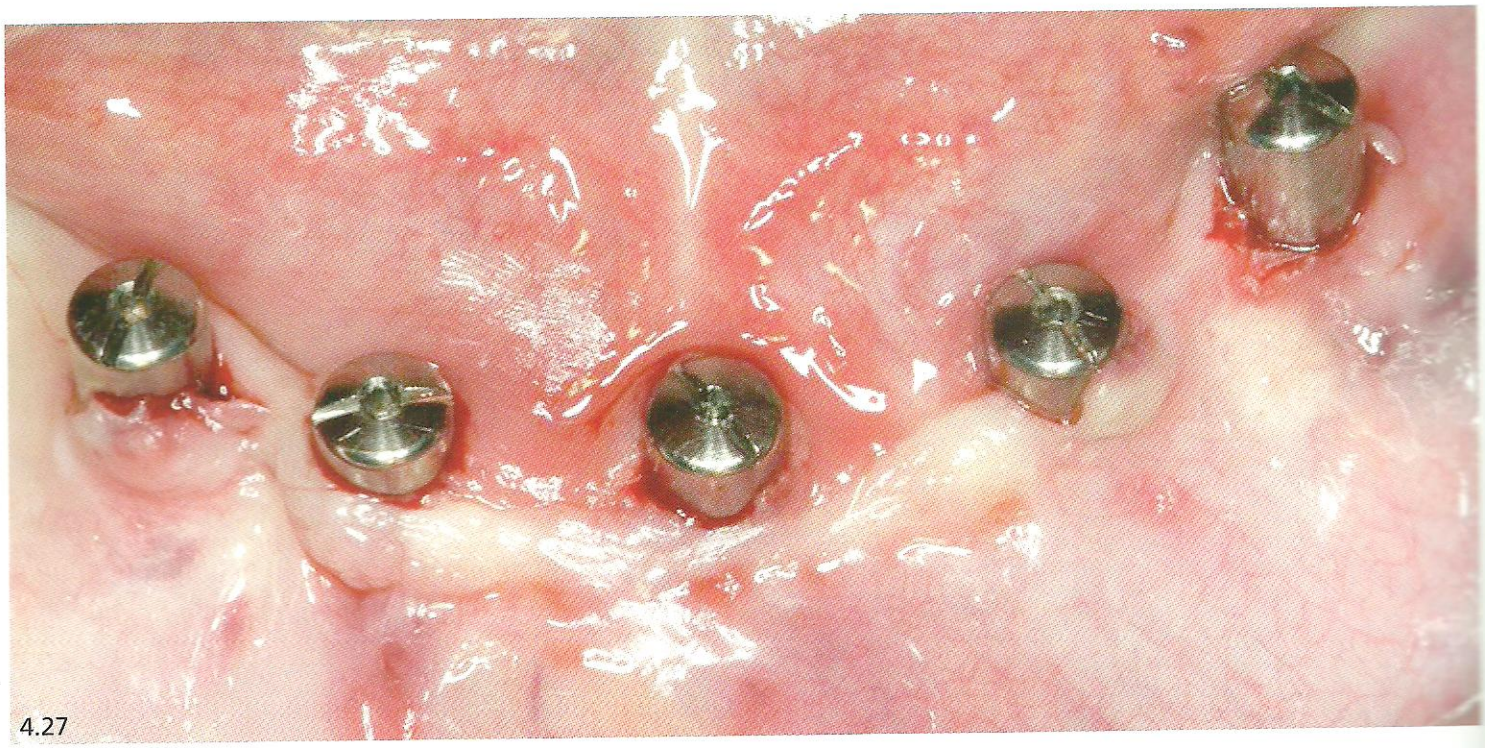
4.27

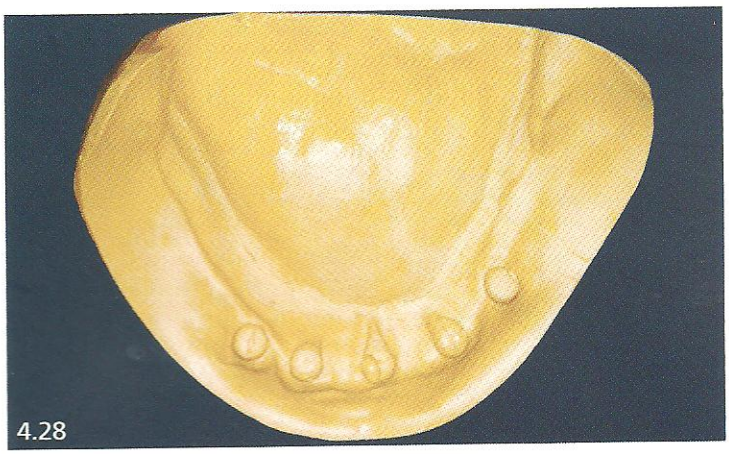
4.28

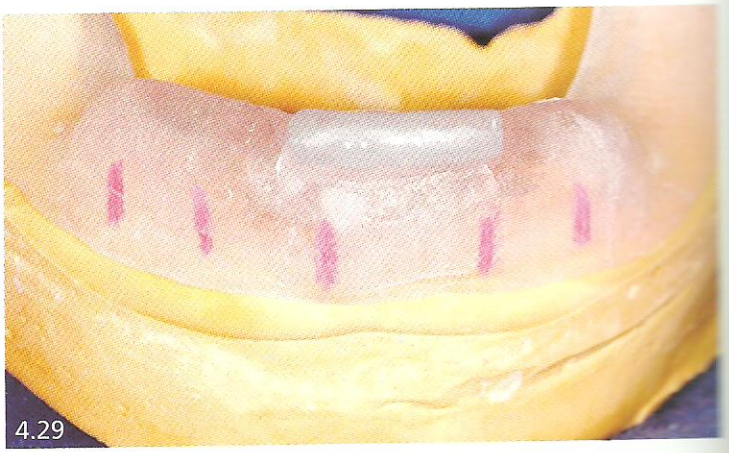
4.29

Fig. 4.27 – Vista oclusal inferior dos cinco implantes instalados com os respectivos cicatrizadores, logo após a reabertura.

Fig. 4.28 – Modelo em gesso do arco inferior para confecção de moldeira individual.

Fig. 4.29 – Moldeira individual confeccionada com resina acrílica ativada quimicamente, com as demarcações para as perfurações sobre o modelo.

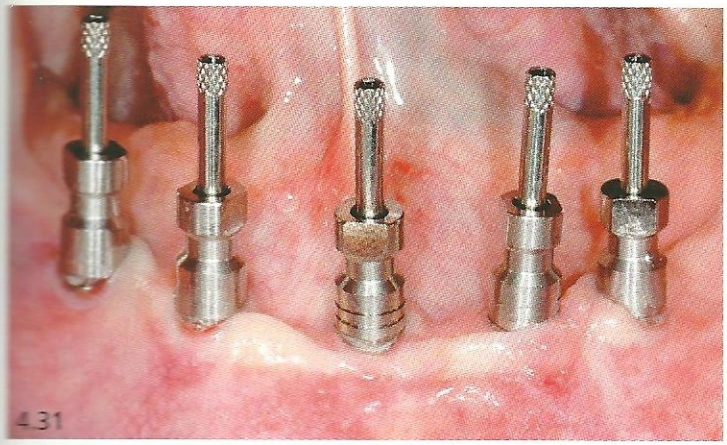

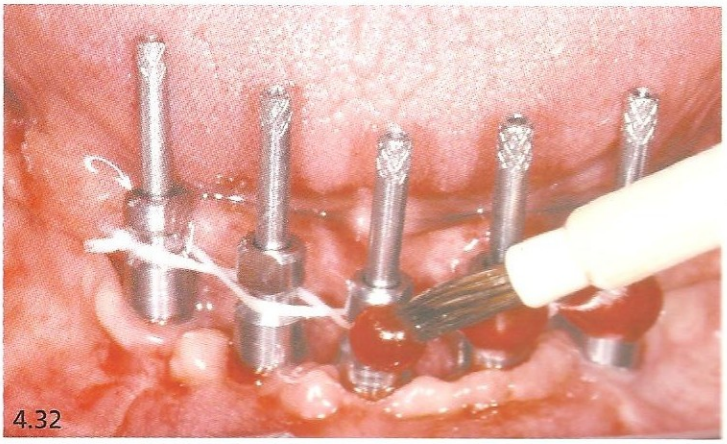

Fig. 4.30 – Moldeira individual já com as perfurações.

Fig. 4.31 – Transferentes para moldeira individual instalados em boca sobre os pilares, no caso, microunits.

Fig. 4.32 – Transferentes unidos com fio dental e colocação de resina acrílica ativada quimicamente usando a técnica do pincel, com o objetivo tornar a união dos transferentes resistente.

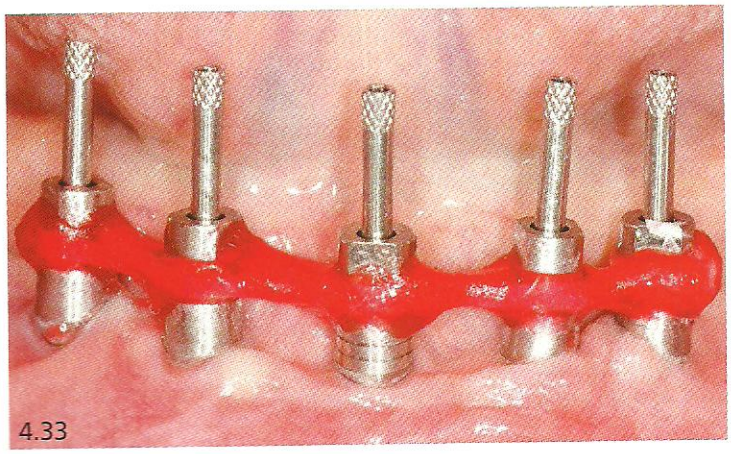
4.33

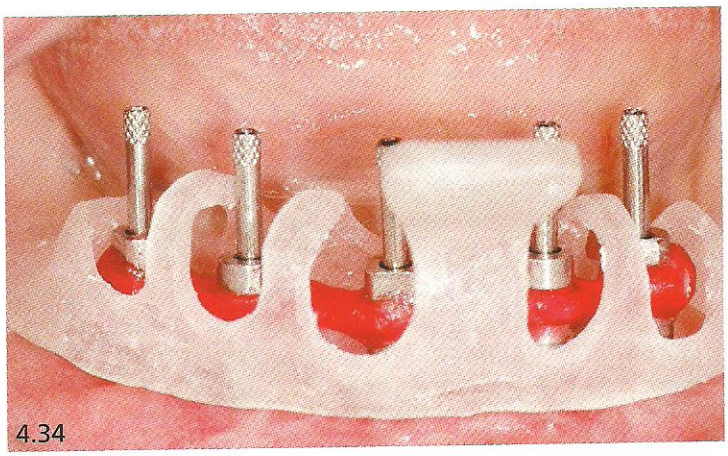
4.34

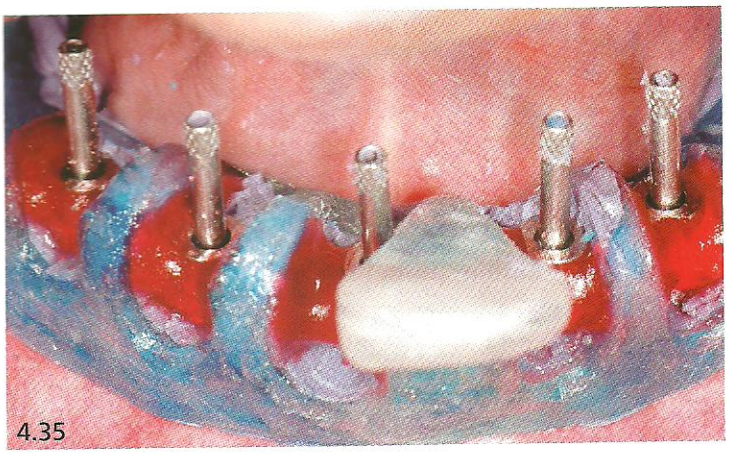
4.35

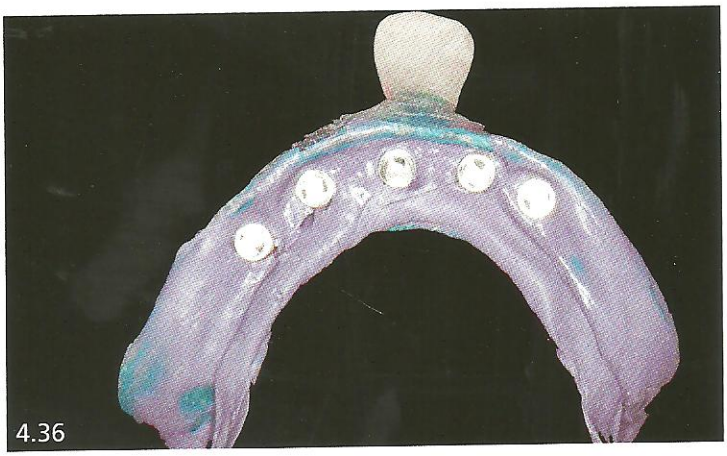
4.36

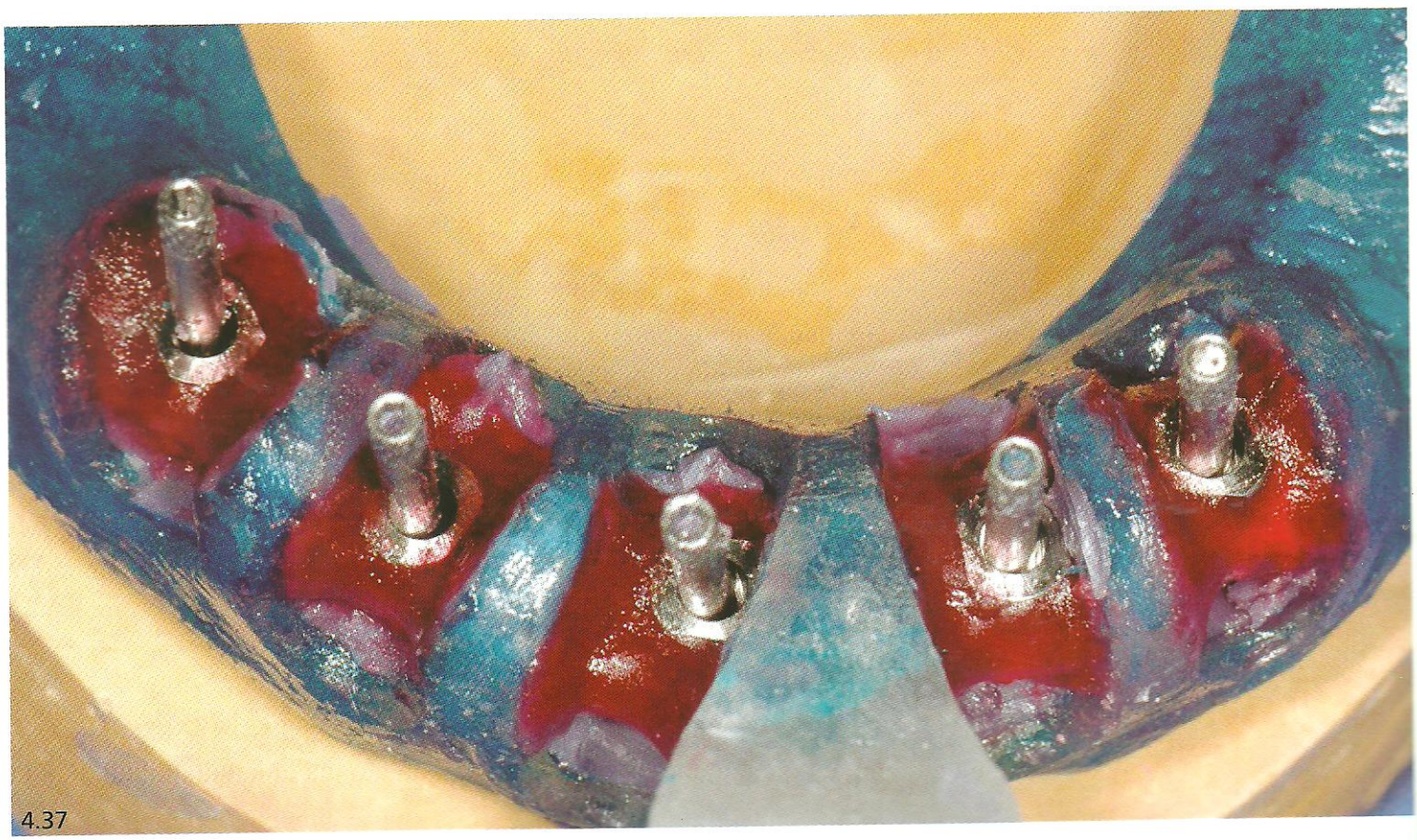
4.37

Fig. 4.33 – Transferentes unidos com fio dental e resina acrílica do tipo Duralay.

Fig. 4.34 – Moldeira individual sendo testada em boca.

Fig. 4.35 – Moldagem já realizada com os transferentes unidos à moldeira com resina acrílica. É importante salientar que o material de moldagem, no caso o Impregum, foi levado em boca através de seringa para depois colocar a moldeira. Um adesivo específico é passado na parte interna da moldeira. Observe que todos os parafusos estão expostos.

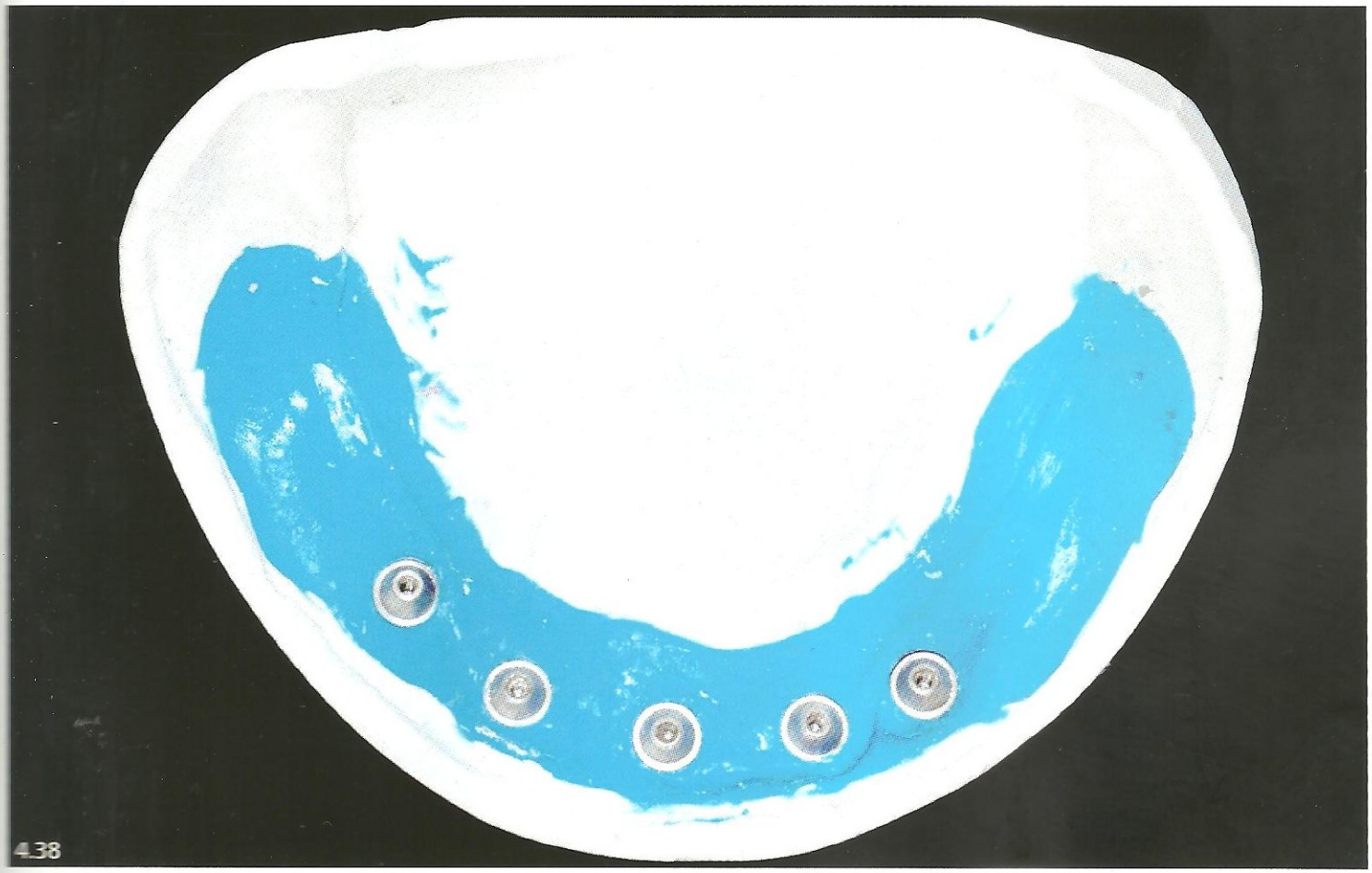

Fig. 4.36 – Molde com as réplicas em posição.
Fig. 4.37 – Vazamento de gesso realizado.
Fig. 4.38 – Obtenção do modelo de trabalho com as réplicas e com a respectiva gengiva artificial.
Fig. 4.39 – Próteses instaladas em boca.

As figuras 4.40 a 4.51 mostram a sequência da moldagem do arco superior para uma prótese sobre implante utilizando tranferentes quadrados e moldeira individual confeccionada em resina acrílica autopolimerizável. Sequência clínica realizada pela ex-doutoranda em Implantodontia, Elisa Oderich – CEPID-UFSC.

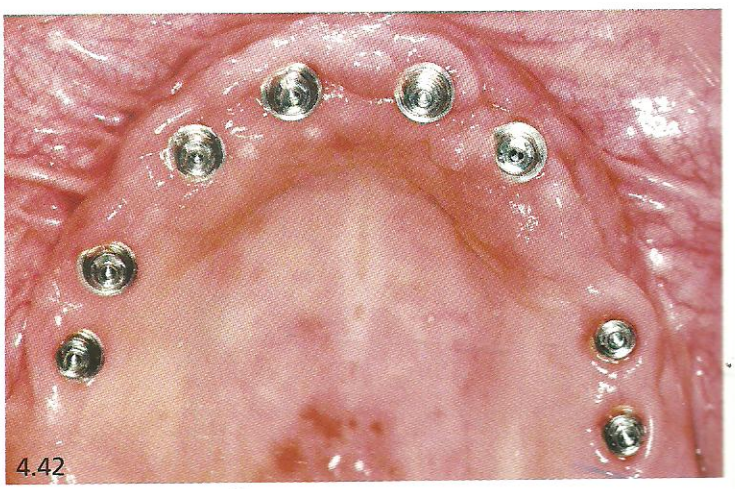

Fig. 4.40 – Vista vestibular dos cicatrizadores em posição.
Fig. 4.41 – Vista oclusal da plataforma dos implantes do tipo hexágono externo.
Fig. 4.42 – Vista oclusal dos pilares microunits em posição.

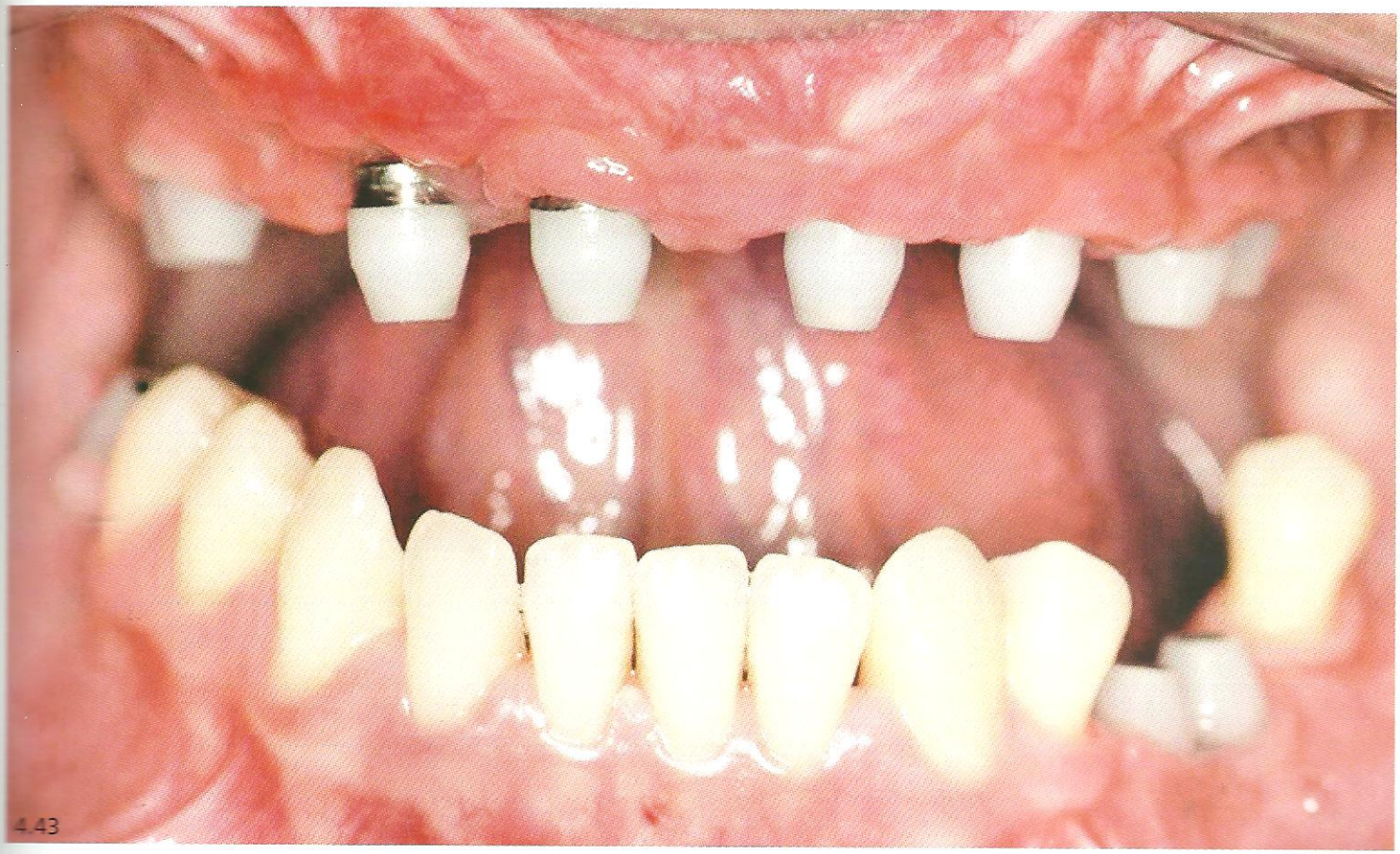

4.43

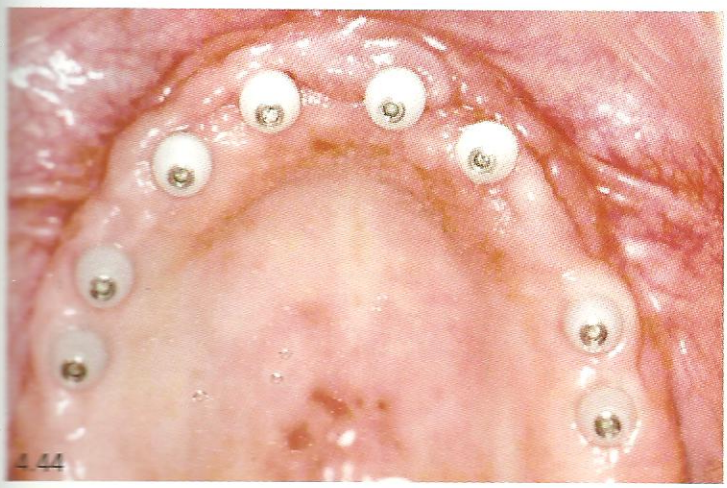

4.44

4.45

Figs. 4.43 e 4.44 – Vistas vestibular e oclusal das tampas de proteção dos pilares protéticos em posição.

Fig. 4.45 – Moldeira individual preparada com o adesivo para o material Impregum e com uma camada de cera, fechando a abertura para a passagem dos transferentes.

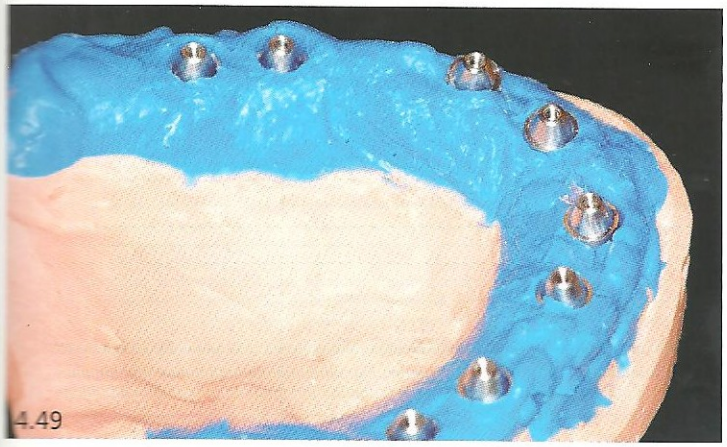
4.49

4.50

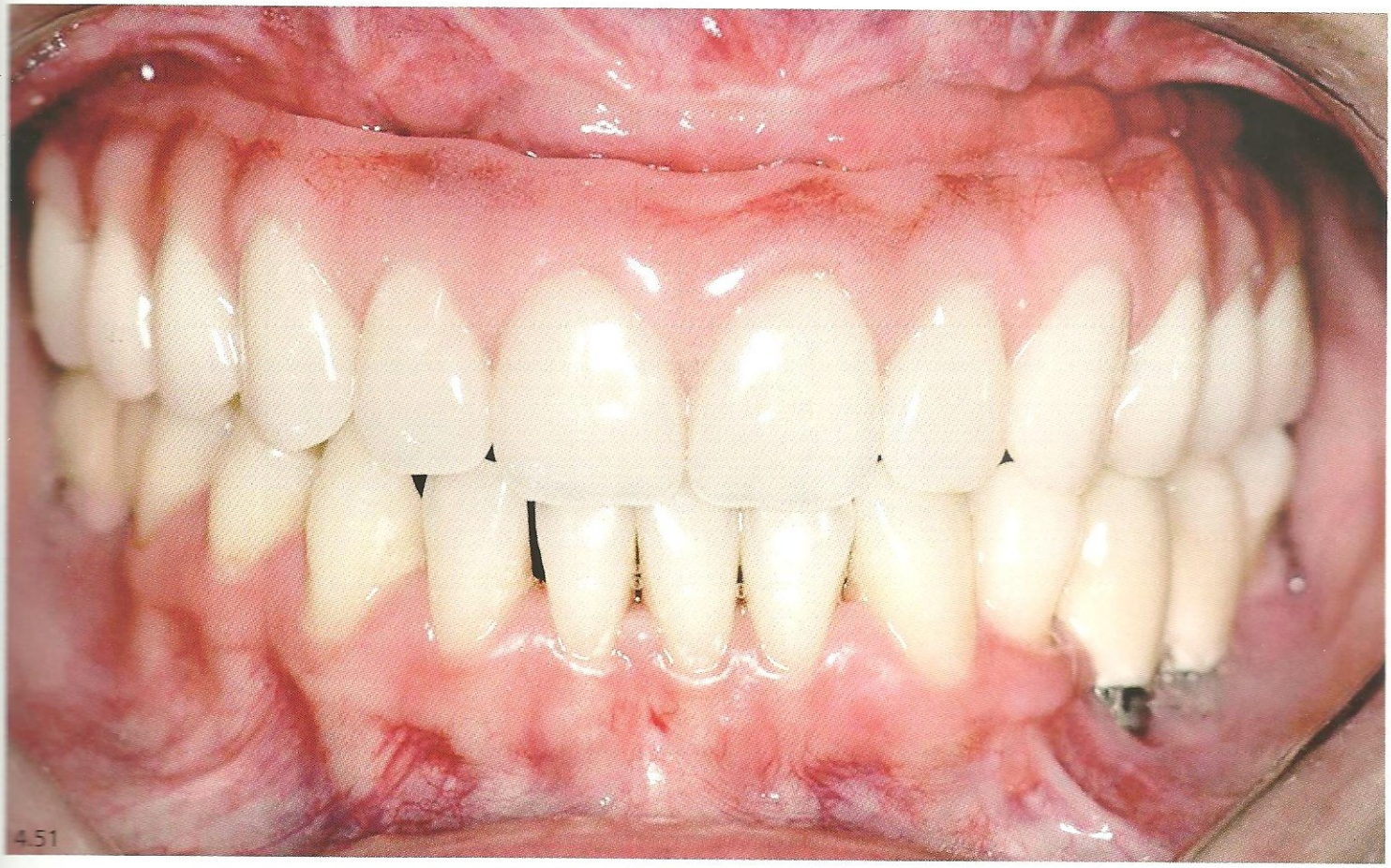
4.51

Fig. 4.49 – Modelo de trabalho pronto com a gengiva artificial e com as respectivas réplicas em posição.
Fig. 4.50 – Prótese no modelo.
Fig. 4.51 – Prótese em boca.

As imagens 4.52 a 4.71 mostram a técnica de moldagem utilizando o princípio da personalização do transferente na região do incisivo central superior direito, fazendo uso de moldeira pré-fabricada de plástico aberta.

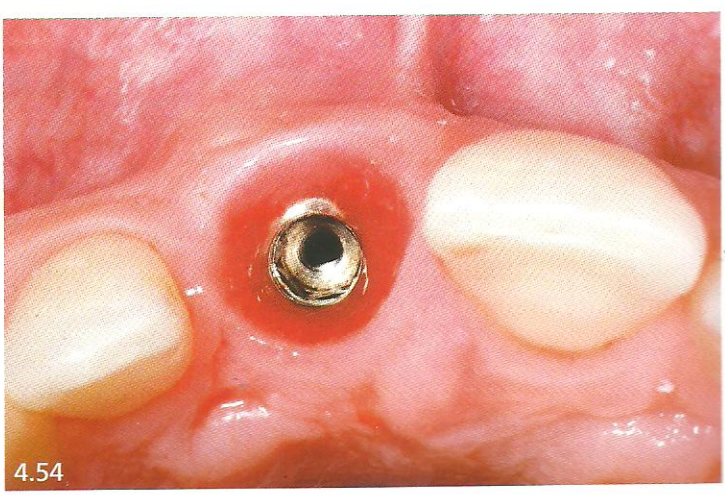

Fig. 4.52 – Vista frontal da prótese provisória sobre implante na região do dente 11.

Figs. 4.53 e 4.54 – Vistas frontal e incisal do paciente com a ausência do dente 11. Na vista incisal, observe que o implante é do tipo hexágono interno. Observe também o tecido saudável na região da prótese sobre implante.





Fig. 4.55 – Prótese provisória fixada em uma réplica.
Fig. 4.56 – Prótese provisória com a réplica mergulhada em silicona de condensação dentro de um pote Dappen.
Fig. 4.57 – Vista da réplica mergulhada na silicona após a remoção da prótese provisória.

4.58

4.59


4.60

Fig. 4.58 – Transferente para moldeira aberta posicionado na réplica do implante.
Fig. 4.59 – Resina acrílica ativada quimicamente preenchendo o espaço deixado pela prótese provisória.
Fig. 4.60 – Réplica com o transferente personalizado.

4.61

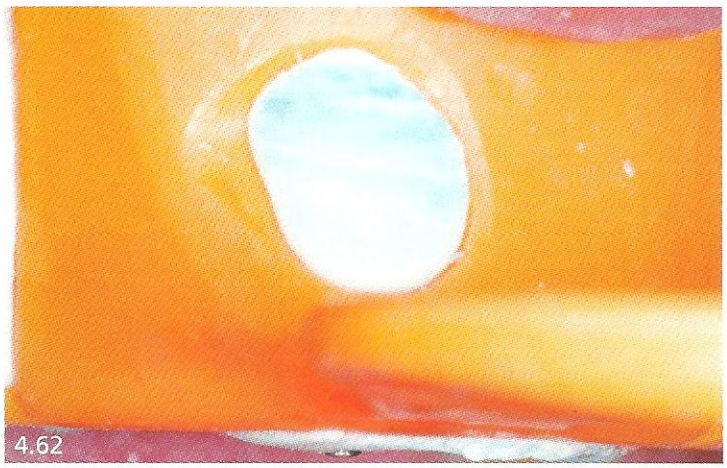
4.62

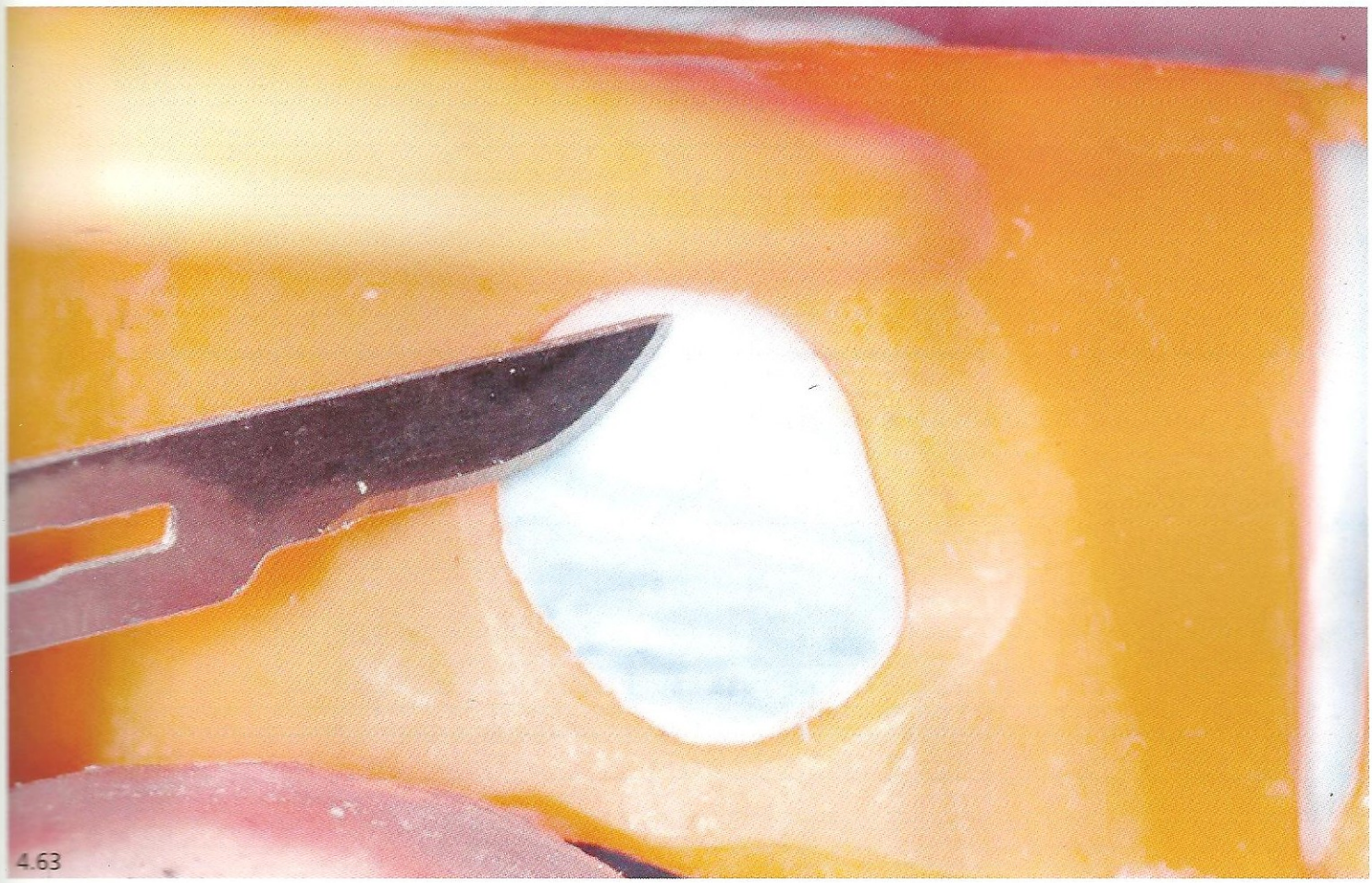
4.63

Fig. 4.61 – Vista incisal do transferente personalizado em posição.

Fig. 4.62 – Moldeira de plástico com material de moldagem em boca. Observe o orifício na face vestibular da moldeira para ter acesso ao transferente personalizado.

Fig. 4.63 – Lâmina de bisturi removendo parte do material de moldagem para ter acesso ao transferente.

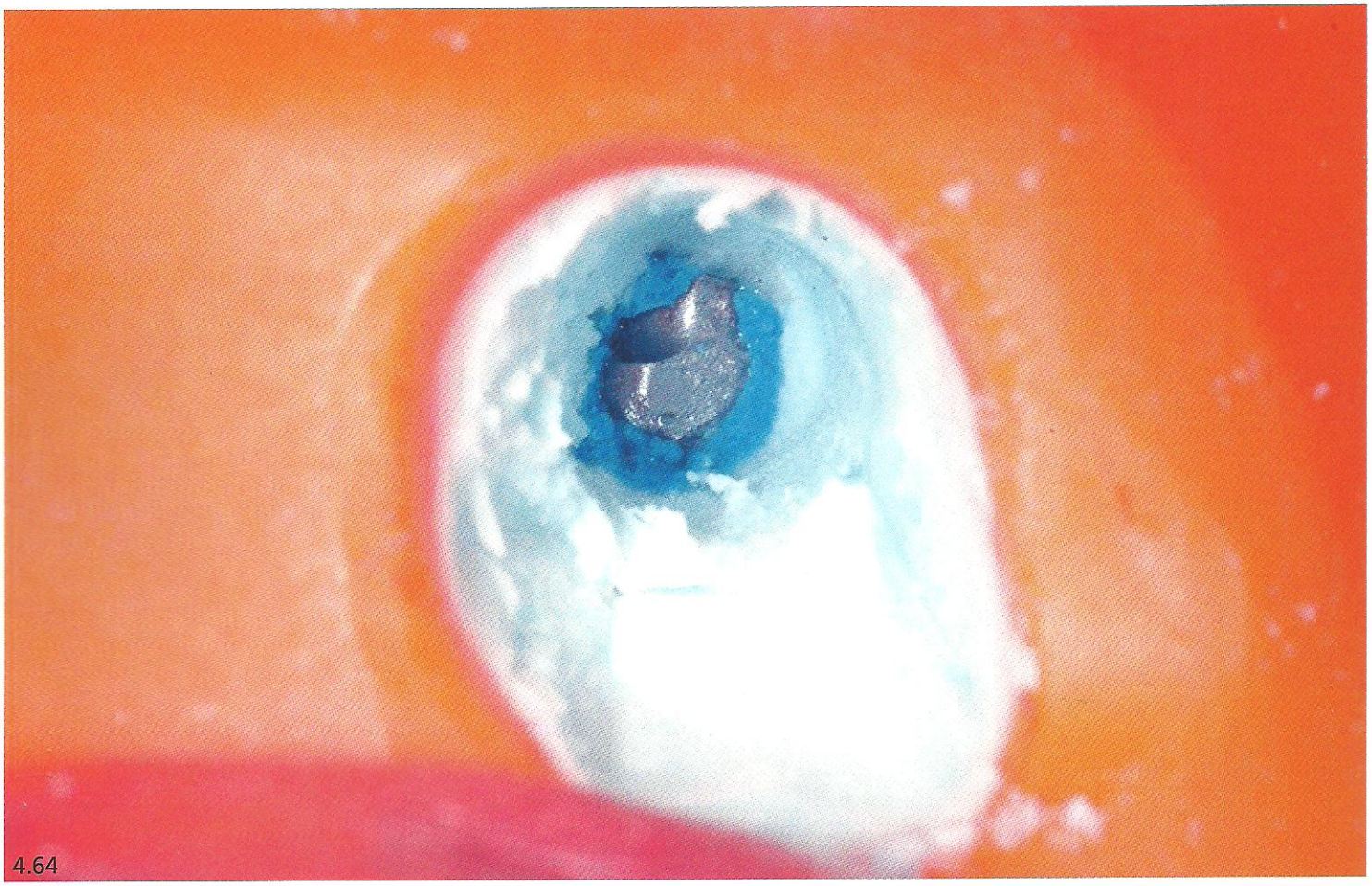
4.64

4.65

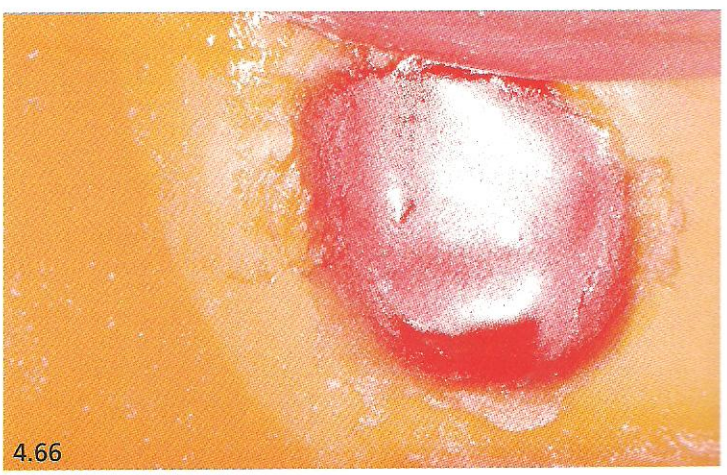
4.66

Fig. 4.64 – Acesso ao transferente obtido.

Figs. 4.65 e 4.66 – Preenchimento com resina acrílica unindo o transferente à moldeira, com o objetivo de evitar o deslocamento desse tipo de transferente, o que é muito comum.



4.67



4.68

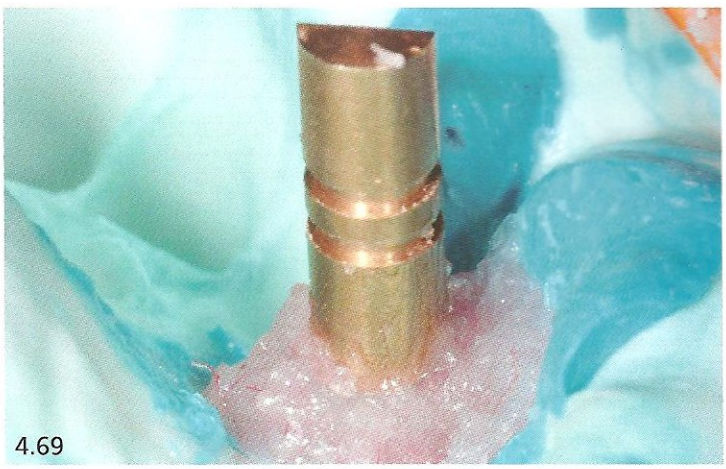

4.69

Fig. 4.67 – Moldagem obtida com o transferente dentro da mesma.

Fig. 4.68 – Réplica fixada no transferente e vaselina sendo utilizada com pincel para isolar o material de moldagem do material da gengiva artificial.

Fig. 4.69 – Gengiva artificial já colocada na posição.

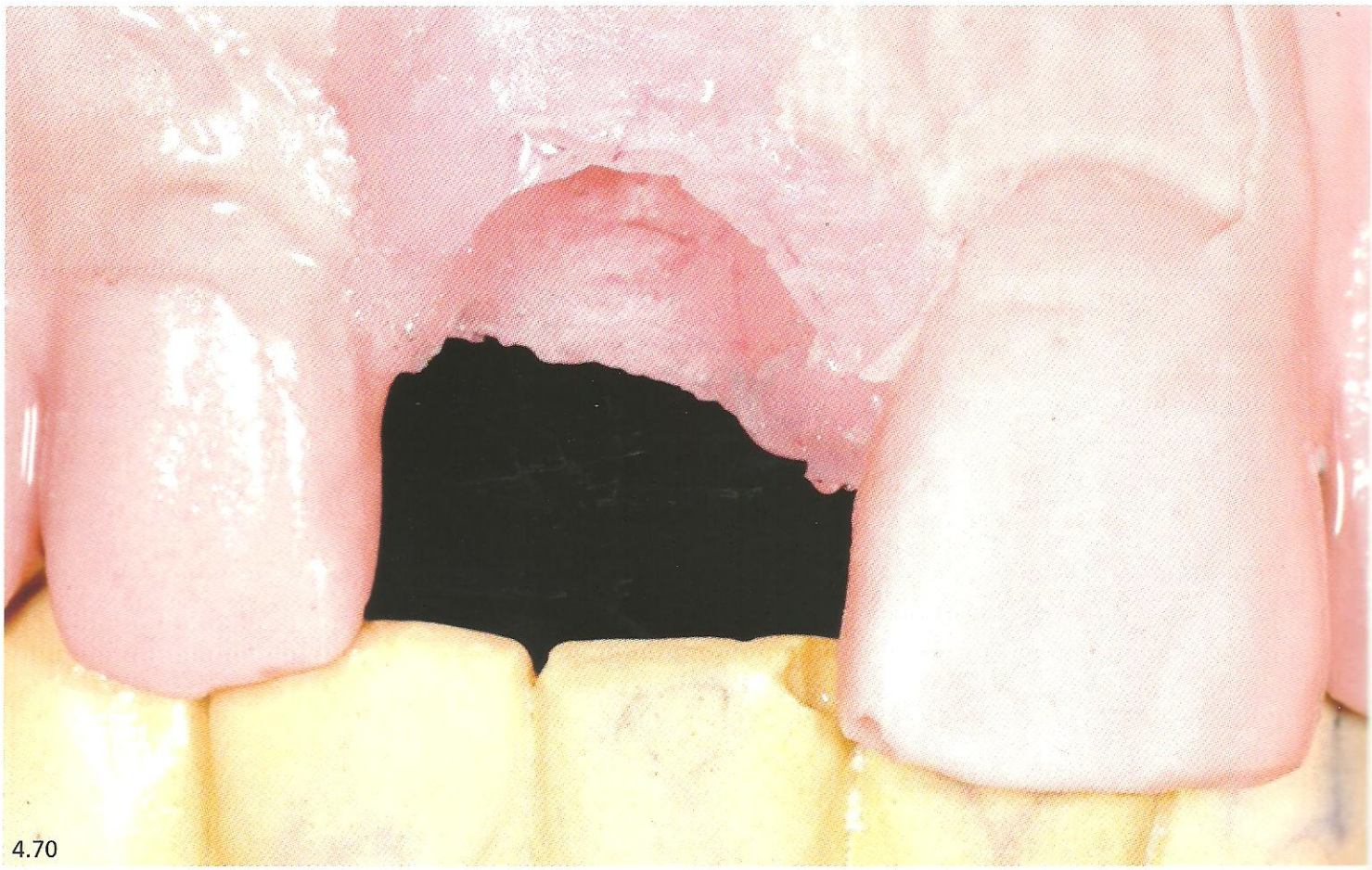

4.70

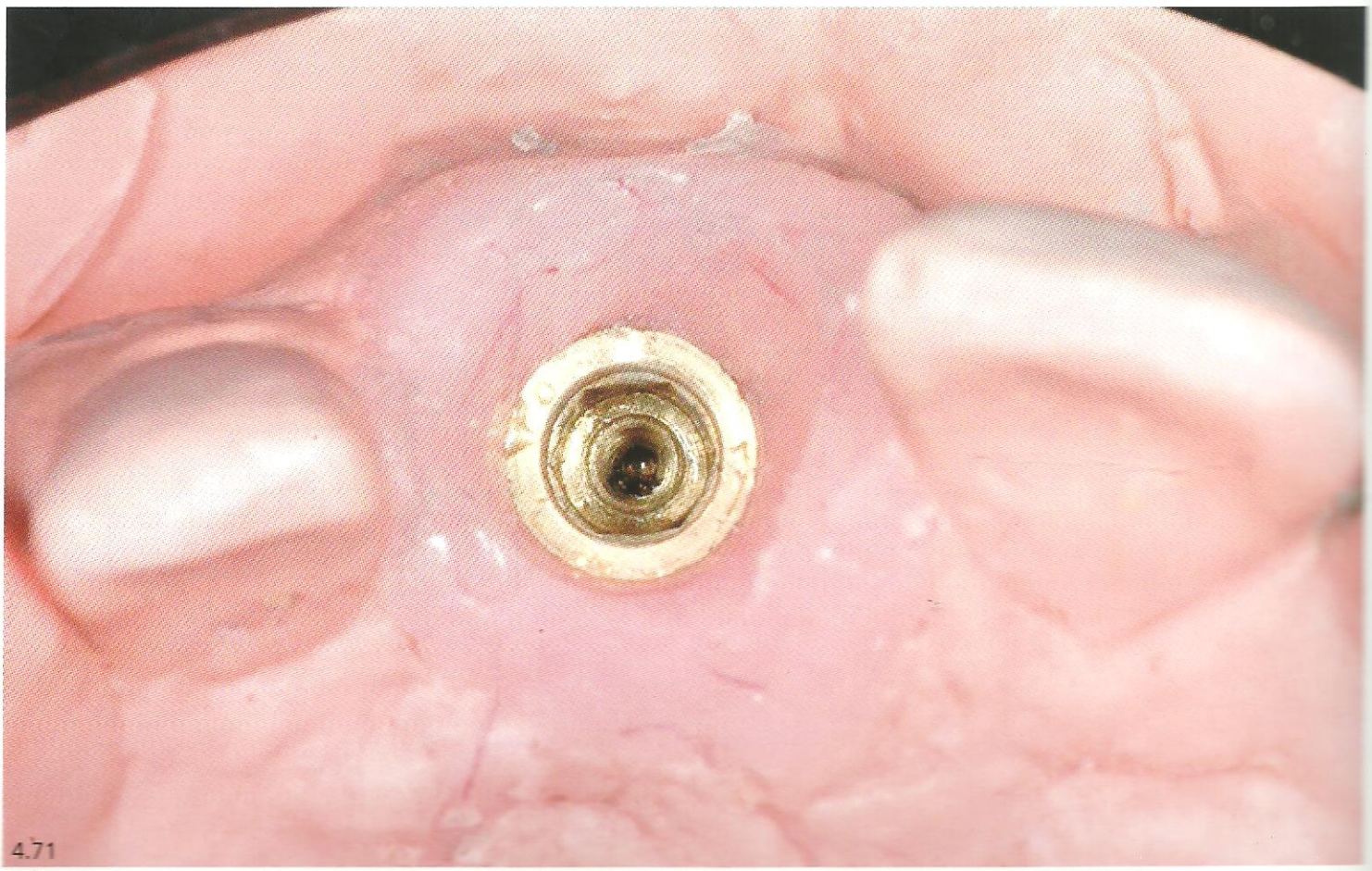

4.71

Figs. 4.70 e 4.71 – Vistas frontal e incisal do modelo de trabalho.

Index ou Modelo-teste da Estrutura Metálica

Esse procedimento permite ao profissional e ao técnico avaliar a adaptação dos elementos protéticos pós-fundição ou pós-soldagem antes de testar na boca. É importante e de grande utilidade nos casos em que a prótese envolva três ou mais retentores, podendo também ser usado para próteses menores, de dois retentores. Aparentemente, os profissionais acreditam que o tempo de trabalho aumenta quando utilizam essa técnica, entretanto ela pode permitir uma redução considerável de consultas, diminuindo o desgaste no relacionamento entre dentista e paciente. Além disso, ela possibilita uma avaliação talvez mais precisa do que na boca (Figs. 4.66 a 4.72).

Técnica de confecção

- Instalar na boca, sobre os pilares protéticos, os transferidores quadrados.
- Unir com fio dental ou similar.
- Colocar resina acrílica utilizando-se a técnica do pincel e unindo todos os transferidores.
- Esperar pela polimerização da resina.
- Afrouxar os parafusos e remover o conjunto da boca.
- Colocar os análogos nos transferidores e prendê-los com os parafusos de trabalho.
- Manipular gesso de boa qualidade e colocar num recipiente adequado e pouco maior que a prótese.
- Mergulhar no gesso, ainda em fase de presa, o conjunto transferidores + análogos, tomando o cuidado de posicionar os análogos voltados para o gesso deixando cerca de 2 mm aquém.
- Esperar o gesso tomar presa final e remover os transferidores. O modelo está pronto para ser testado com a estrutura metálica.

Registro Interoclusal

Talvez a etapa mais difícil e mais complicada da prótese implantossuportada seja o registro intermaxilares porque envolve aspectos oclusais que são, na maioria das vezes, mal-entendidos e mal-interpretados.

Um modelo de prótese implantossuportada corresponde a um modelo de trabalho de uma prótese convencional. Portanto, os mesmos cuidados devem ser tomados para o registro.

Existem situações em que o registro é totalmente dispensável, em especial quando a prótese é composta de poucos elementos e que ocorre estabilidade quando os modelos estão ocluídos.

O registro é necessário, por exemplo, quando uma das hemi-arcadas está sendo reabilitada.

Citaremos a seguir três situações que praticamente envolvem toda a dinâmica dos registros interoclusais. Seguindo-os, é possível registrar todas as relações intermaxilares (Figs. 4.73 a 4.85).

Prótese unitária na região posterior ou anterior

Dispensa qualquer tipo de registro interoclusal quando os modelos ocluídos estão com estabilidade.

Prótese envolvendo uma ou duas hemiarcadas

Modelos sem estabilidade. O registro se torna indispensável quando os modelos estão sem estabilidade.

Usando Cilindros de Plástico ou com Base Metálica

Usando placa base com rodete de cera

Técnica de registro com cilindros

- Remover as tampas protetoras dos pilares protéticos e instalar os cilindros de plástico.
- Unir os cilindros com bastão de resina acrílica.
- Colocar uma porção de resina no centro do bastão, evitando a resina no orifício do parafuso.
- Pedir para o paciente ocluir.
- Esperar a resina polimerizar e remover da boca.
- Instalar o registro no respectivo modelo, ocluir com o antagonista, e montar em articulador da preferência.

Usando placa base com rodete de cera

Técnica de registro

- Confeccionar uma placa de resina acrílica autopolimerizável.
- Criar retenções nos dentes remanescentes.
- Colocar na placa rodetes de cera (semelhante às próteses totais).
- Levar o conjunto em boca.
- Fazer os ajustes necessários.
- Conduzir o paciente a fechar a boca na posição determinada até que os dentes remanescente se toquem.
- Remover da boca.

Prótese do Tipo Protocolo

Técnica de registro

- Confeccionar, a partir do modelo, uma placa com rodete de cera. Essa placa deve possuir no mínimo dois cilindros metálicos, plásticos ou transferentes para moldeira aberta, dispostos de tal maneira que possa ser retida na boca pelos parafusos.
- Remover as tampas protetoras dos pilares protéticos e instalar a placa com rodete na boca.

- Fazer a análise para obter a dimensão vertical de oclusão, utilizando compasso de Willis, teste fonético (contar de 60 até 66) ou ambos.
- Levar o paciente em relação cêntrica e obter o registro.
- Afrouxar os parafusos e remover a placa da boca.
- Instalar a placa com rodete de cera, agora com o registro obtido no modelo de trabalho, e montar em articulador.

Obs.: *Nesse tipo de paciente, as únicas posições que permanecem praticamente inalteradas são a relação cêntrica e a dimensão vertical de repouso. Em vista disso, esse é o registro mais importante e mais difícil de ser obtido. Não são poucos os casos clínicos em que os pacientes, após "reabilitados", passam a desenvolver sinais e sintomas de disfunção musculoarticular. O melhor teste para verificar se a dimensão está aumentada é o fonético. Caso ocorra contato entre os dentes, com toda certeza, a dimensão vertical de oclusão ficou aumentada.*

As figuras 4.72 a 4.83 mostram a sequência de uma moldagem com moldeira fechada de um pilar ceraone em que o transferente foi personalizado através da prótese provisória na região do incisivo central superior direito.

4.72

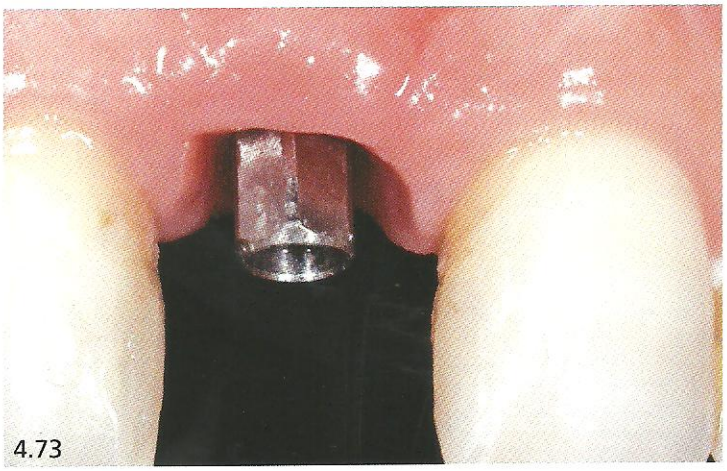
4.73

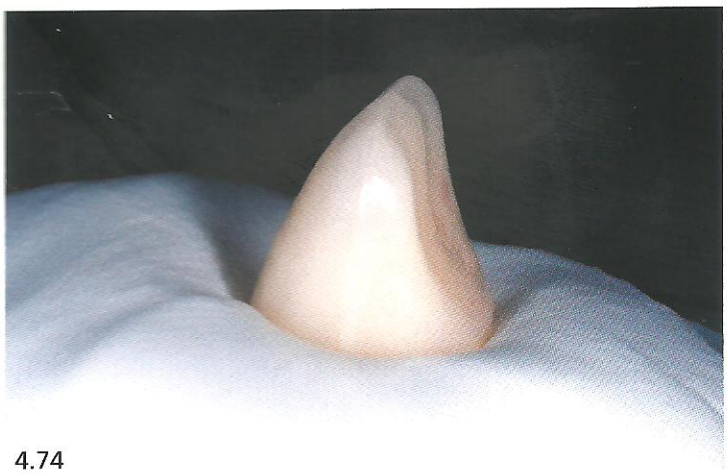
4.74


4.75

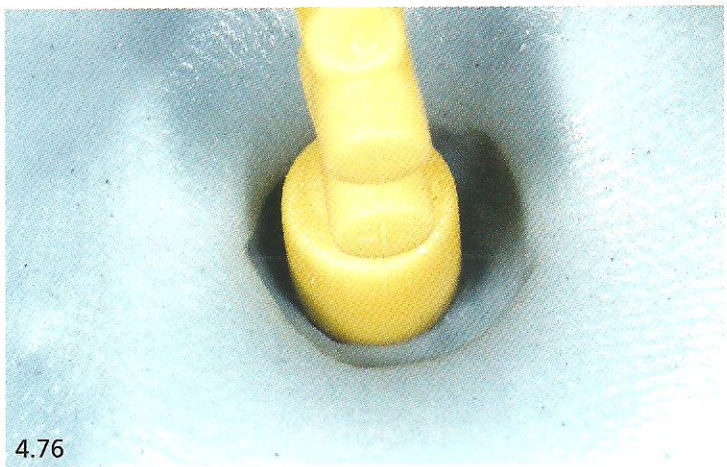
4.76


4.77

Fig. 4.72 – Prótese provisória em posição condicionando o tecido gengival.

Fig. 4.73 – Vista frontal do pilar ceraone após a remoção da prótese provisória. Observe como o tecido gengival está afastado, proporcionando um bom perfil de emergência

Fig. 4.74 – O conjunto dente-réplica mergulhado em silicona de condensação.

Fig. 4.75 – Remoção do dente, ficando só a réplica na silicona.

Fig. 4.76 – Colocação do transferente do pilar ceraone na réplica.

Fig. 4.77 – Preenchimento do espaço com resina acrílica (Duralay – Reliance) para personalizar o transferente.

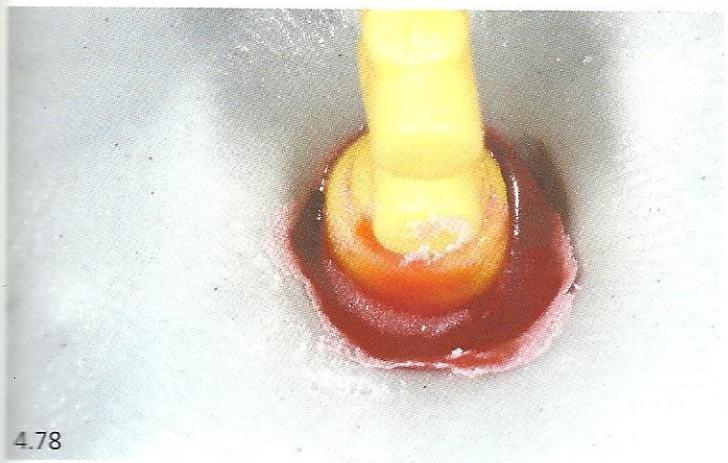
4.78

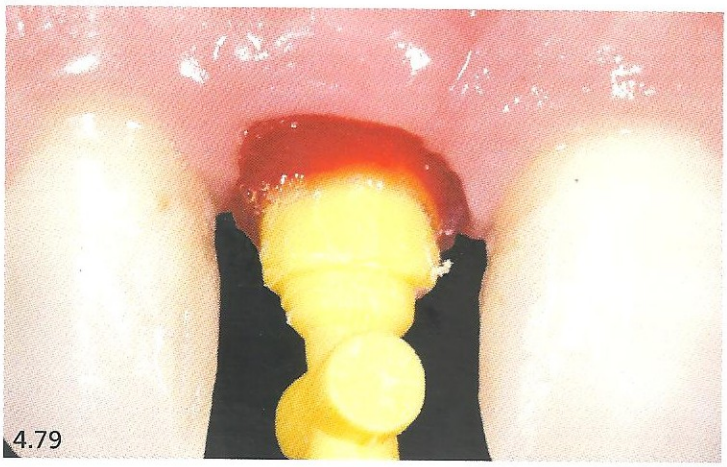
4.79

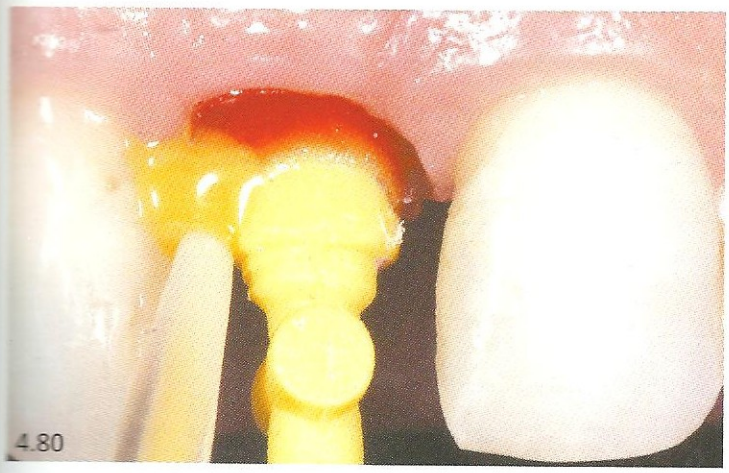
4.80

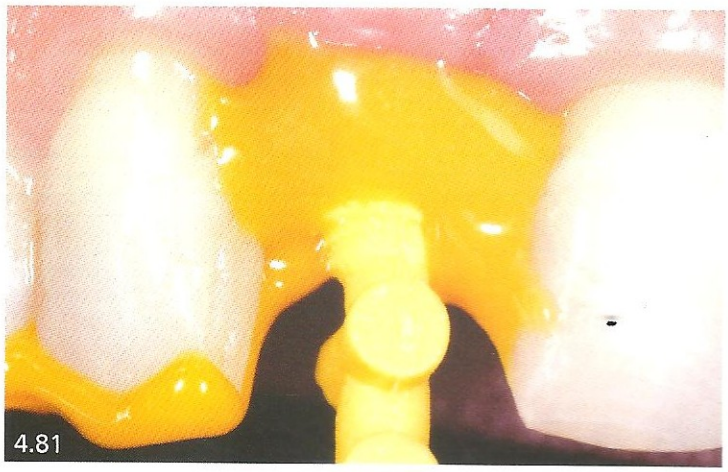
4.81

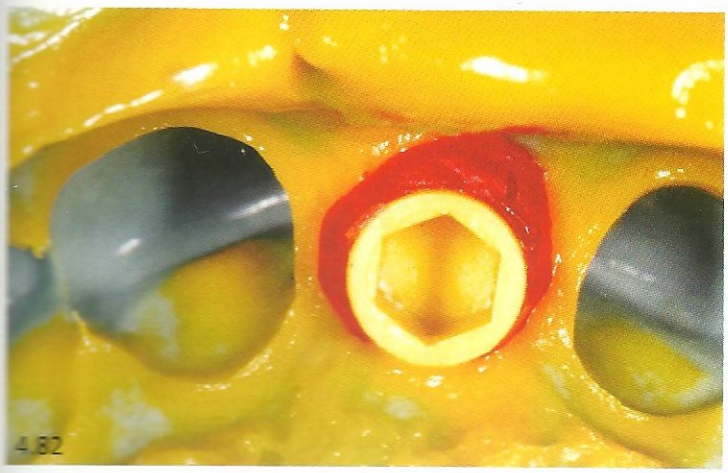
4.82

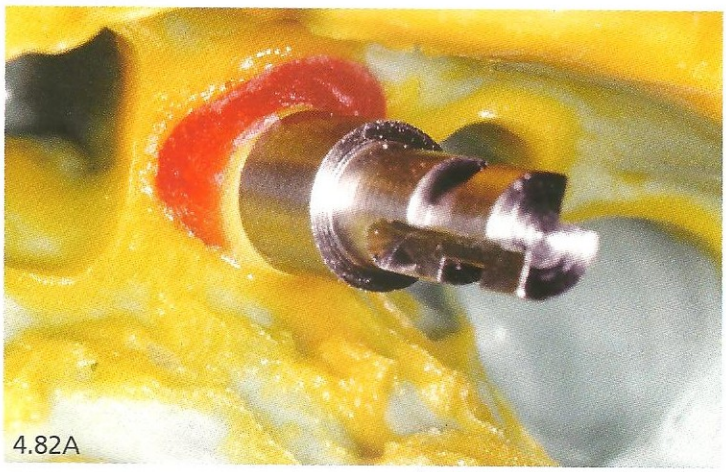
4.82A

Fig. 4.78 – Espaço preenchido.
Fig. 4.79 – Após a remoção do excesso, o transferente é testado na boca.
Fig. 4.80 – Colocação do material de moldagem (consistência leve) com o auxílio de seringa.
Fig. 4.81 – Material para moldagem com consistência leve totalmente colocado.
Fig. 4.82 – Captura do transferente com uma silicona de condensação.
Fig. 4.82A – Réplica do pilar cerâmico em posição.

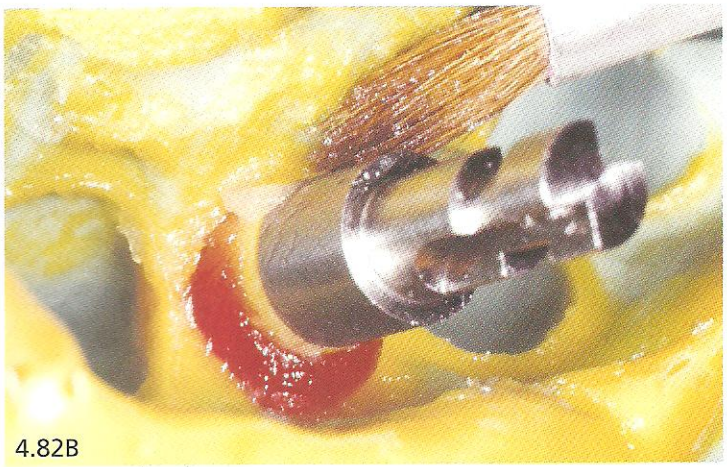

4.82B

4.82C

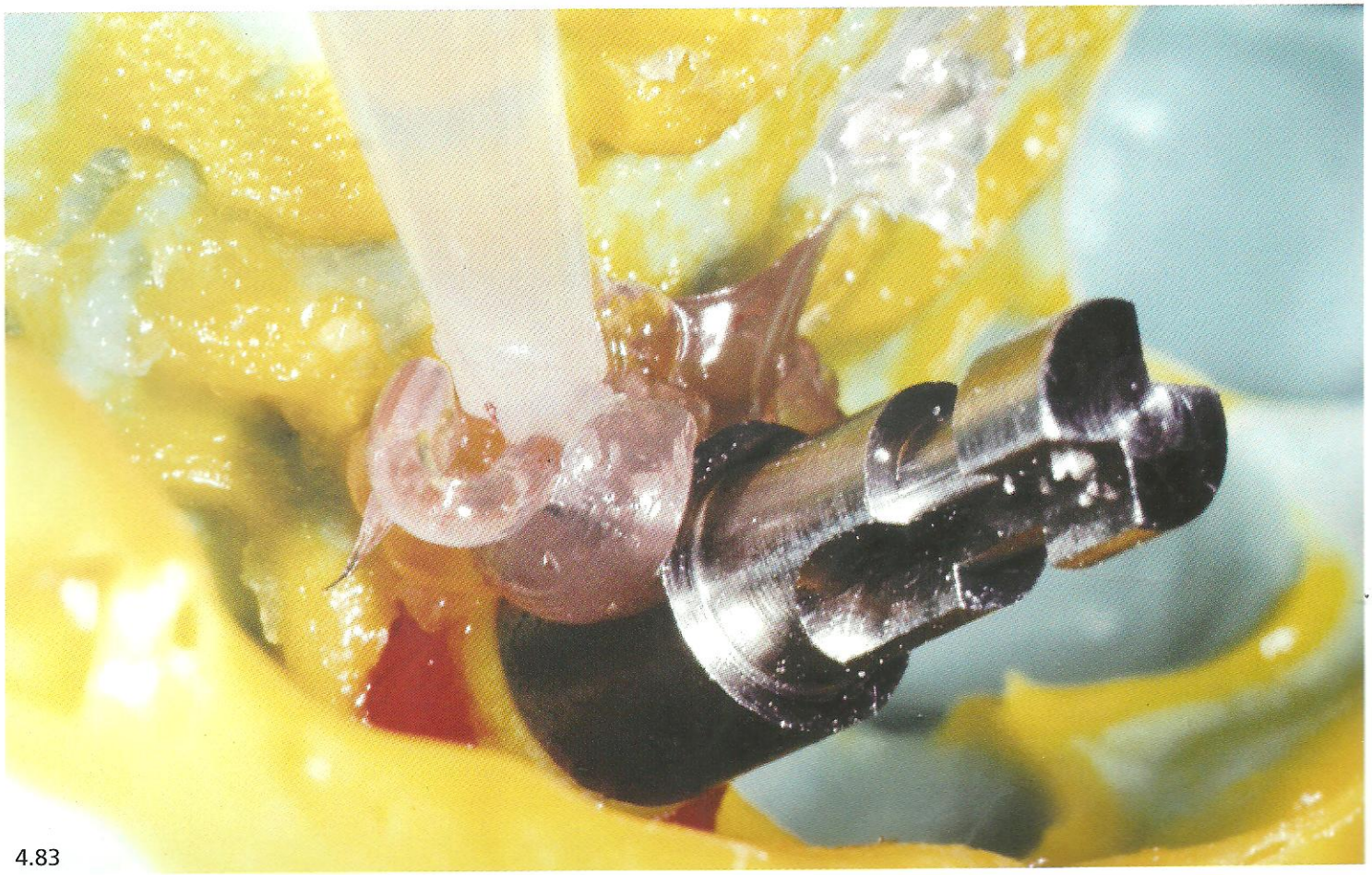

4.83

Fig. 4.82B – Isolamento da área a ser confeccionada a gengiva artificial, com vaselina.

Fig. 4.82C – Corante vermelho (guache) sendo incorporado à borracha de silicone (para uso em construção civil) para fazer gengiva artificial.

Fig. 4.83 – Colocação de silicone para a confecção da gengiva artificial.

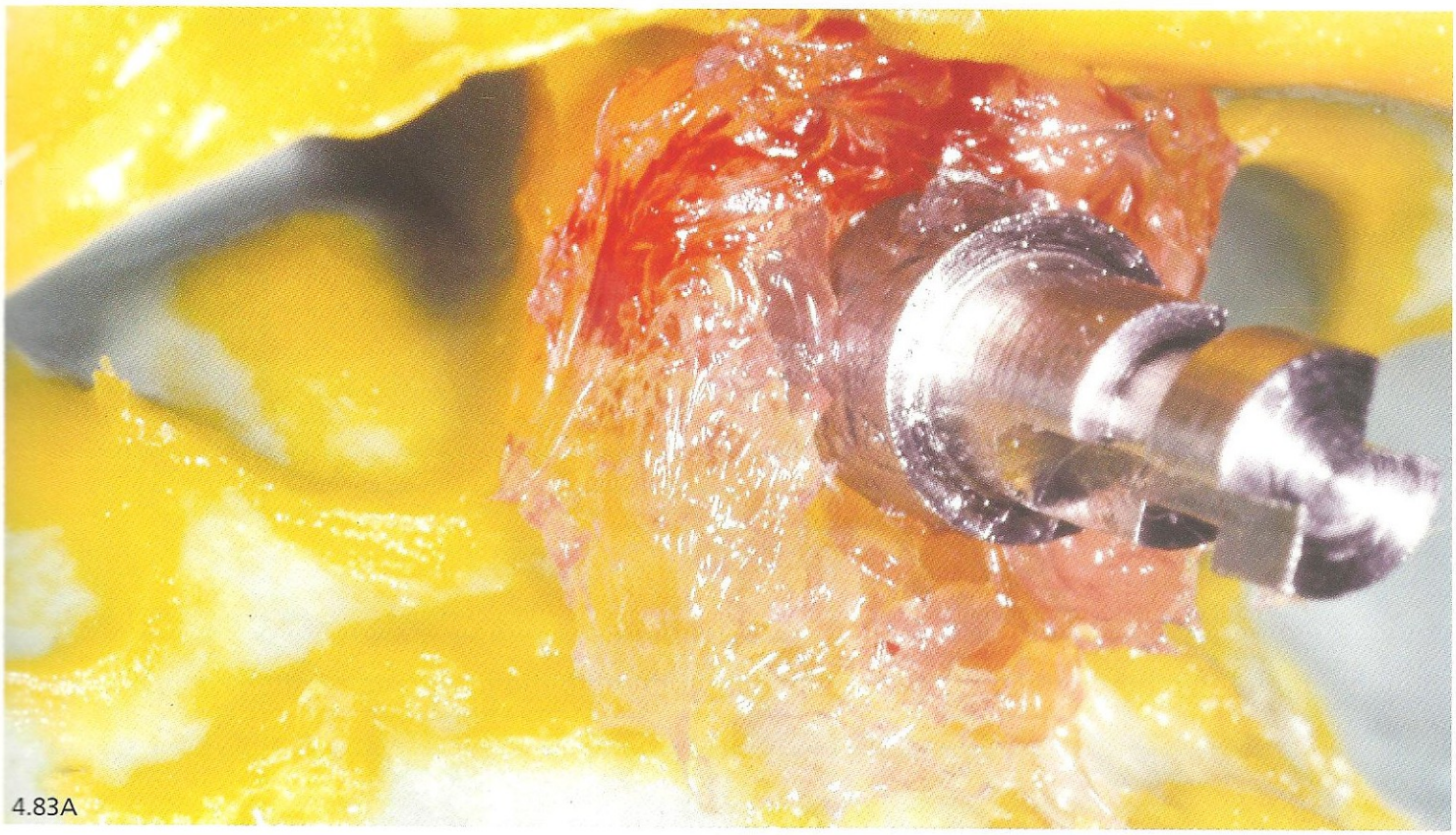

4.83A

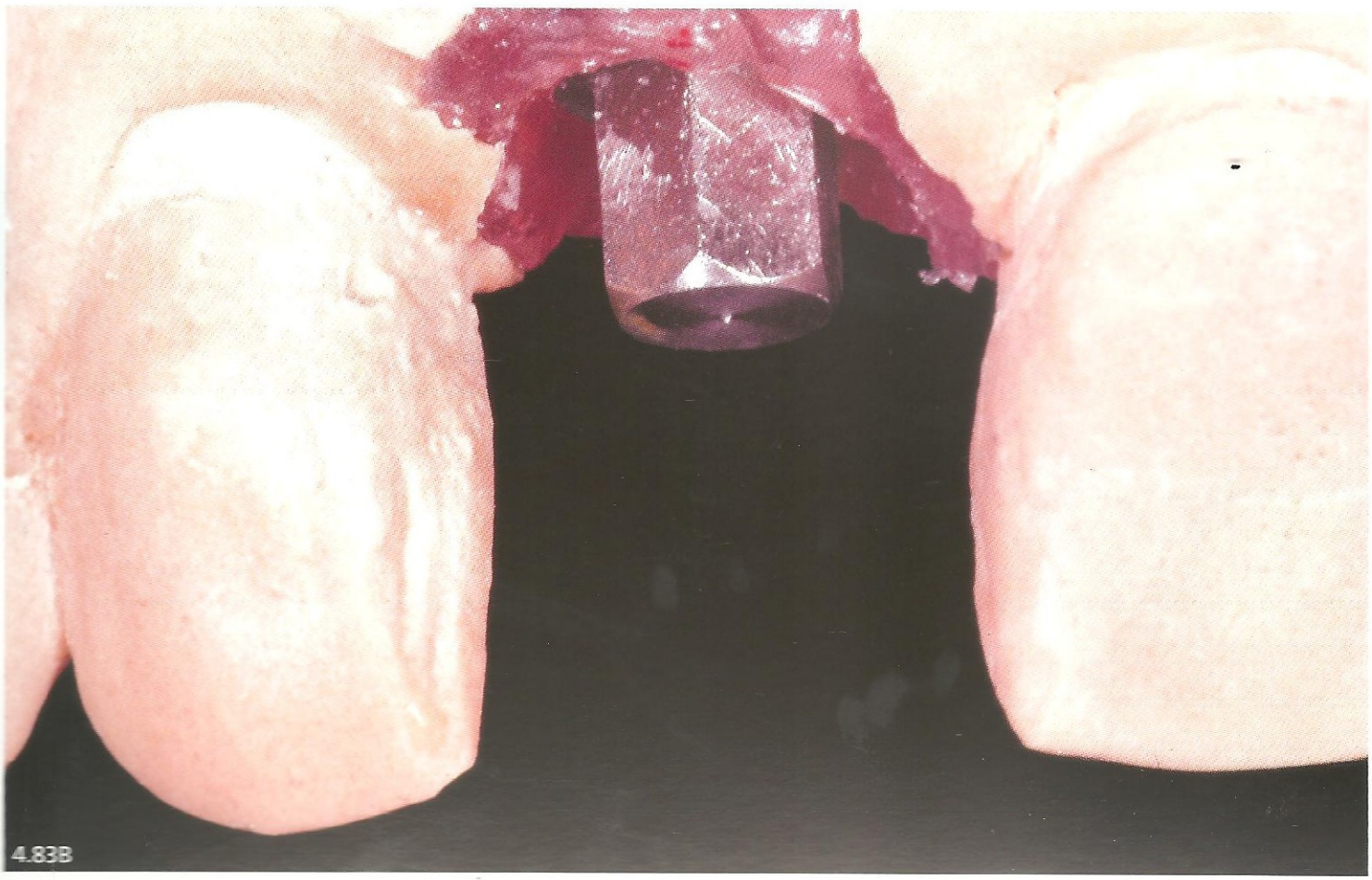

4.83B

Fig. 4.83A – Material para gengiva artificial totalmente colocado.
Fig. 4.83B – Vista frontal do modelo de trabalho pronto, com a réplica do pilar cerâmico.

As figuras 4.84 a 4.85 mostram a sequência de uma moldagem de transferência utilizando a prótese provisória de um incisivo lateral superior esquerdo, com a técnica da moldeira fechada. Material utilizado Express XT da 3M.

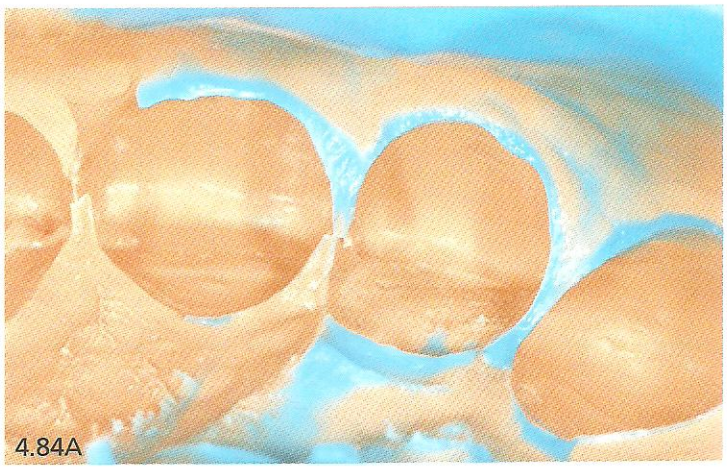



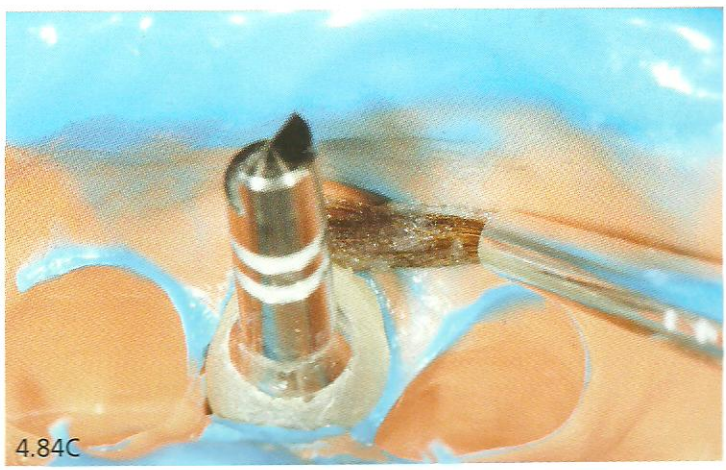

Fig. 4.84 – Prótese provisória do incisivo lateral direito em posição.
Fig. 4.84A – Obtenção do molde com material de moldagem Express XT, 3M.
Fig. 4.84B – Prótese provisória aparafusada no análogo sendo colocada na posição do molde.
Fig. 4.84C – Pincel com vaselina isolando a área para ser confeccionada a gengiva artificial.

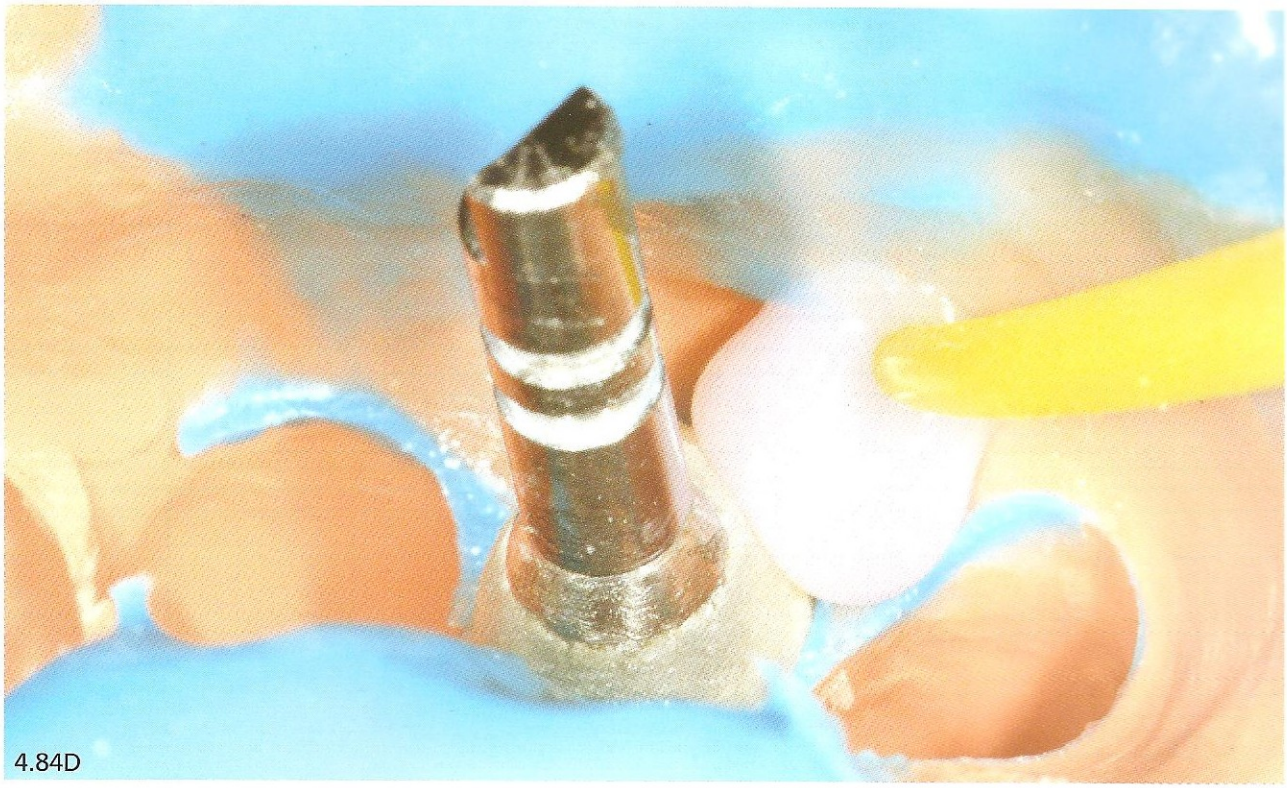

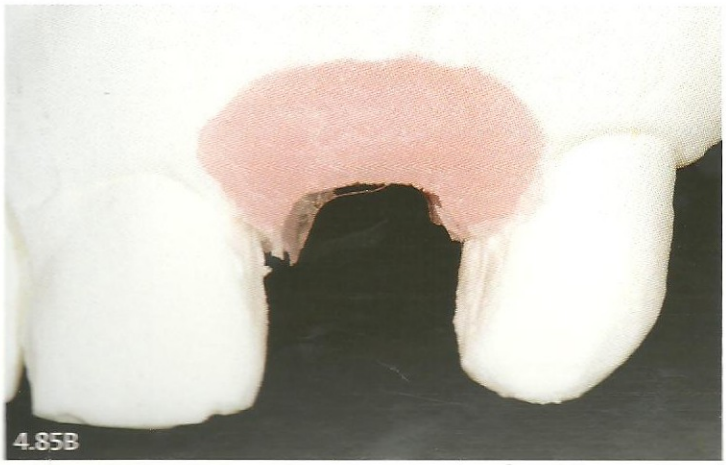

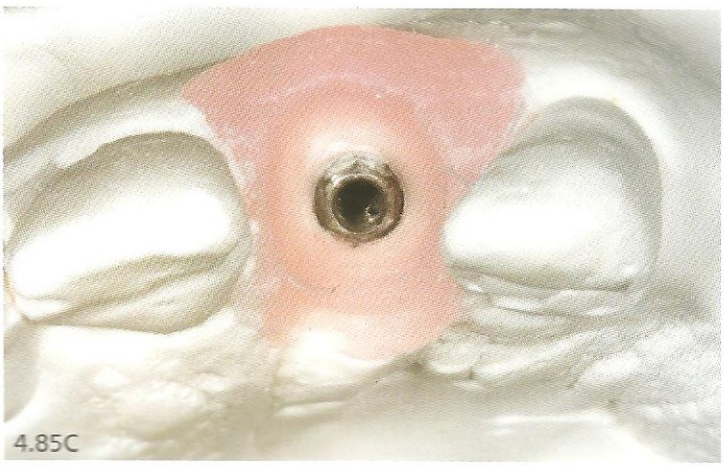

Fig. 4.84D – Início da confecção da gengiva artificial.
Fig. 4.85 – Gengiva artificial concluída.
Fig. 4.85A – Modelo de trabalho obtido com a prótese provisória.
Fig. 4.85B – Vista vestibular do modelo de trabalho sem a prótese provisória.
Fig. 4.85C – Vista incisal da plataforma do análogo do implante no modelo de trabalho.

As figuras 4.86A-E mostram a moldagem ou transferência de uma overdenture inferior (prótese total retida por dois implantes).

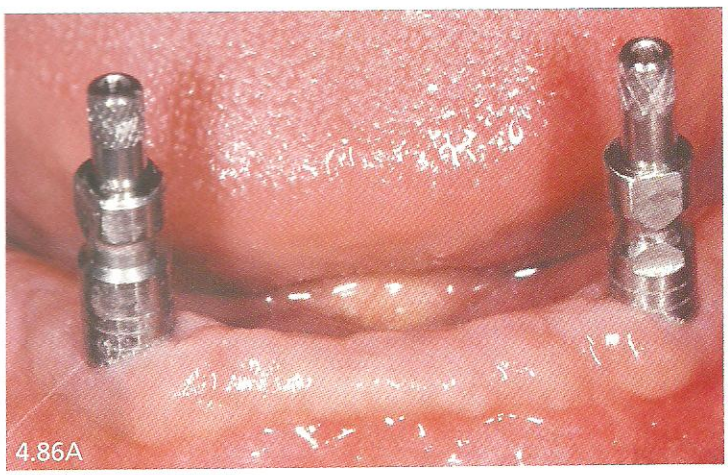

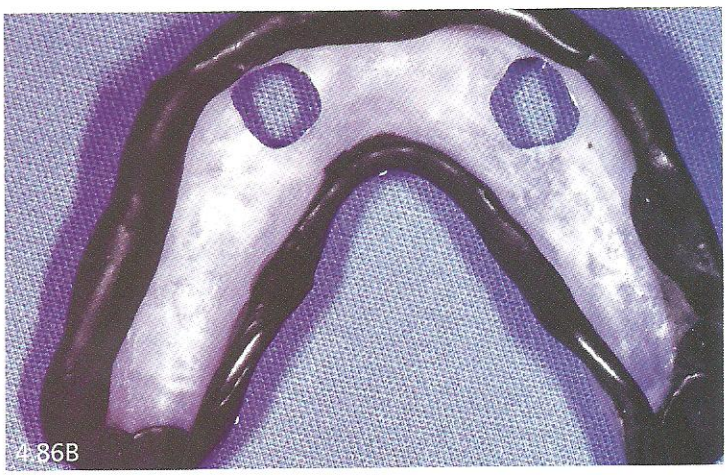

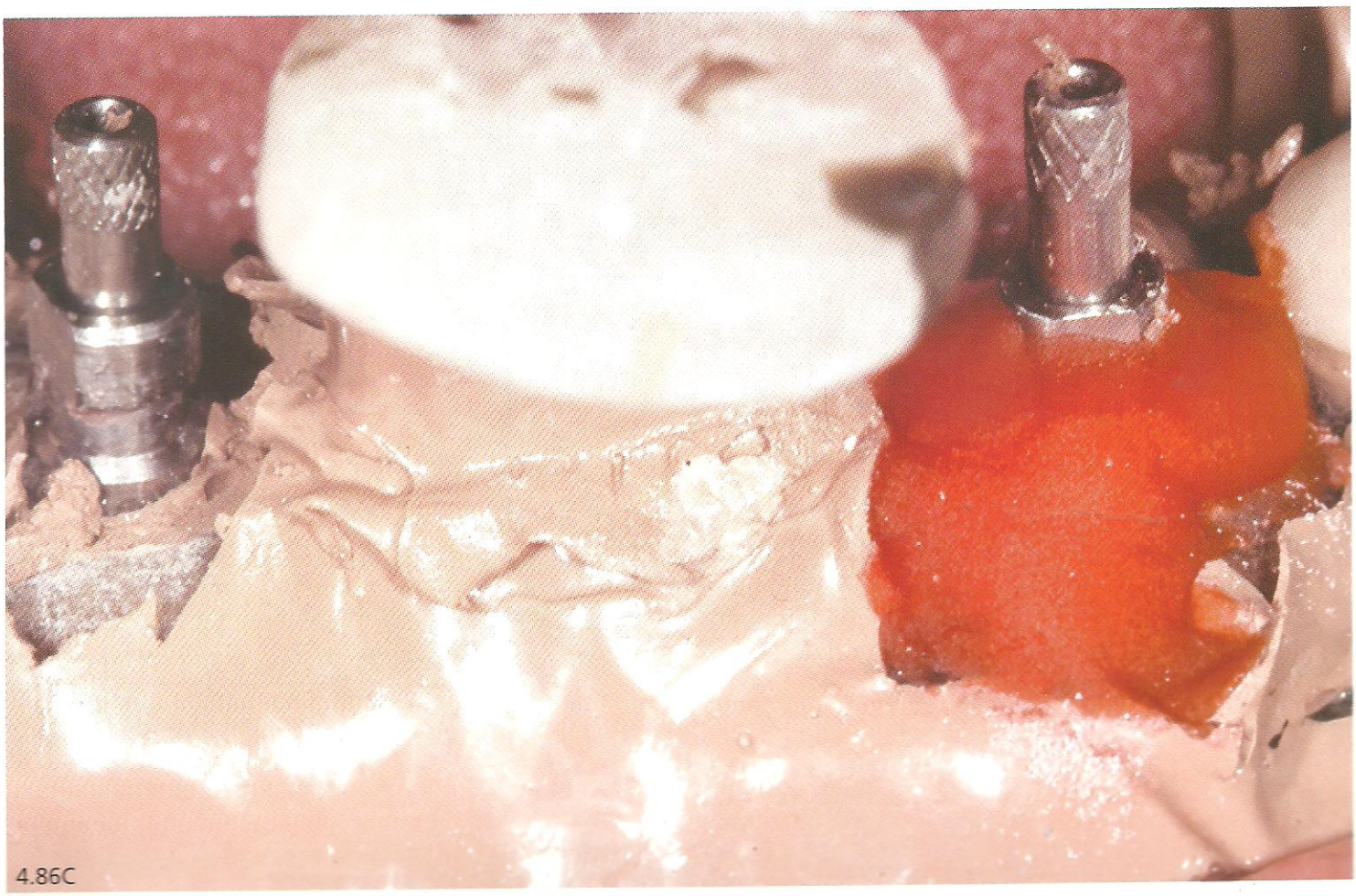

Fig. 4.86A – Vista frontal dos transferentes quadrados sobre os implantes.
Fig. 4.86B – Moldeira individual com selado periférico realizado, e com as duas perfurações por onde os transferentes ficarão expostos.
Fig. 4.86C – Moldagem sendo realizada com material borrachóide. Observe que os transferentes estão unidos com resina acrílica à mol-

4.86D

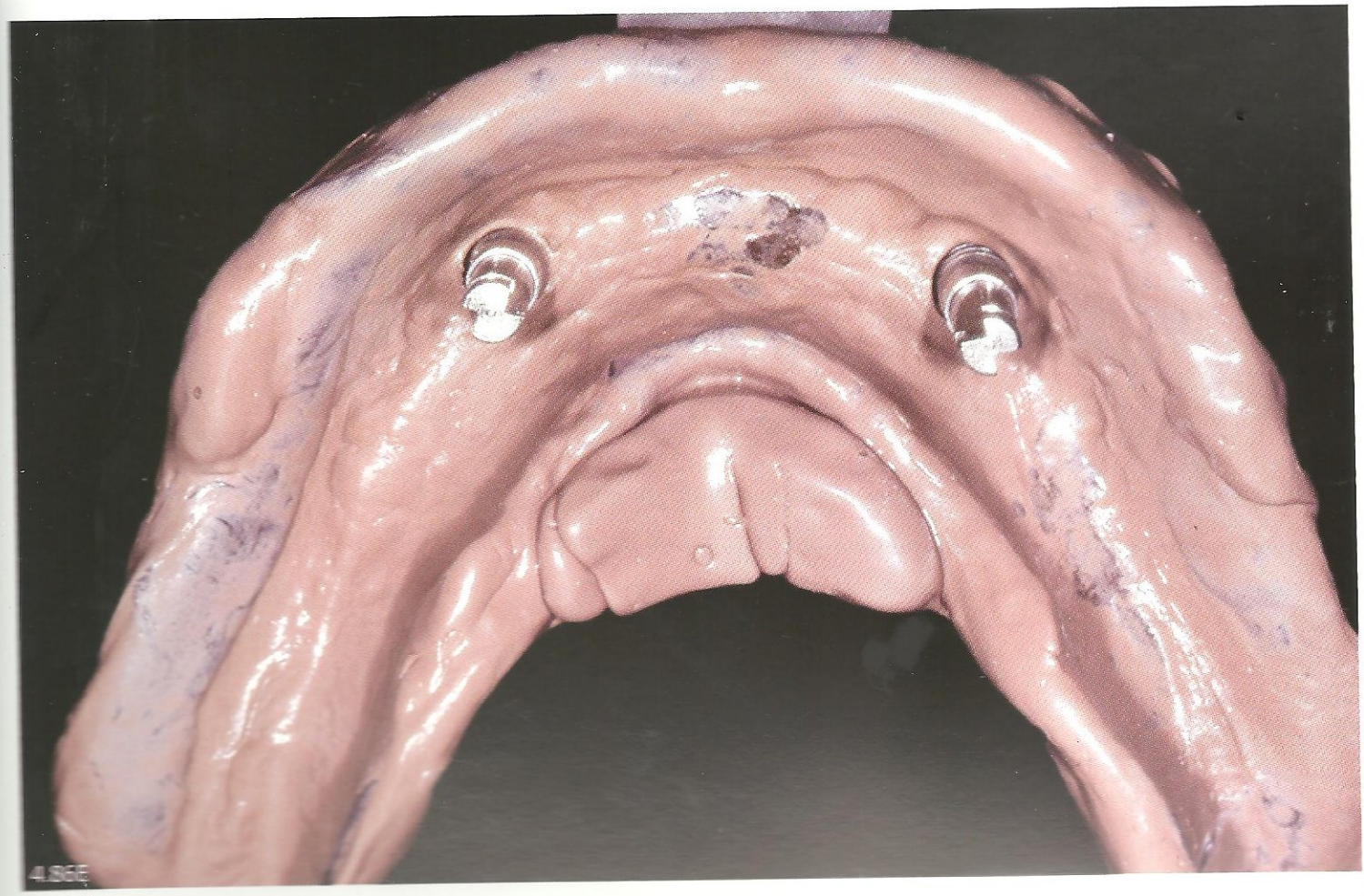

4.86E

Fig. 4.86D – Moldagem efetuada com os transferentes capturados. Observar a área do rebordo adequadamente moldada.
Fig. 4.86E – Moldagem com as réplicas do implante em posição preparadas para fazer o vazamento do gesso.

Vibrador para Vazamento de Gesso

As figuras 4.87A-E mostram a sequência simples e resumida da confecção de um vibrador de gesso portátil a partir de uma escova de dente elétrica.

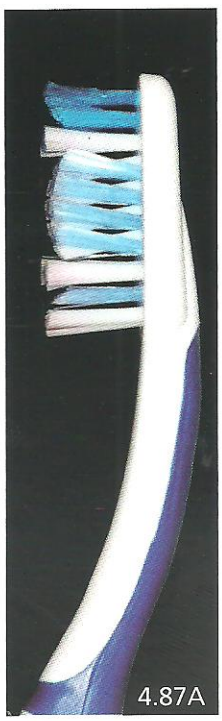
4.87A

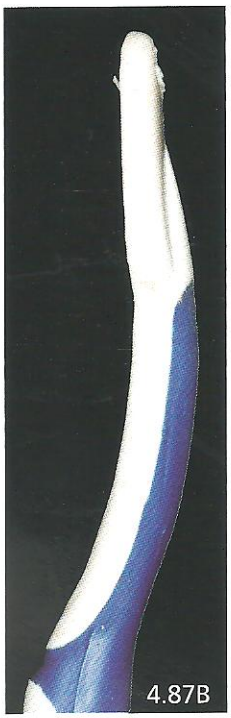
4.87B

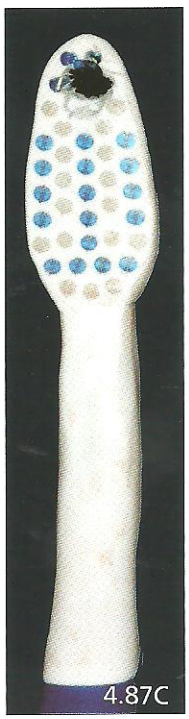
4.87C

4.87D

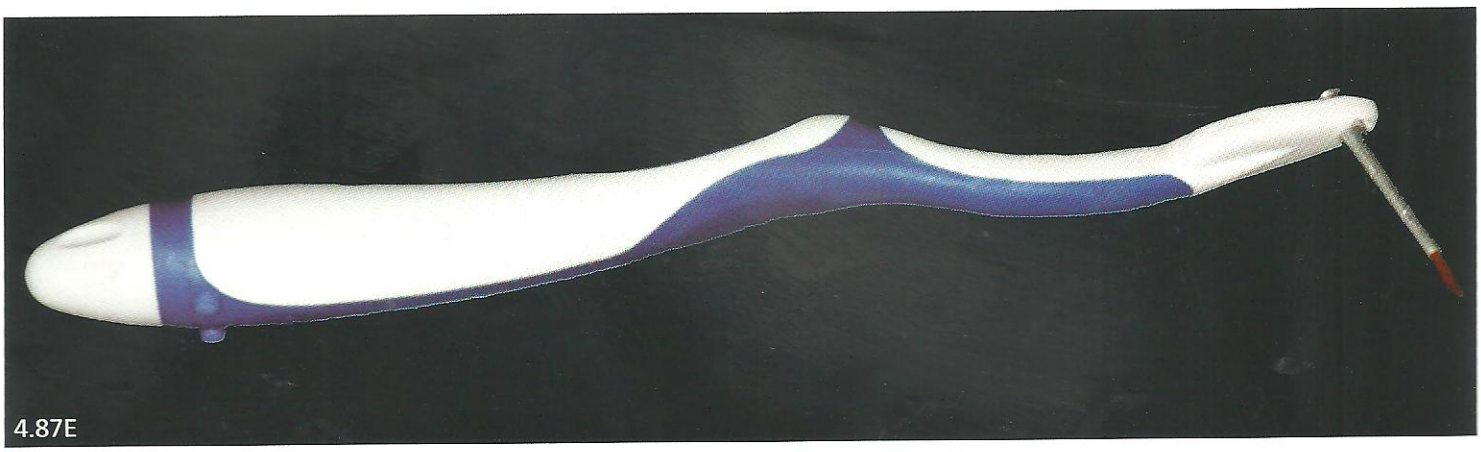
4.87E

Fig. 4.87A – Vista de perfil de parte da escova de dente elétrica.

Fig. 4.87B – Vista de parte da escova elétrica sem a cerdas.

Fig. 4.87C – Vista frontal da escova de dente sem as cerdas e com orifício realizado na extremidade.

Fig. 4.87D – Vista de perfil de parte da escova elétrica com um pincel colocado no orifício previamente feito. Observe que o pincel fica em diagonal para atingir a parte mais profunda do molde.

Fig. 4.87E – Vista por completo de uma escova elétrica transformada em um vibrador portátil para vazamento de gesso.

Confecção de Modelo-teste

As figuras 4.88A-G mostram a confecção de um modelo-teste, no qual a prótese pode ser soldada e também avaliada a sua adaptação.

4.88A

4.88B

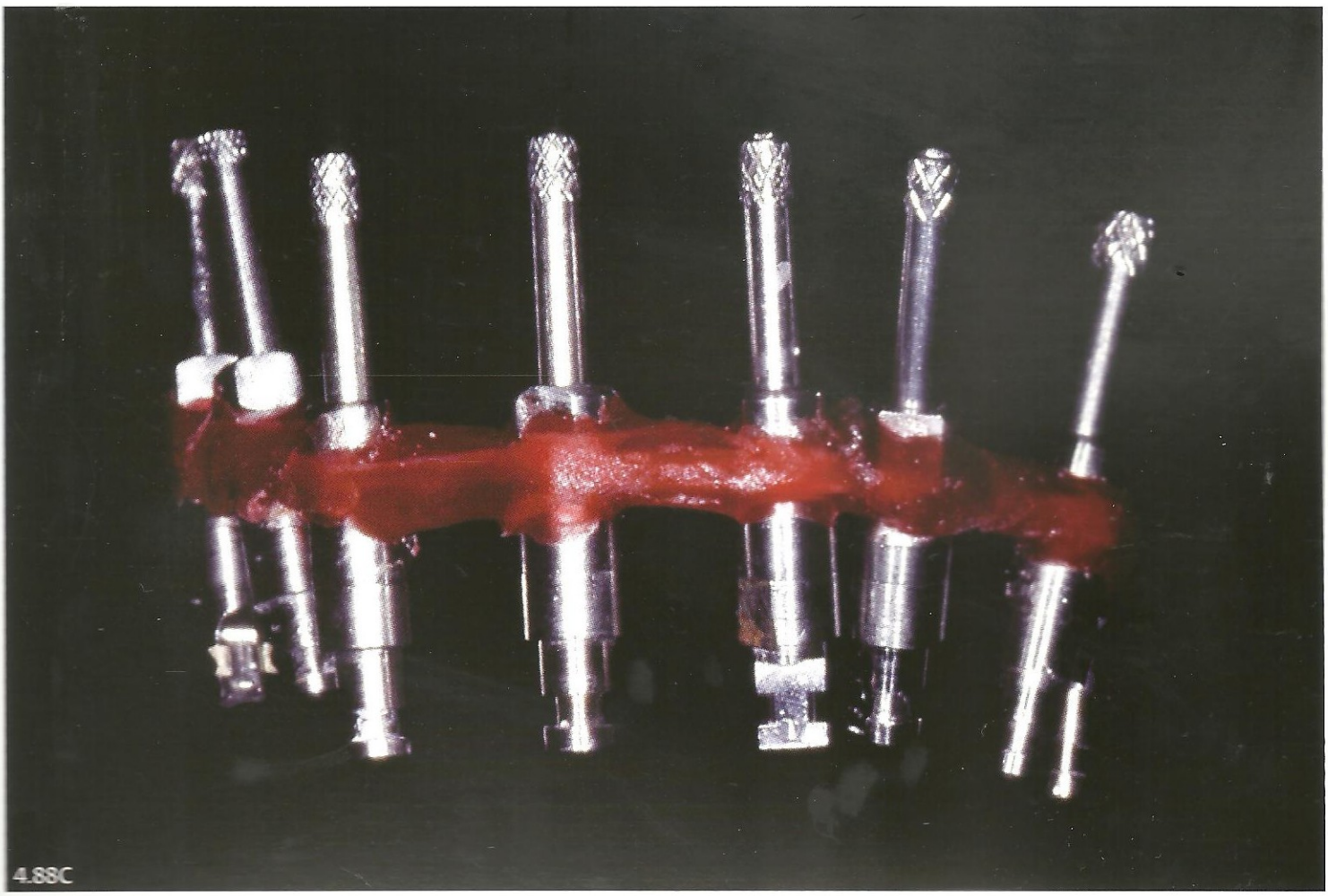
4.88C

Fig. 4.88A – Vista frontal dos pilares protéticos em posição.

Fig. 4.88B – Vista frontal dos transferentes em posição, unidos com resina acrílica e fio dental.

Fig. 4.88C – Transferentes removidos da boca com as réplicas ou análogos dos pilares já em posição.

4.88D

4.88E


4.88F

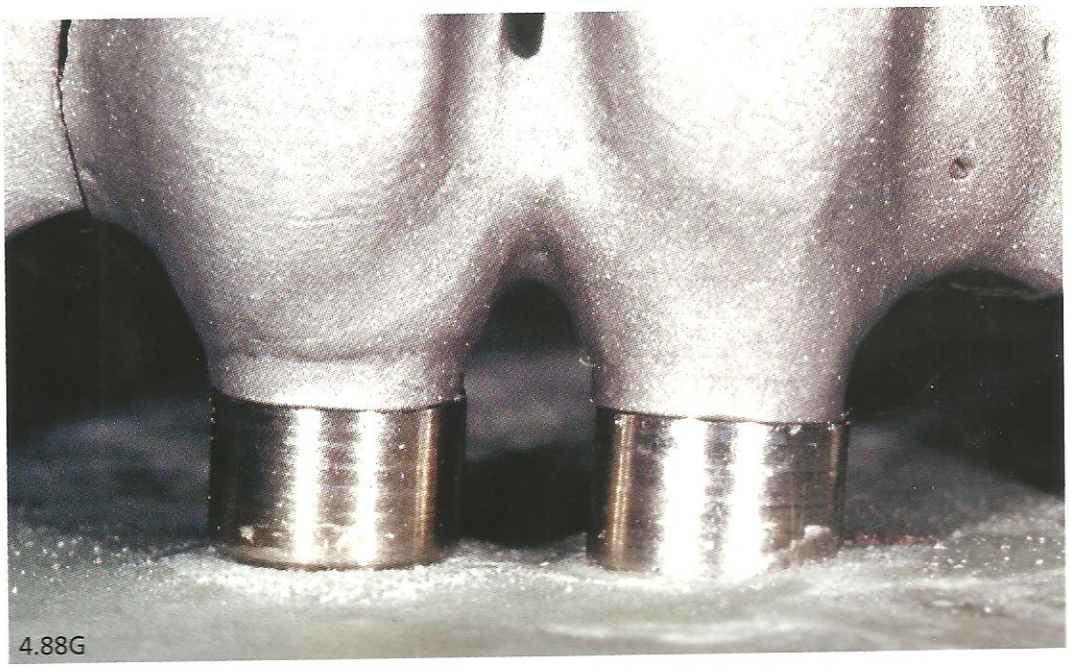
4.88G

Figs. 4.88D e E – Conjunto de transferentes e réplicas mergulhado em gesso de boa qualidade.
Fig. 4.88F – Modelo-teste pronto. Observe, depois da remoção dos transferentes, as réplicas dos pilares expostas.
Fig. 4.88G – Estrutura metálica da prótese sendo examinada no modelo-teste.

Registro Interoclusal

As figuras 4.89 a 4.125 mostram a sequência de registros oclusais comumente usados para transferir as posições mandibulares para os articuladores.

Registro 1. Caso clínico sem necessidade de registro (Figs. 4.89 a 4.94)

Fig. 4.89 – Vista lateral direita de um paciente com ausência do primeiro molar superior.

4.90

4.91

4.92

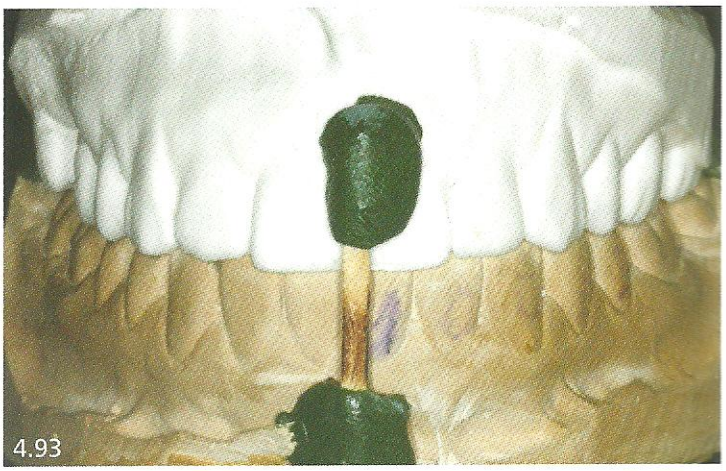
4.93

4.94

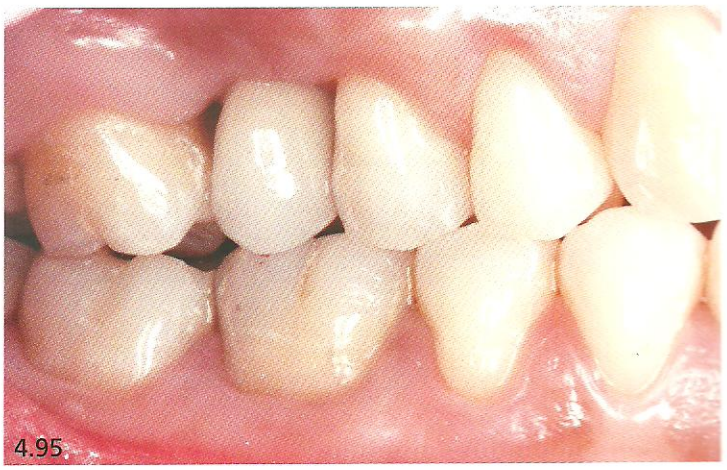
4.95

Figs. 4.90 a 4.93 – Vistas frontal, posterior, laterais direita e esquerda do modelo de trabalho superior ocluído e unido ao modelo inferior, utilizando godiva de baixa fusão e palito de fósforo, prontos para serem montados em articulador. Observe que pela estabilidade proporcionada por todos os dentes em MIH o registro interoclusal fica totalmente dispensável.

Fig. 4.94 – Vista lateral direita da prótese pronta no modelo de trabalho.

Fig. 4.95 – Vista lateral direita da prótese parafusada na boca.

As figuras 4.96 a 4.109 mostram no mesmo paciente dois tipos de registro interoclusal: Primeiro, utilizando os cilindros com base metálica para fundição e uma barra de resina acrílica, e o segundo, uma base de resina acrílica e rodete de cera.

Registros 2 e 3. (Figs. 4.96 a 4.109)

4.96

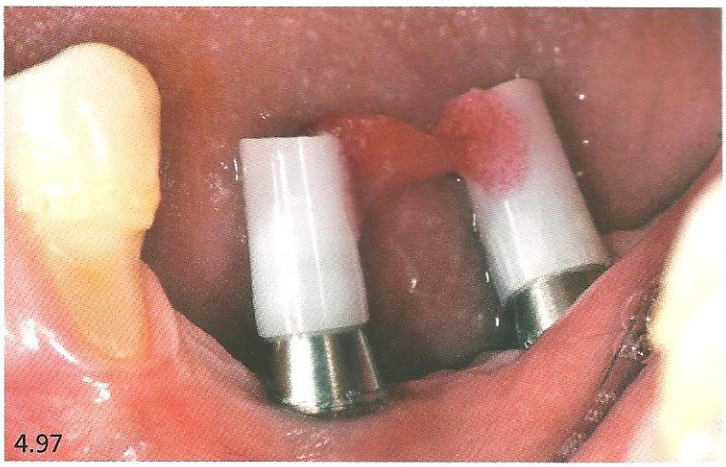
4.97

4.98

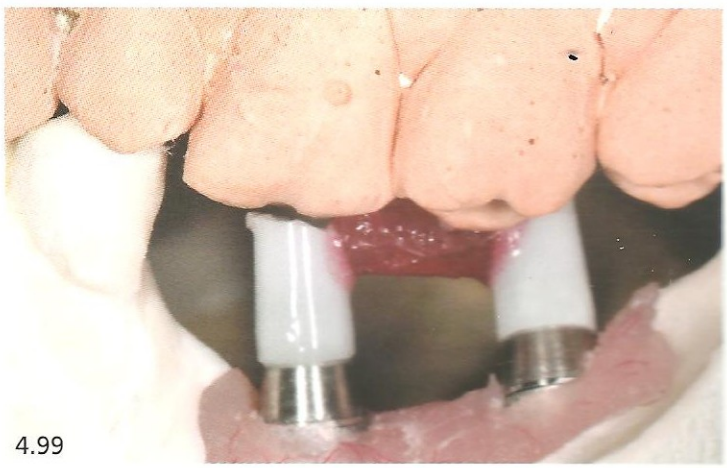
4.99

Fig. 4.96 – Cilindros com base metálica sendo testados em boca, quanto à sua altura.
Fig. 4.97 – Cilindros unidos com uma barra de resina acrílica.
Fig. 4.98 – Após a colocação de uma porção de resina utilizando a técnica do pincel, registro interoclusal sendo obtido.
Fig. 4.99 – Registro no modelo de trabalho ocluindo com o modelo antagonista.

4.100

4.101

4.102

4.103

4.104

Figs. 4.100 e 4.101 – Vistas laterais direita e esquerda do modelo com a placa-base em resina acrílica e rodete de cera.
Figs. 4.102 a 4.104 – Vistas frontal, laterais direita e esquerda com o registro interoclusal sendo realizado em boca.

4.105

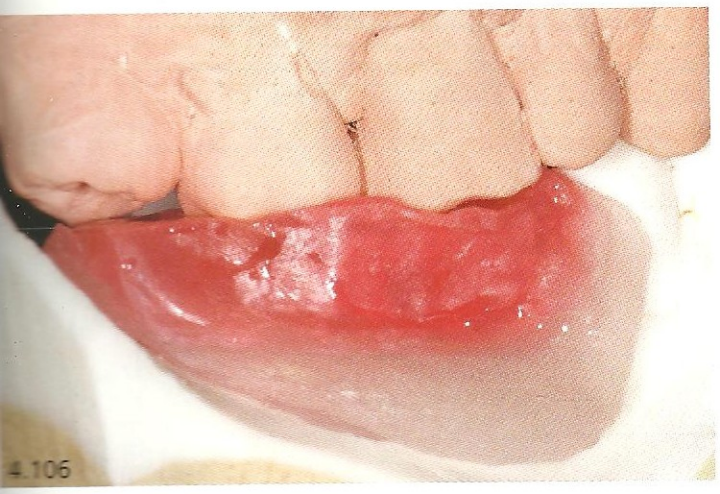

4.106

4.107

4.108

4.109

Figs. 4.105 a 4.107 – Vistas frontal, laterais direita e esquerda com os modelos de trabalho ocluídos entre si, com auxílio do registro interoclusal.

Figs. 4.108 e 4.109 – Vistas lateral direira e esquerda dos modelos montados em articulador, prontos para serem enviados ao laboratório.

As figuras 4.110 a 4.125 mostram a sequência da obtenção do registro interoclusal de uma paciente que se submeteu a uma reabilitação oral através de uma prótese total convencional superior e de uma prótese suportada e retida por 4 implantes na região inferior, desde a confecção da placa e rodete até a instalação final. Caso clínico realizado pelos alunos do curso de Especialização em Implantodontia Pedro Paulo Filagrama e Pedro Henrique da Silva Almeida Santos, CEPID-UFSC.

Registro 4. (Figs. 4.110 a 4.125)

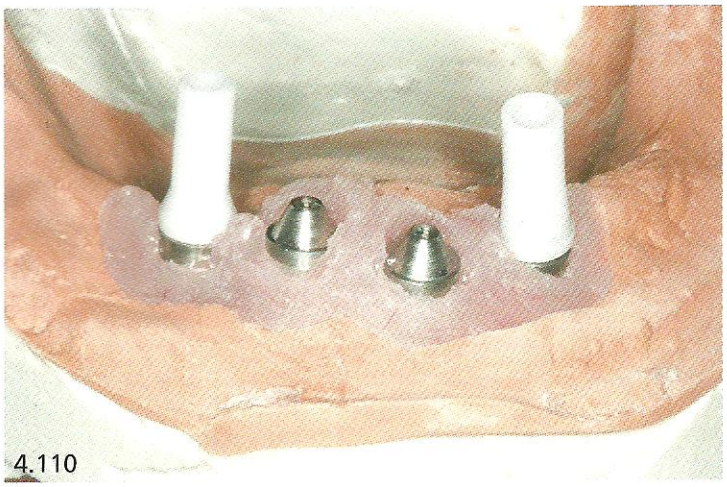
4.110

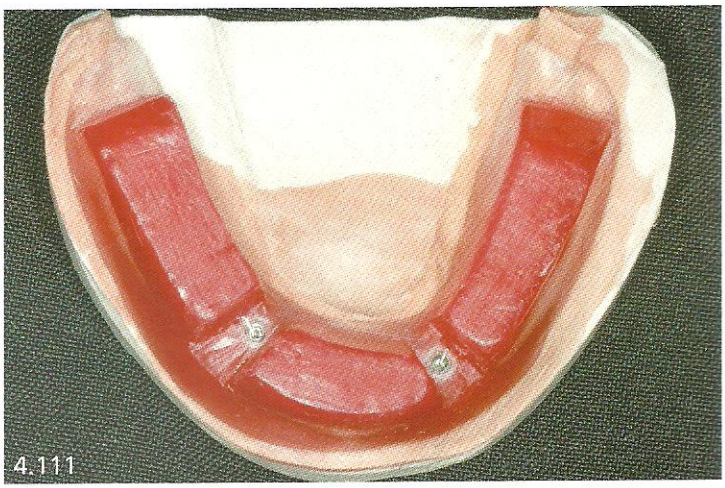
4.111

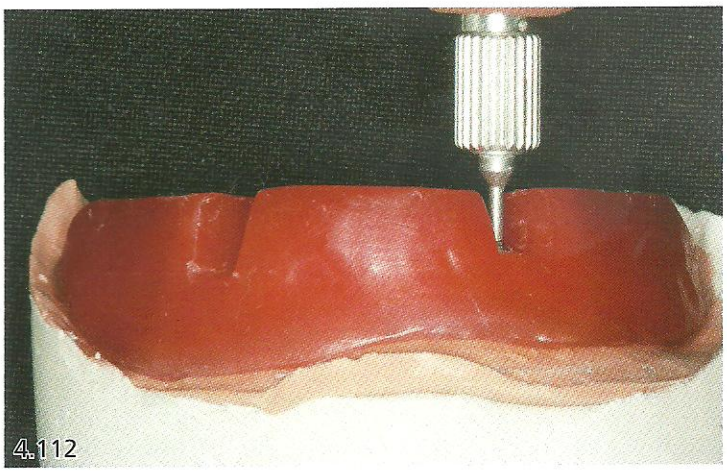
4.112

4.113

Fig. 4.110 – Modelo de trabalho inferior já com dois cilindros de plásticos para confecção da placa de resina acrílica e rodete de cera.
Fig. 4.111 – Placa-base com rodete de cera e com os dois cilindros de plásticos.
Fig. 4.112 – Placa-base e rodete de cera sendos removidos do modelo de trabalho inferior, com uso de uma chave.
Fig. 4.113 – Placa-base com rodete de cera vista pelo lado interno.

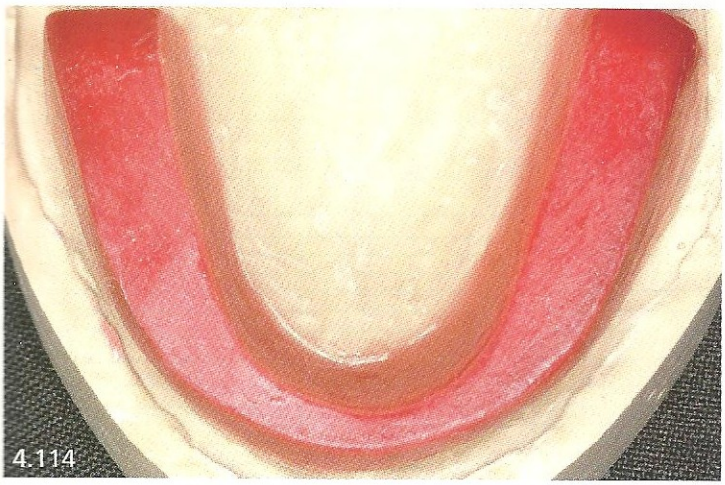
4.114

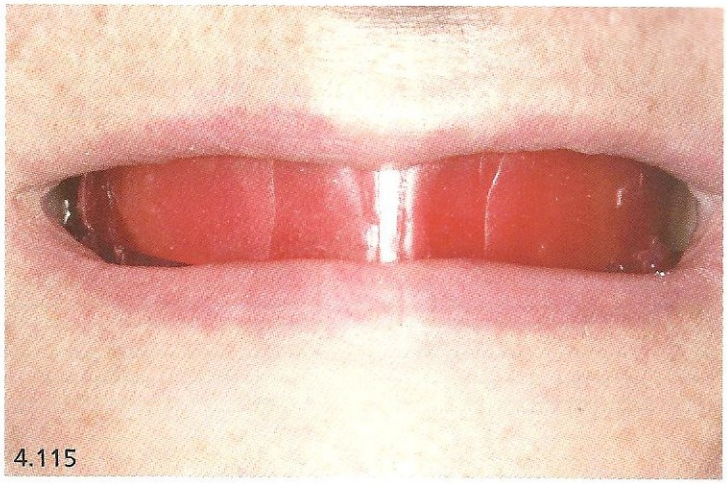
4.115

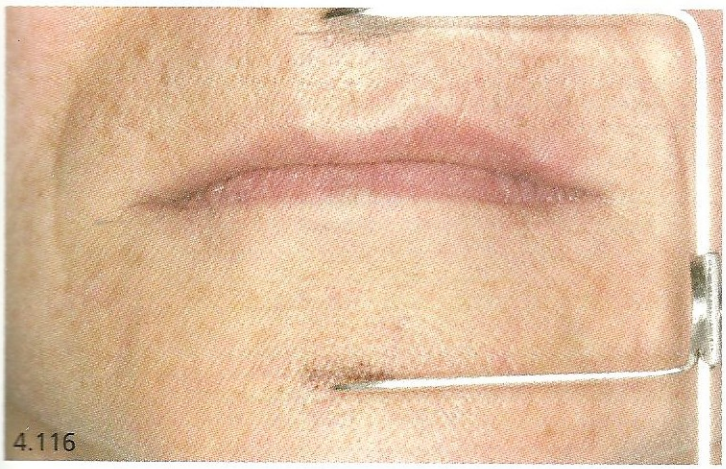
4.116

4.117

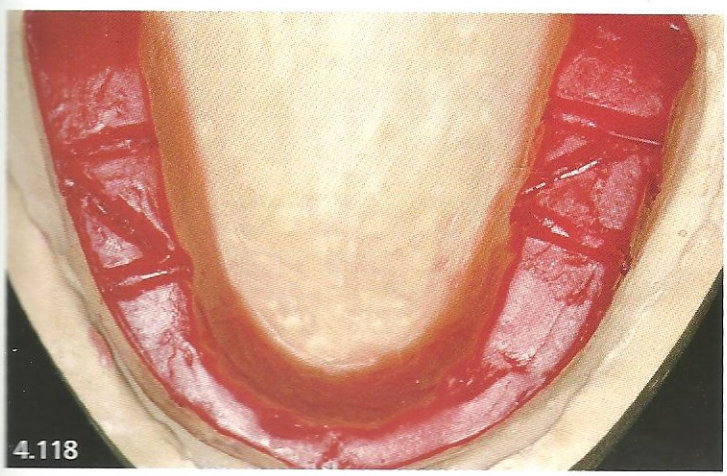
4.118

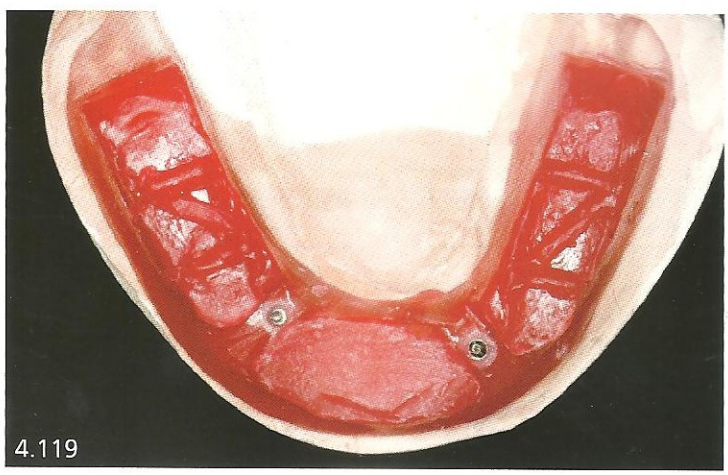
4.119

Fig. 4.114 – Placa-base e rodete de cera no modelo da arcada superior.
Fig. 4.115 – Placas-base com rodetes de cera sendo utilizados para registro da dimensão vertical de oclusão (DVO) e da relação cêntrica (RC).
Fig. 4.116 – Uso do compasso de Willis auxiliando a determinação da DVO.
Fig. 4.117 – Placas-base e rodetes de cera ocluídos em boca, já com a DVO e RC determinadas.
Figs. 4.118 e 4.119 – Rodetes de cera com marcadores referentes ao registro da DVO e da RC.

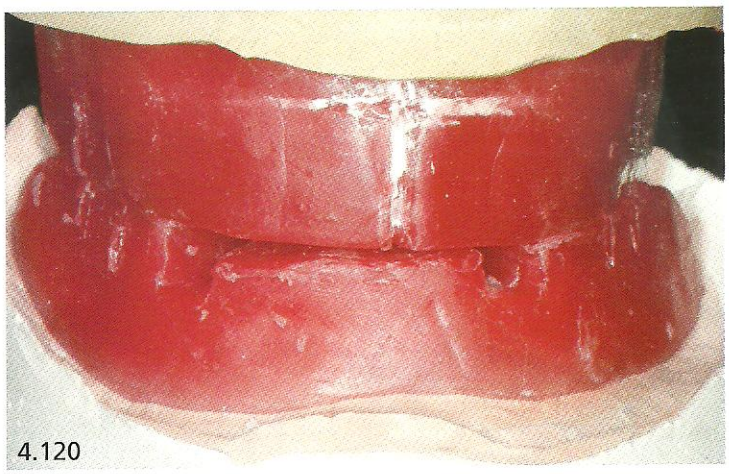
4.120

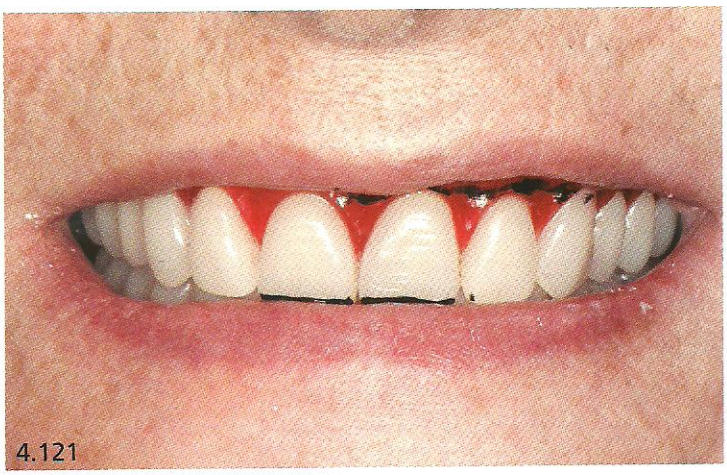
4.121

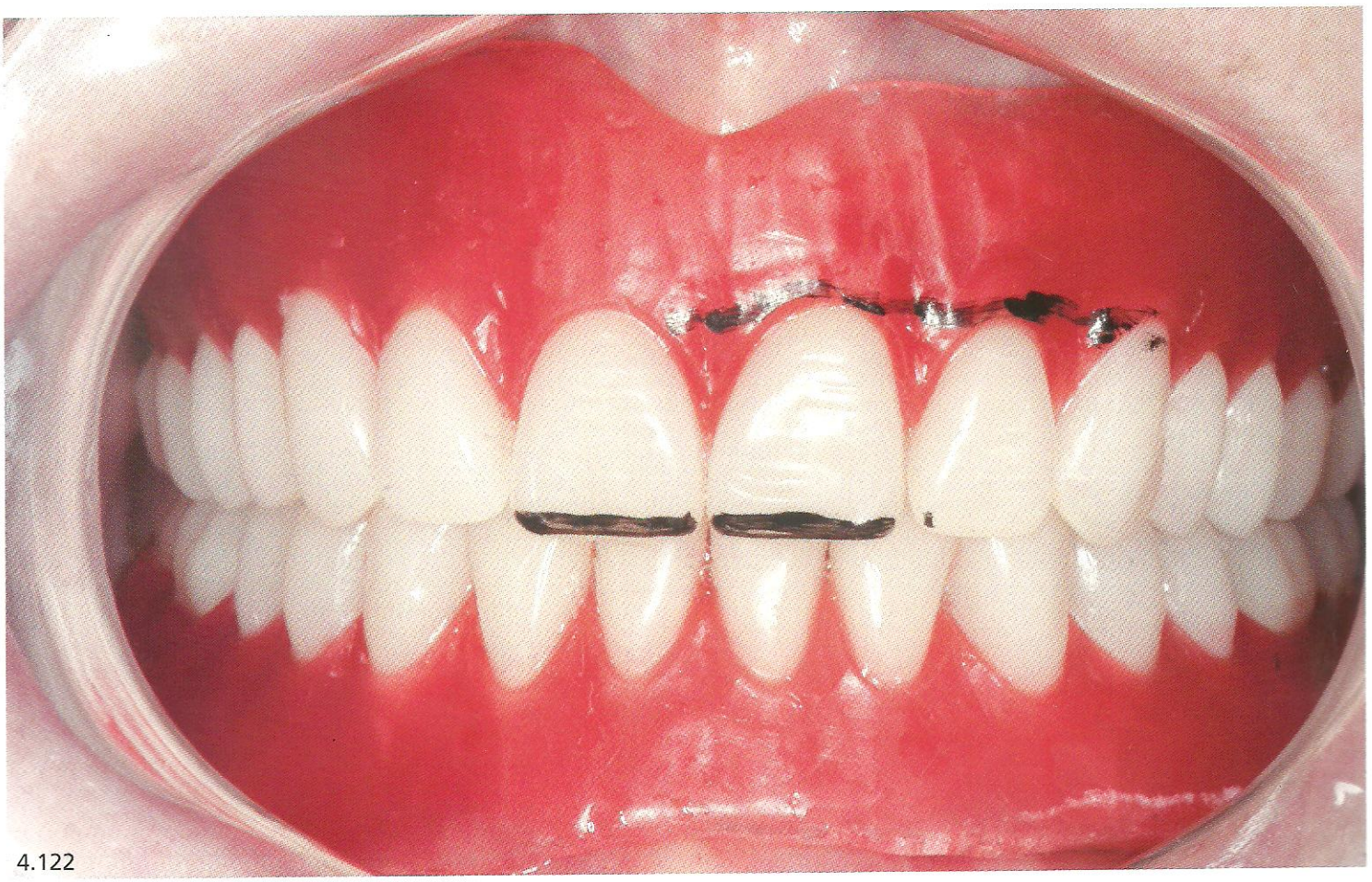
4.122

Fig. 4.120 – Modelos com as placas-base e com os redetes de cera ocluídos e prontos para serem montados em articulador.
Fig. 4.121 – Vista frontal verificando e testando o comprimento dos dentes e na DVO.
Fig. 4.122 – Vista frontal mostrando demarcação para reduzir comprimento dos dentes.

4.123

4.124

4.125

Fig. 4.123 – Vista frontal da prova dos dentes. Observe que os incisivos centrais penetram no lábio inferior, indicando que os dentes estão mais compridos.

Fig. 4.124 – Próteses ainda em prova mostrando como o comprimento dos dentes está adequado.

Fig. 4.125 – Próteses superior e inferior concluídas e instaladas.

Capítulo 5

Fases Laboratorial e Clínica da Prótese Definitiva

Fases Laboratorial e Clínica da Prótese Definitiva

Fase Laboratorial

É o momento em que o técnico começa efetivamente a trabalhar. Uma boa relação entre os profissionais é extremamente necessária para o desenvolvimento do trabalho. Obviamente, o técnico deve ser um profissional que conheça os princípios das próteses implantossuportadas, bem como possuidor dos materiais necessários para esta finalidade, especialmente das chaves para trabalhar com os parafusos.

O técnico deve receber os modelos preferencialmente montados em articulador, acompanhados dos cilindros de plástico para fundi-los ou metálicos para sobrefundição e parafusos de trabalho.

Cilindros Metálicos ou com Base Metálica (Fig. 5.1)

Estão disponíveis e são basicamente fabricados em diversos tipos de ligas: nobre, seminobre e ligas alternativas ou não nobres (Níquel-Cromo, Cromo-Cobalto e Titânio).

Nestes cilindros, após o enceramento e a inclusão no revestimento, seguindo as devidas recomendações, o técnico realiza o procedimento conhecido por sobrefundição, utilizando os metais nobres, seminobres e não nobres tanto para as próteses metaloplásticas, como para as metalocerâmicas.

São encontrados para todos os pilares, tanto para prótese parafusada como para a cimentada.

Cilindros Plásticos ou Calcináveis (Fig. 5.2)

O custo mais alto dos cilindros torneados em metais nobres, bem como das ligas nobres empregadas para a sobrefundição, fez surgir no mercado os componentes calcináveis. Possuem formato idêntico aos cilindros metálicos, porém são confeccionados com plástico e, portanto, após o enceramento, são convencionalmente fundidos em ligas alternativas. As ligas à base de níquel-cromo são as mais utilizadas pela maioria dos laboratórios de Prótese Dentária, no Brasil e América Latina.

Atualmente, o custo operacional é o fator predominante para a utilização de componentes protéticos em ligas alternativas compatíveis com os implantes e os intermediários de titânio, permitindo estruturas com baixo custo e, assim, mais acessíveis. Entretanto, estruturas protéticas confeccionadas por meio de fundições não oferecem um padrão regular de superfície

5.1

5.2

Fig. 5.1 – Cilindros de plástico com base metálica.
Fig. 5.2 – Cilindro calcinável ou de plástico para os pilares do tipo microunit.

metálica, induzindo desajustes entre os componentes. Isso se deve a inúmeros fatores inerentes ao processo de fundição, determinando um resultado final aquém do encontrado em peças que empregam componentes usinados e sobrefundição. Os fatores de risco tecnológicos são, com frequência, difíceis de serem detectados com antecedência. Portanto, para reduzir a possibilidade de sua influência negativa, a melhor solução é utilizar protocolos comprovados que empregam componentes de prótese pré-usinados (Franck Renouard, Bo Ranger, 2001).

Trabalhos recentes têm mostrado que a adaptação de um cilindro de plástico previamente fundido é melhor do que quando ele recebe o enceramento e é fundido.

Esses cilindros também são encontrados para as próteses parafusadas, assim como para as cimentadas.

Cilindros de Zircônia e de Alumina (Figs. 5.3 e 5.4)

São cilindros fabricados com esses materiais, nos quais a cerâmica é diretamente aplicada. São praticamente encontrados para os pilares ceraone.

Próteses Definitivas para Pilares Personalizáveis

Para os pilares que compõem esse grupo, a prótese definitiva poderá ser realizada de três maneiras distintas.

- **Moldagem intrabucal do pilar:** com o pilar posicionado na boca, realiza-se a moldagem direta com a técnica que o operador julgar mais conveniente. Parece ser a opção menos inteligente, pois remete a prótese implantossuportada a uma condição semelhante às próteses convencionais, onde procedimentos intrabucais se fazem necessários. Com um mínimo de planejamento estratégico, a realização dessa etapa se torna desnecessária, como veremos adiante. É importante fazer uso das interessantes particularidades da prótese implantossuportada que a diferenciam das próteses convencionais, eliminando fases extremamente desgastantes como essa.
- **Confecção do casquete diretamente sobre o pilar:** de posse do modelo de trabalho, com a réplica do implante adequadamente transferida de sua posição na boca, posiciona-se o pilar já personalizado às particularidades dos tecidos que o cercam, e remete-se esse conjunto ao laboratório, onde o casquete da prótese definitiva será confeccionado, com material definido pelo protesista, diretamente sobre o intermediário em questão.
- **Confecção do casquete através de sistemas computadorizados:** é a produção industrial de casquetes com sistemas computadorizados laboratoriais, baseados na tecnologia CAD-CAM, com as dimensões determinadas pelo protesista.

O sistema CAD *(Computer Assisted Design)* é o desenho computadorizado do casquete. Será realizado o escaneamento do pilar personalizado. De posse dessa leitura, o operador seleciona o contorno, alinhamento, a angulação e o término da margem. Após a conclusão desta etapa,



Fig. 5.3 – Cilindro de zircônia para o pilar ceraone. Sistema conexão.
Fig. 5.3A – Pilar metálico preparável em titânio no modelo de trabalho.

as informações são enviadas às unidades de produção onde o sistema CAM *(Computer Assisted Machine)*, por meio de prensagem, fresagem e/ou eletroerosão, confere a forma desejada ao casquete. Poderão ser confeccionados em titânio ou em cerâmica, satisfazendo as necessidades de cada caso.

Observações

- Para a segunda e terceira alternativas de pilares personalizáveis, é importante confeccionar o casquete antes da instalação do pilar na boca, mesmo que alguma forma de condicionamento gengival esteja sendo planejada com a coroa provisória. Ao final dessa manipulação tecidual, o casquete será posicionado sobre o pilar e uma moldagem de transferência será realizada para concluir o caso.
- Para os componentes pré-fabricados e personalizáveis, é importante, porém, não necessário, que após a finalização da estrutura metálica ou em zircônia, seja realizada a sua prova na boca, especialmente para os casos parciais, buscando-se verificar sua adaptação clínica e radiográfica. O assentamento da prótese, que pode ser traduzido pelo encaixe adequado entre os componentes protéticos e os implantes, determinando a inexistência de tensão óssea na ausência de carga oclusal, é tido como um dos pré-requisitos mais importantes para a manutenção da interface osso-implante, através de resposta biológica tecidual favorável, bem como integridade estrutural protética. Quando essa precisão for atingida, a estrutura poderá ser encaminhada ao laboratório para a aplicação do material estético desejado.

Prova da Estrutura Metálica

Os elementos isolados ou as próteses unitárias, quando se utilizam cilindros pré-fabricados, sejam eles de plásticos ou metálicos, dispensam a prova da estrutura metálica na boca, especialmente se o pilar foi perfeitamente transferido e se os modelos estiverem adequadamente ocluídos. As próteses unitárias podem e devem vir do laboratório com o material estético já aplicado para verificar a forma, o tamanho, a cor e o ajuste da oclusão.

Já nas próteses fixas, a prova da estrutura metálica na boca deve ser normalmente realizada. O objetivo desta prova basicamente é:

- Verificar a adaptação dos pilares
- Observar a relação interoclusal
- Remover para soldagem

Remoção da estrutura metálica para soldagem

Existem recomendações para que toda prótese implantossuportada seja provada em boca com os elementos separados, para posteriormente serem unidos em boca com resina acrílica, e enviados ao laboratório para serem soldados.

Há também uma regra que preconiza o seguinte:

"Quando existir mais de um ponto de solda, esses devem ser unidos individualmente, até que todos os pilares protéticos fiquem soldados".

Técnica de União dos Pilares Protéticos em Boca

- Colocar os componentes protéticos nos seus respectivos lugares em boca.
- Observar o espaço entre as estruturas metálicas a serem soldadas. (O espaço deve corresponder à espessura de um cartão de visita, quando se utiliza solda convencional. A solda a *laser* dispensa este espaço.)
- Limpar e, se possível jatear, as superfícies a serem soldadas.
- Unir com resina acrílica autopolimerizável com boa qualidade.
- Afrouxar os parafusos e remover da boca.
- Enviar a(as) peça(as) ao laboratório, de preferência em ambiente úmido, ***sem colocar de volta no modelo de trabalho***.

Importante: *Como descrito, as próteses fixas devem ser unidas por etapa até que restem apenas duas estruturas a serem soldadas. Também foi descrito, na página 197, que esta prótese pode ser soldada e testada no modelo-teste; isso reduz sobremaneira o número de visitas do paciente ao consultório.*

Materiais para Revestimento Estético

Um dos grandes desafios da Odontologia continua sendo a busca por um material que substitua o esmalte dos dentes naturais, nas suas diversas cores, textura, resistência e beleza.

Os materiais, chamados *para revestimento estético,* ainda estão disponíveis em dois grandes grupos:

- Cerâmicos
- Resinosos

Vantagens dos materiais cerâmicos

- Estabilidade de cor.
- Resistência ao desgaste.
- Dificulta a adesão de placa bacteriana.

Obs.: *A resistência ao desgaste, embora seja considerada uma vantagem das cerâmicas, por outro lado, pode ser questionada, pois o esmalte dentário se desgasta naturalmente.*

Desvantagens dos materiais cerâmicos

- Dificuldades de reparos.
- Mais onerosos.
- Possíveis distorções da estrutura metálica após várias queimas da cerâmica.
- Mais trabalhosos para serem manuseados.
- Fraturam com mais facilidade.
- Exigem ligas metálicas específicas.

Vantagens dos materiais resinosos

- Facilidade de reparo.
- Menos onerosos.
- Processo de utilização mais simplificado.
- Podem ser aplicados praticamente em qualquer liga metálica odontológica.

Desvantagens dos materiais resinosos

- Perdem rapidamente o brilho.
- Alteração de sua cor.
- Desgastam com mais facilidade.
- Menos lisura de superfície, facilitando a aderência de placa bacteriana.

Ajuste Oclusal e Instalação Final

O ajuste oclusal de uma prótese implantossuportada, seja ela unitária ou múltipla, segue os mesmos padrões daqueles utilizados para próteses convencionais, ou seja:

- Ajuste em relação cêntrica.
- Ajuste em máxima intercuspidação habitual.
- Ajuste em lateralidade.
- Ajuste em protrusão.

Após o ajuste final da prótese, ela deve ser enviada ao laboratório para o glazeamento final, ou para polimento com borrachas especiais.

Isso feito, a prótese parafusada deve ser reinstalada e, com o torque de 10 a 20 N, deve ser apertada em seu respectivo lugar, utilizando para isso as chaves correspondentes ou os chamados aparelhos para torque, manual ou eletrônico.

Os orifícios oclusais costumam ser fechados, colocando-se uma mecha de algodão, uma fina camada de guta-percha e, finalmente, preenchida por resina composta fotopolimerizável. Ou utilizando uma bola de teflon e preenchimento final com resina composta fotopolimerizável.

Os orifícios também podem ser preenchidos provisoriamente utilizando o mesmo processo com material apropriado, do tipo bioplic. Esse material é fotopolimerizável e pode ser facilmente removido com a extremidade de um explorador.

Cimentação

As próteses cimentadas devem ser fixadas com cimento de fosfato de zinco, colocando-se uma fina camada na borda interna da prótese. Para facilitar a remoção do cimento, uma fina camada de vaselina deve ser colocada na região cervical externa com auxílio de um pincel. Nas próteses do tipo cimentada-parafusada, podem ser cimentadas fora da boca para depois serem parafusadas em caráter definitivo em boca.

Cimentação com cimento temporário

Cuidado especial deve ser dado no momento em que se necessita cimentar a prótese com cimento chamado temporário. As paredes, principalmente do pilares pré-fabricados, são paralelas e isso dificulta sobremaneira a remoção da prótese. Colocando-se qualquer tipo de cimento na prótese, essa dificuldade aumentará ainda mais, talvez nunca mais sendo possível removê-la. Por isso, indicamos o uso de cimento à base de óxido de zinco ou mesmo, o melhor cimento temporário, a pasta Zinco Enólica.

Prótese do Lado Direito

As figuras 5.4 a 5.15A mostram a confecção de duas próteses metalocerâmicas sobre pilares microunits no arco inferior. Uma do lado direito e outra do lado esquerdo. Na prótese do lado direito, figuras 5.4 até 5.4G, utilizou-se cilindros de plástico ou calcináveis e a fundição foi realizada numa única peça. Enquanto a prótese do lado esquerdo, figuras 5.5 até 5.15A, utilizou-se cilindros com base metálica em Cr-Co, e por razões didáticas a estrutura da prótese foi construída separadamente para ser unida em boca e depois ser soldada. A solda foi feita de maneira convencional, por ser muito utilizada ainda nos dias de hoje.

Casos clínicos realizados pela estagiária Roberta Wienke Ferreira, CEPID-UFSC.

Fig. 5.4 – Modelo de trabalho com dois análogos microunits.

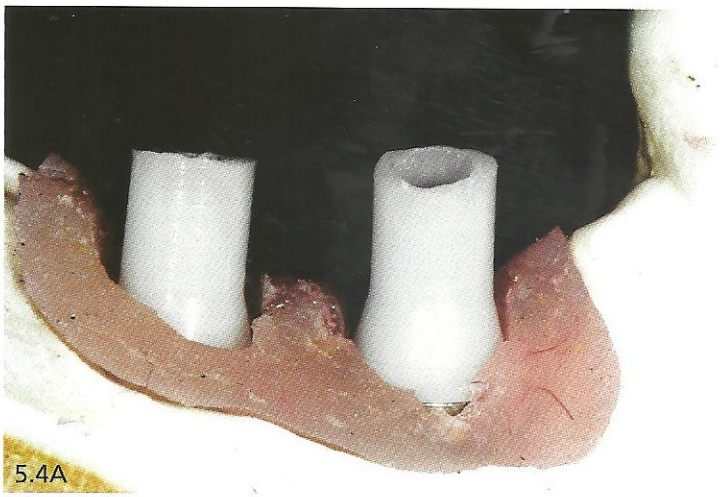
5.4A

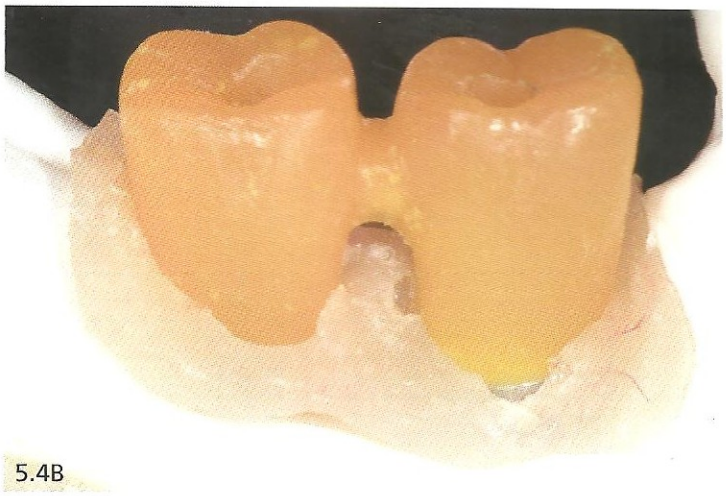
5.4B

5.4C

Fig. 5.4A – Cilindros de plástico ou calcinável reduzidos em altura, no modelo de trabalho.
Fig. 5.4B – Estrutura para a prótese fixa encerada sobre os cilindros de plástico no modelo de trabalho.
Fig. 5.4C – Estrutura metálica para prótese parcial fixa no modelo de trabalho.

Fig. 5.4D – Estrutura metálica sendo provada em boca.
Fig. 5.4E – Vista oclusal da prótese metalocerâmica no modelo.

5.4F

5.4G

Fig. 5.4F – Vista vestibular da prótese no modelo de trabalho e a relação com o modelo antagonista.
Fig. 5.4G – Prótese metalocerâmica instalada em boca.

Prótese do Lado Esquerdo Inferior

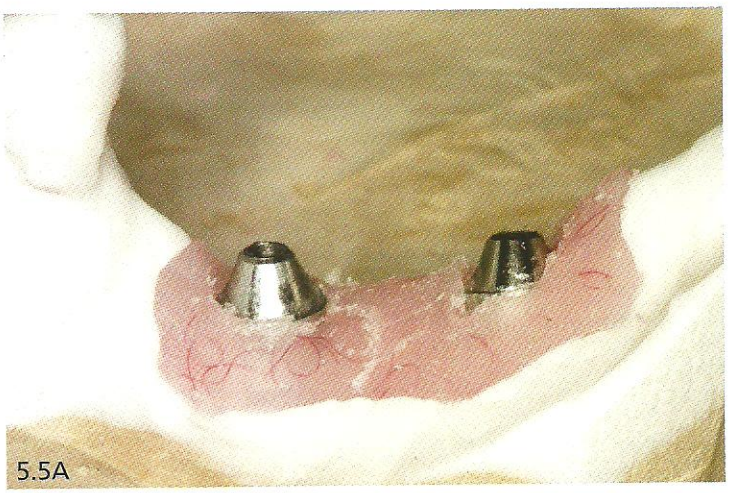
5.5A

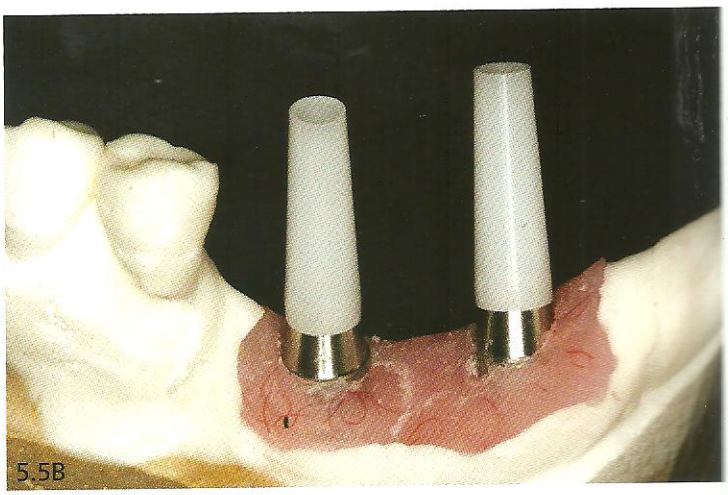
5.5B

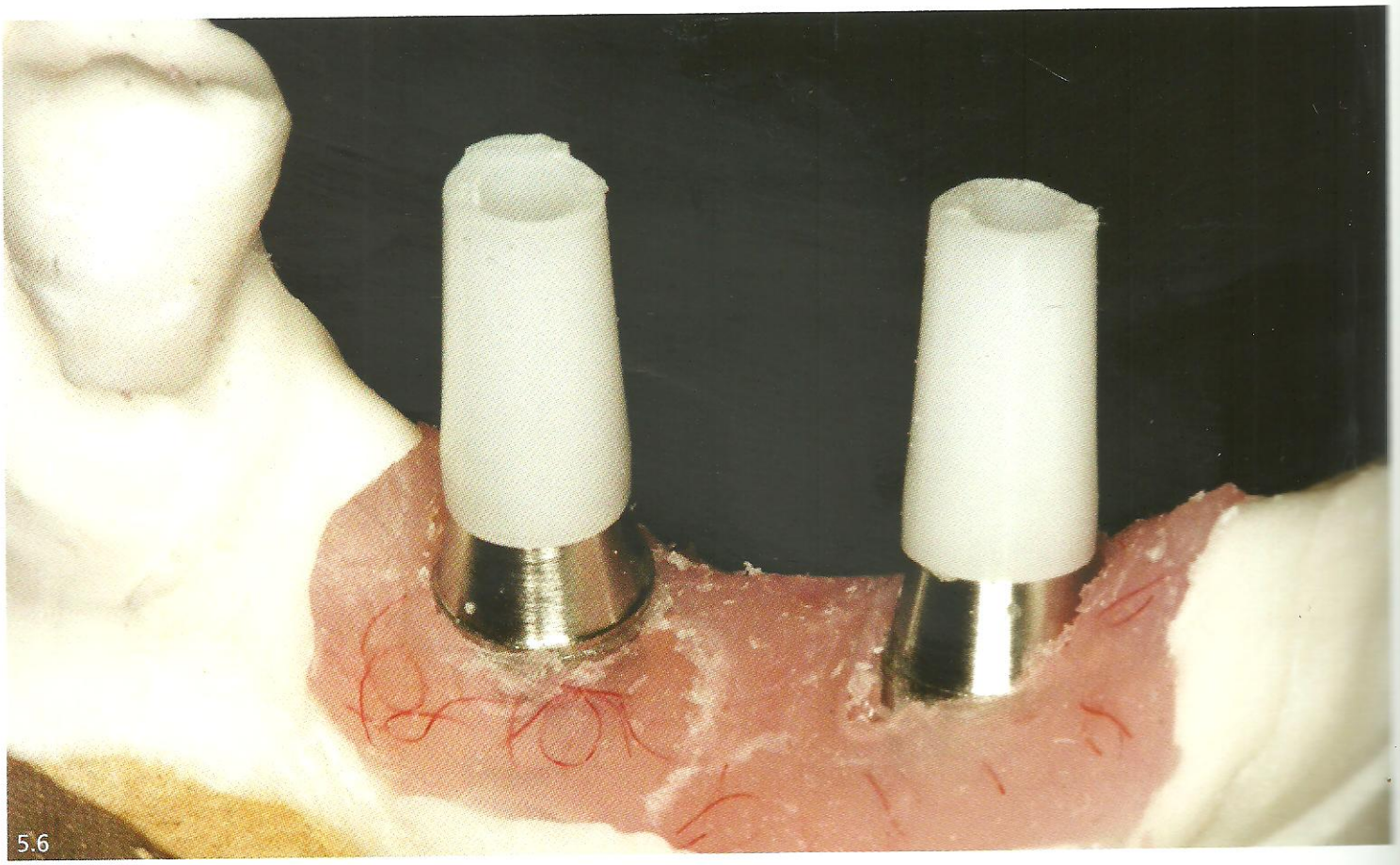
5.6

Fig. 5.5A – Vista lateral do modelo de trabalho com análogos do pilares microunits.
Fig. 5.5B – Vista lateral dos cilindros com base metálica no modelo de trabalho.
Fig. 5.6 – Vista lateral dos cilindros já sendo reduzidos na sua altura.

5.7

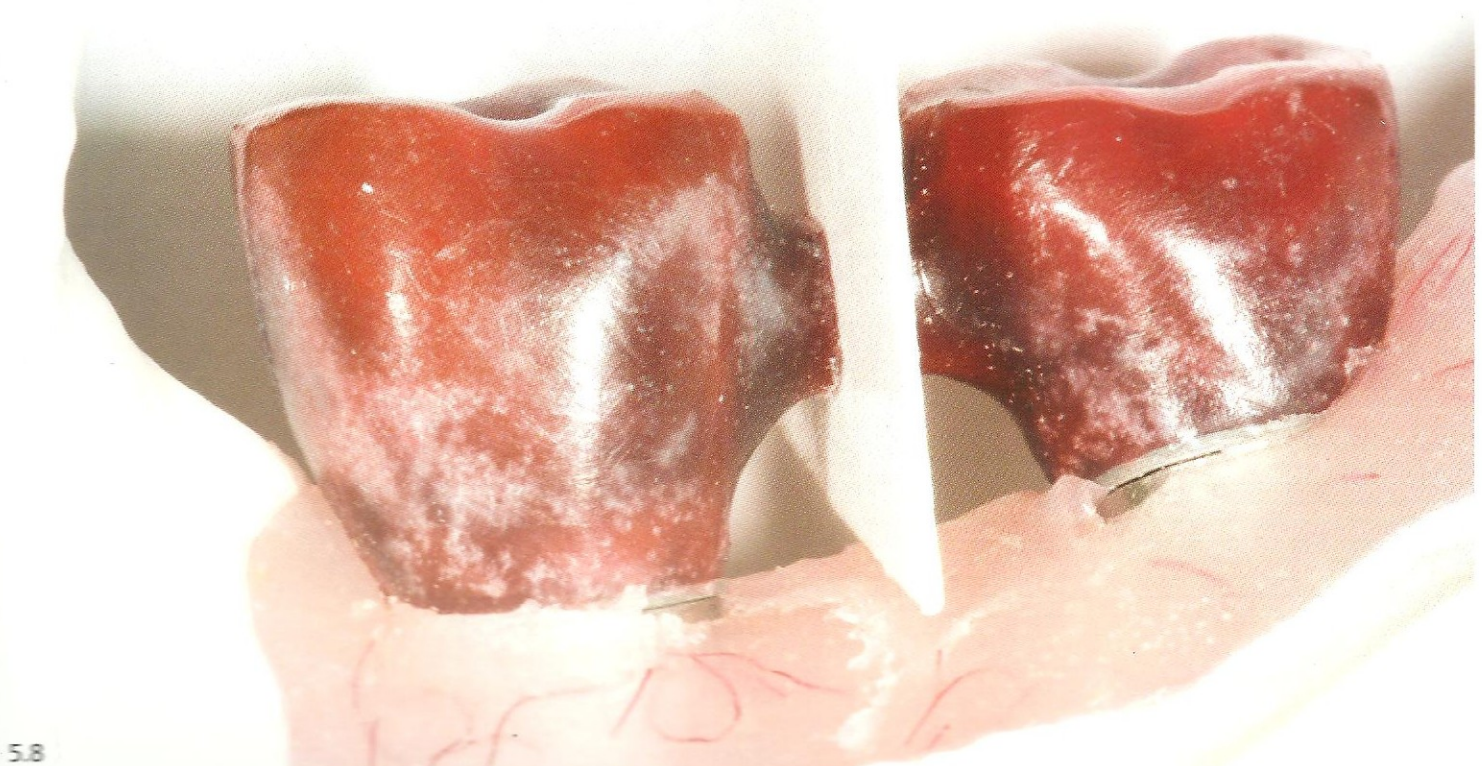

5.8

Fig. 5.7 – Vista lateral do enceramento da prótese sobre os cilindros com base metálica. Observe o espaço deixado para a soldagem.

Fig. 5.8 – Vista lateral com uma parte de um cartão de visita no espaço para soldagem com espessura de 0,3 mm, exemplificando o espaço que deve ser deixado.

5.9

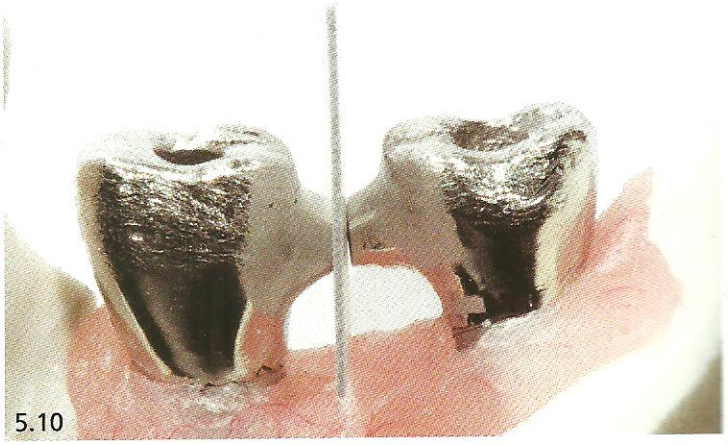
5.10

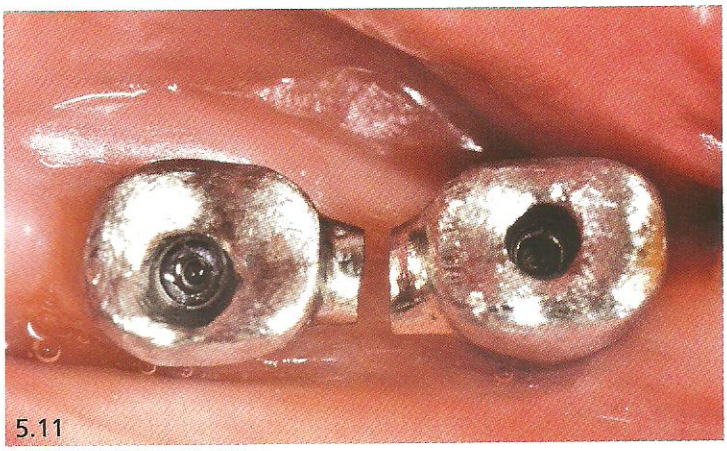
5.11

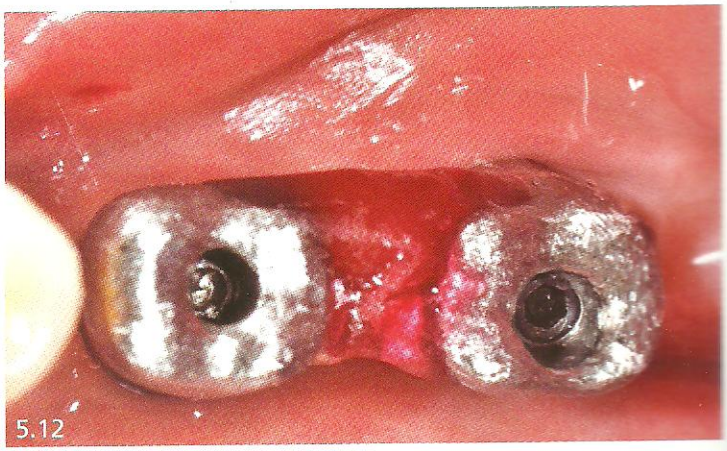
5.12

Fig. 5.9 – Elementos fundidos com metal não precioso no modelo de trabalho, com o espaço para soldagem.
Fig. 5.10 – Cartão com espessura de 0,3 mm entre os elementos fundidos, caracterizando o espaço que deve ser deixado para a soldagem.
Fig. 5.11 – Vista oclusal da prótese em boca. Observe o espaço para soldagem.
Fig. 5.12 – Vista oclusal da resina acrílica autopolimerável unindo os dois elementos da prótese fixa.

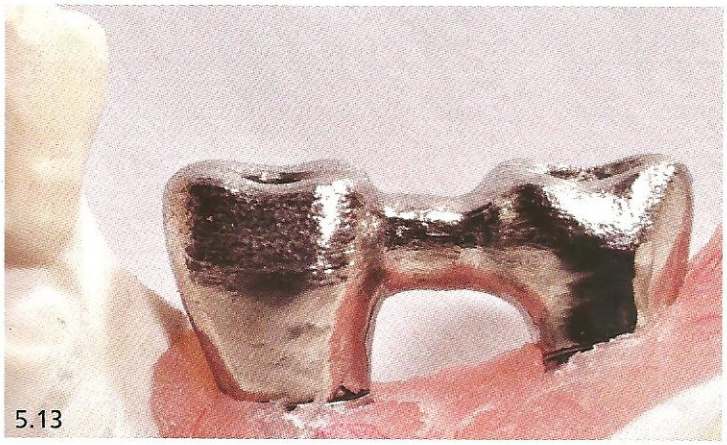
5.13

5.14

5.14A

Fig. 5.13 – Estrutura metálica soldada no modelo de trabalho.
Fig. 5.14 – Estrutura metálica sendo provada em boca.
Fig. 5.14A – Vista oclusal da prótese metalocerâmica no modelo de trabalho.

5.15

5.15A

Fig. 5.15 – Vista vestibular da prótese no modelo de trabalho e a relação com o modelo antagonista.
Fig. 5.15A – Prótese metalocerâmica instalada em boca.

As figuras 5.16 a 5.23 mostram de maneira simplificada a sequência laboratorial e a instalação final de uma prótese fixa metalocerâmica de dois elementos sobre dois pilares microunits, confeccionada utilizando-se cilindros metálicos de uma liga nobre na região de pré-molares superiores do lado esquerdo.

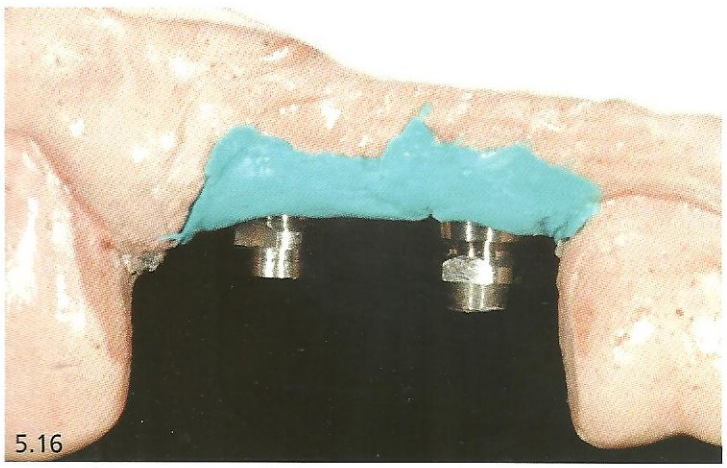

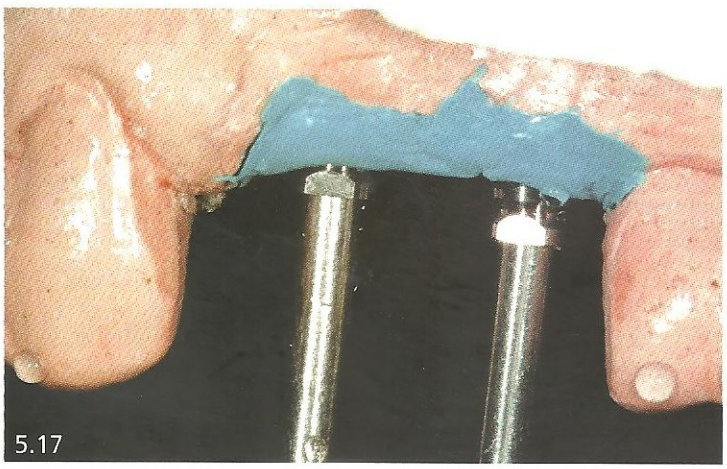

Fig. 5.16 – Cilindros metálicos no modelo de trabalho parafusados com parafusos protéticos.

Fig. 5.17 – Cilindros metálicos no modelo de trabalho presos com os parafusos de trabalho. Estes parafusos podem e devem, em algumas situações, ser substituídos pelos parafusos protéticos, com a finalidade de verificar a relação interoclusal.

Figs. 5.18 e 5.19 – Estrutura protética encerada sobre os cilindros metálicos.

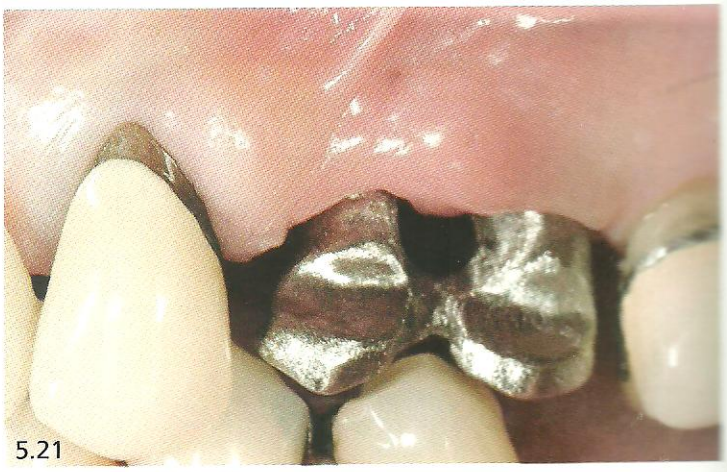

Fig. 5.20 – Estrutura metálica da prótese sendo testada no modelo de trabalho.
Fig. 5.21 – Estrutura metálica sendo testada na boca.

5.22

5.23

Fig. 5.22 – Porcelana aplicada sobre a estrutura metálica no modelo de trabalho.
Fig. 5.23 – Vista lateral. Prótese metalocerâmica instalada na boca.

Prótese Total Superior e Inferior

As figuras 5.24 a 5.34 mostram alguns passos de duas próteses retidas por implante, uma superior e outra inferior, que, devido à qualidade das transferências, não houve necessidade de soldar em boca.

Caso clínico realizado pelo aluno de pós-graduação em Implantodontia Ivan Contrera Molina, CEPID-UFSC.

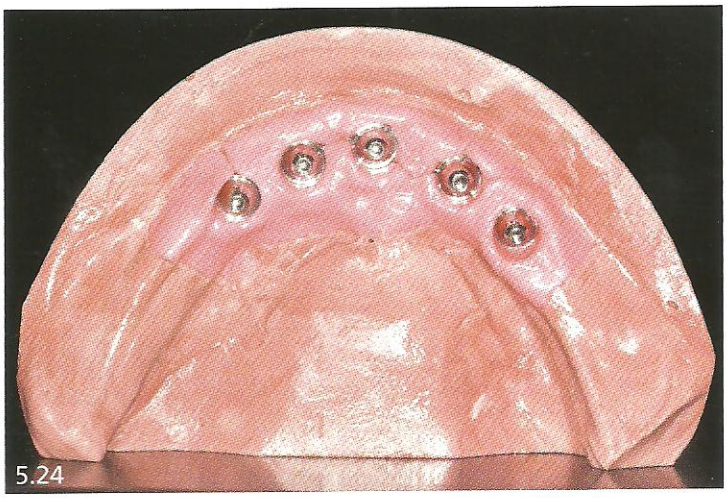
5.24

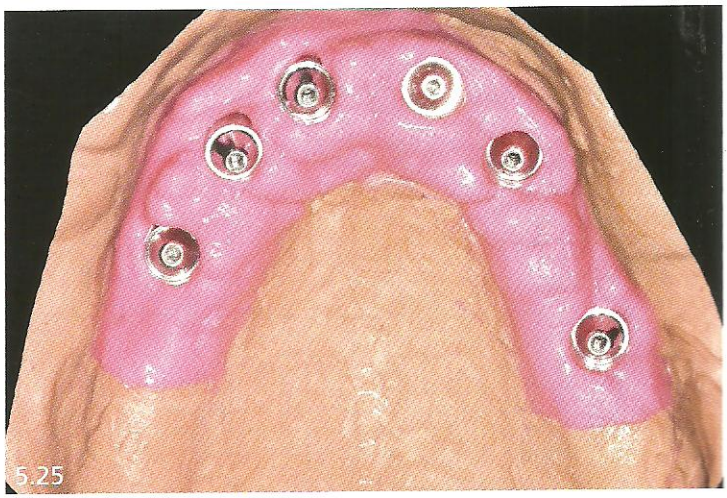
5.25

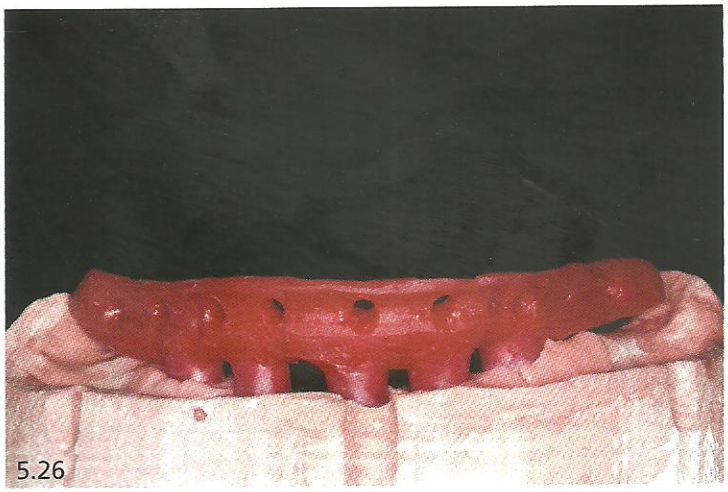
5.26

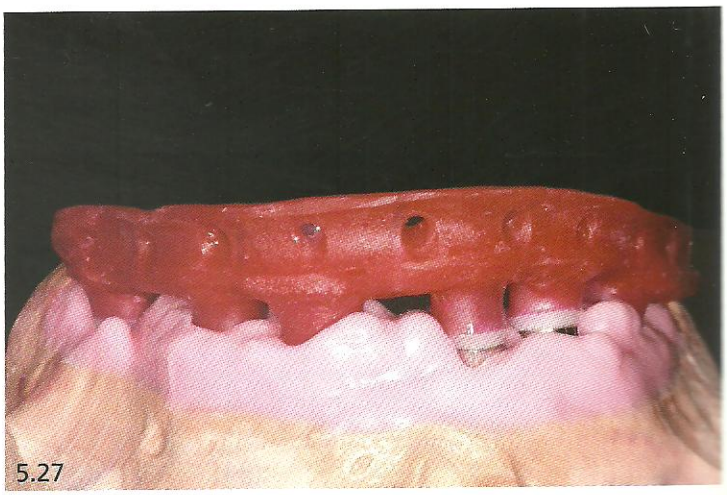
5.27

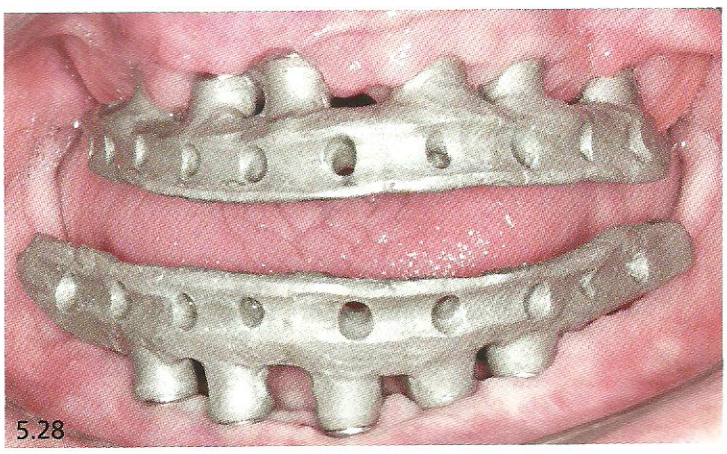
5.28

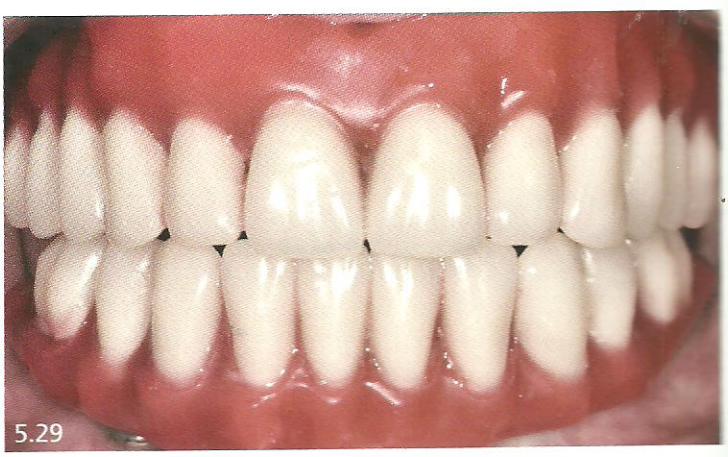
5.29

Figs. 5.24 e 5.25 – Vista oclusal dos modelos de trabalho inferior e superior com as réplicas em posição.

Figs. 5.26 e 5.27 – Vista frontal dos modelos inferior e superior das estruturas acrilizadas, prontas para serem fundidas. Observe que a estrutura forma uma viga, cuja altura é maior que a largura, o que oferece muito mais resistência e facilidade na higienização.

Fig. 5.28 – Vista frontal das estruturas metálicas sendo provadas em boca. Observe a boa adaptação da estrutura nos análogos dos pilares protéticos.

Fig. 5.29 – Vista frontal da montagem dos dentes em boca.

5.30

5.31

5.32

5.33

5.34

Figs. 5.30 e 5.31 – Vistas das próteses inferior e superior fora da boca.

Figs. 5.32 a 5.34 – Vistas frontal, laterais direita e esquerda das próteses fixadas em boca através de parafusos.

Pilar – Prótese Cimentada Parafusada

As figuras 5.35 a 5.47 mostram a sequência da confecção de uma prótese metalo cerâmica do tipo cimentada-parafusada, tendo um pilar pré-fabricado em titânio. É válido reafirmar que, nesse tipo de prótese, esse pilar não vai ao forno, mantendo a adaptação e lisura de fábrica.

Caso clínico realizado pelo aluno de pós-graduação em Implantodontia Ivan Contrera Molina, CEPID-UFSC.

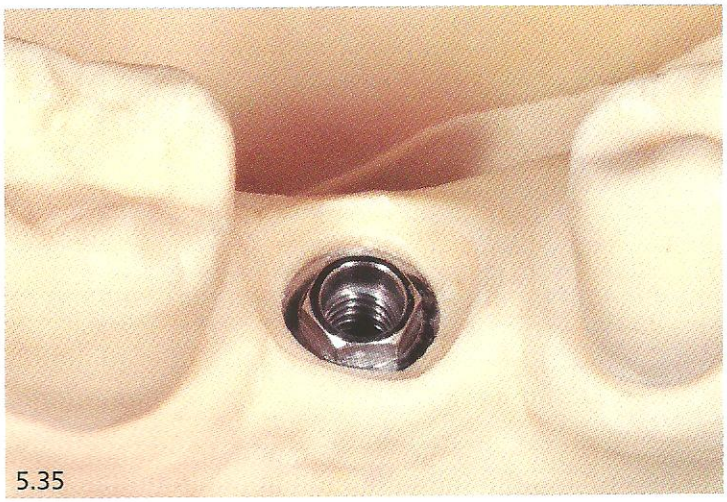
5.35

5.36

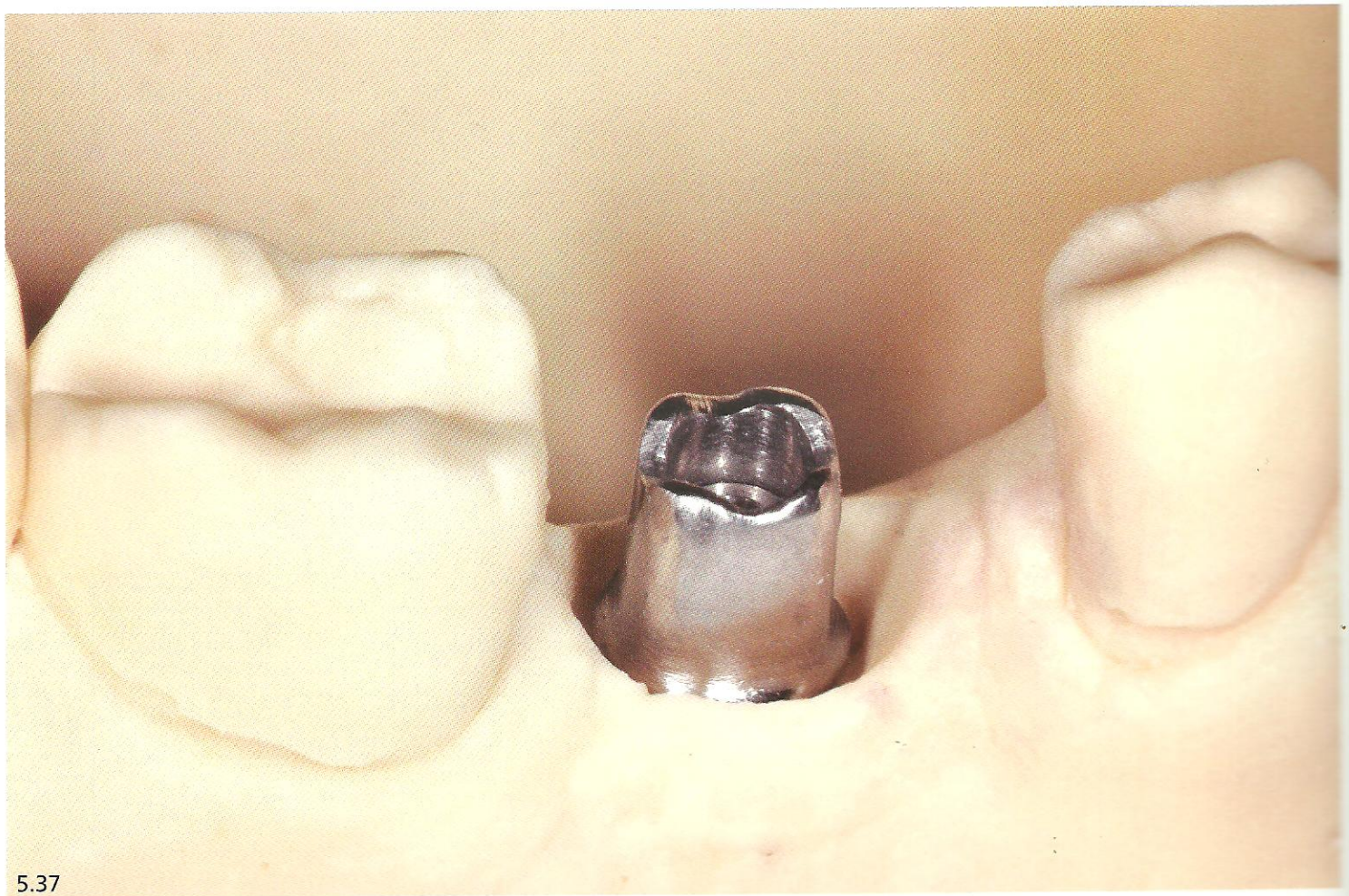
5.37

Fig. 5.35 – Vista oclusal da plataforma do implante hexágono externo.
Fig. 5.36 – Pilar preparável em titânio no modelo de trabalho.
Fig. 5.37 – Pilar preparado e reduzido na sua altura. Observe as áreas para o coping não girar.

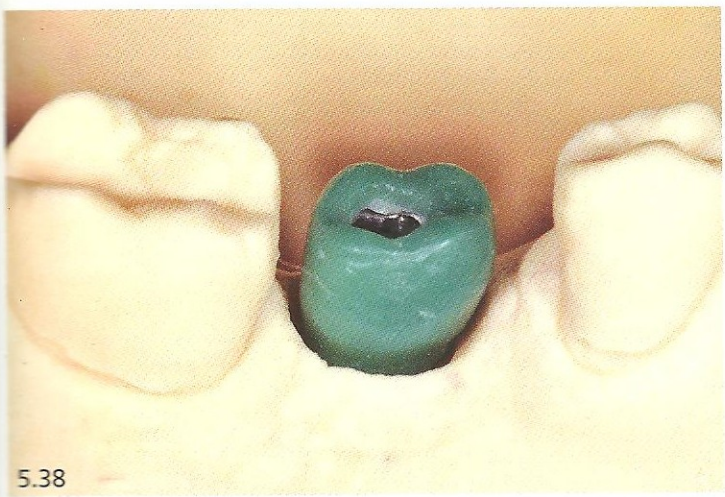
5.38

5.39

5.40

Figs. 5.38 e 5.39 – Vistas vestibular e oclusal do *coping* encerado sobre o pilar protético.

Fig. 5.40 – Vista vestibular do *coping* encerado sobre o pilar protético no modelo de trabalho e sua relação ao modelo antagonista.

5.41

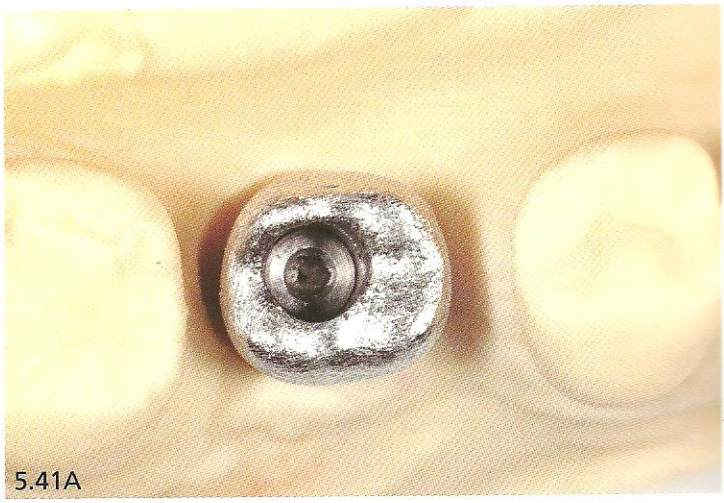
5.41A

5.42

Figs. 5.41 e 5.41A – Vistas vestibular e oclusal do coping já fundido.
Fig. 5.42 – Vista vestibular do coping no modelo de trabalho verificando a relação ao modelo antagonista.

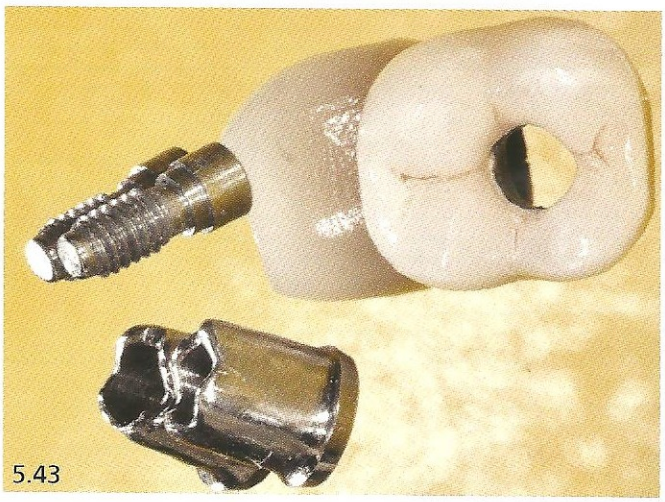
5.43

5.44

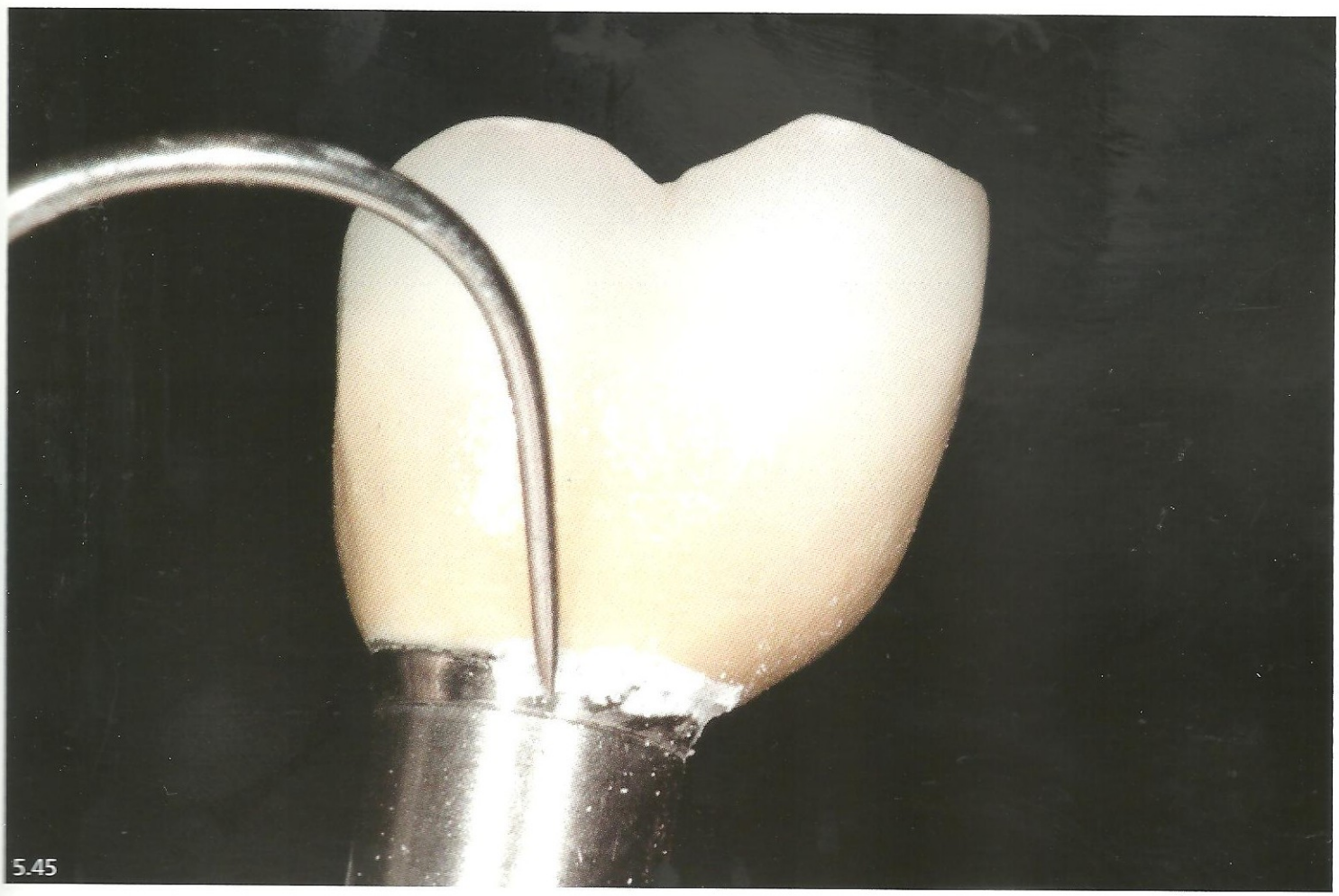
5.45

Fig. 5.43 – Conjunto: Coroa metalocerâmica; pilar protético e parafuso. Observe o orifício na coroa para o acesso do parafuso.
Fig. 5.44 – Pilar protético preparado em boca.
Fig. 5.45 – Prótese cimentada fora da boca e o excesso de cimento sendo removido.

Fig. 5.46 – Prótese cimentada fora da boca e pronta para ser parafusada em boca.
Fig. 5.47 – Prótese instalada em boca. Observe a pequena isquemia provocada pela prótese.

As figuras 5.48 a 5.55 mostram o caso clínico de uma prótese construída num pilar ceraone utilizando cilindro de zircônia no primeiro pré-molar superior esquerdo.

5.48


5.49

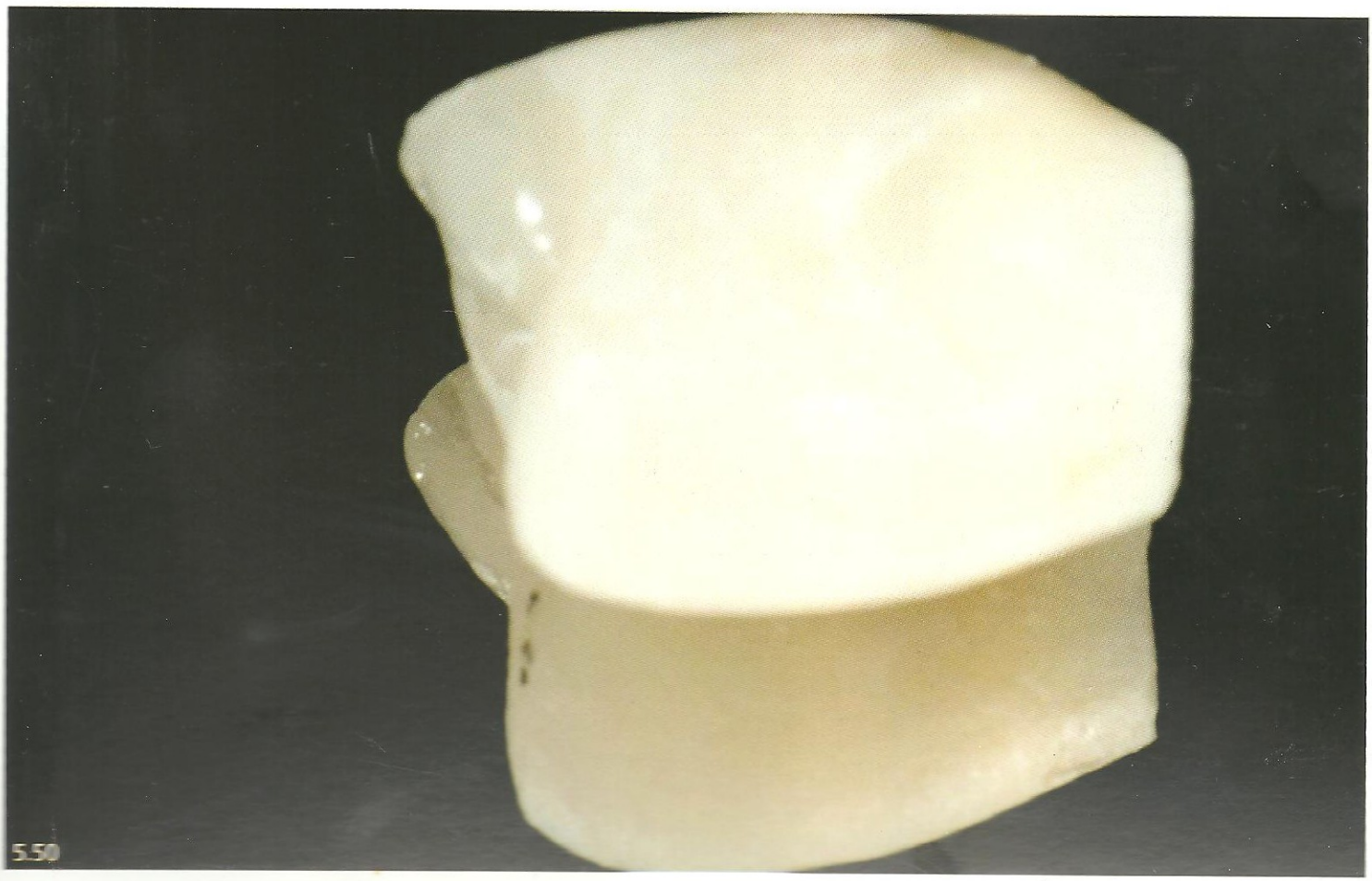
5.50

Fig. 5.48 – Modelos de trabalho ocluídos com a réplica do pilar ceraone em posição.
Fig. 5.49 – Cilindro de zircônia.
Fig. 5.50 – Primeiro pré-molar confeccionado com porcelana sobre o cilindro de zircônia.

5.51

5.52

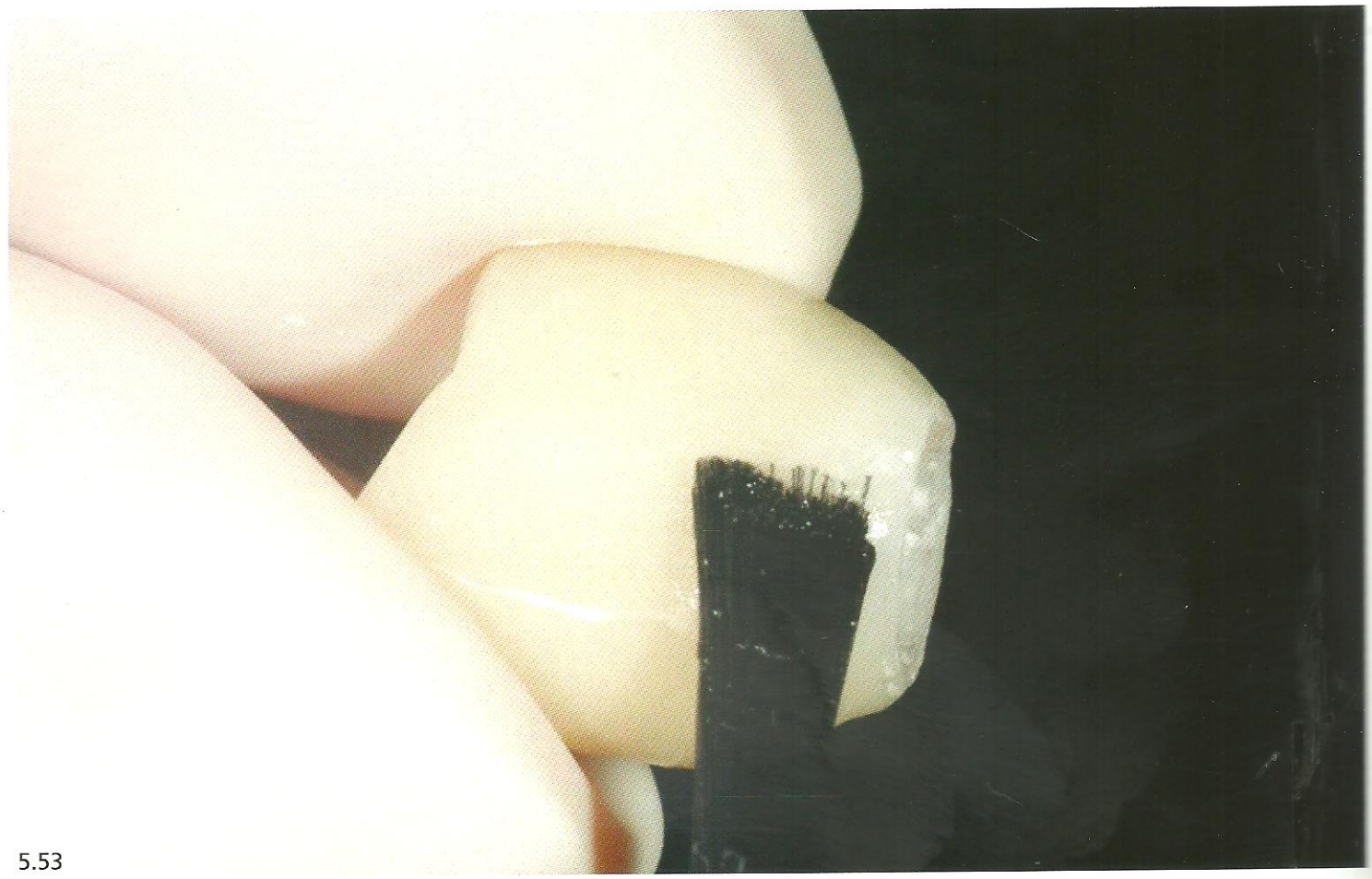

5.53

Fig. 5.51 – Coroa sendo testada no modelo de trabalho.
Fig. 5.52 – Com a remoção da gengiva artificial, observar a adaptação da prótese ao pilar.
Fig. 5.53 – Coroa sendo isolada com vaselina, na superfície externa, para facilitar a remoção do excesso de cimento de fosfato de zinco.

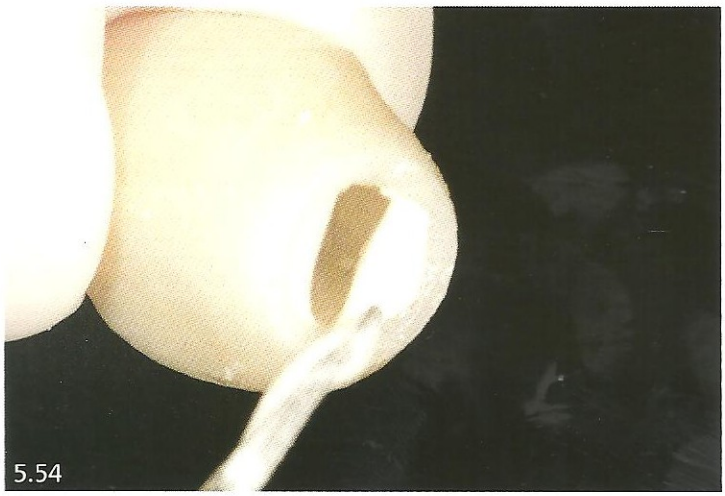
5.54

5.55

Fig. 5.54 – Cimento de fosfato de zinco sendo colocado na borda interna da coroa. Mais uma vez, observe a pouca quantidade de cimento. Isso é importante para o assentamento final da coroa.

Fig. 5.55 – Instalação final da coroa.

Oclusão – Ajuste da Prótese

As figuras 5.56 a 5.65 mostram a sequência do ajuste oclusal de uma prótese metalocerâmica do tipo cimentada-parafusada, na região do primeiro molar superior esquerdo.

Caso clínico realizado pela acadêmica do curso de Odontologia – disciplina de Implantodontia UFSC Daniela Peressoni Vieira.

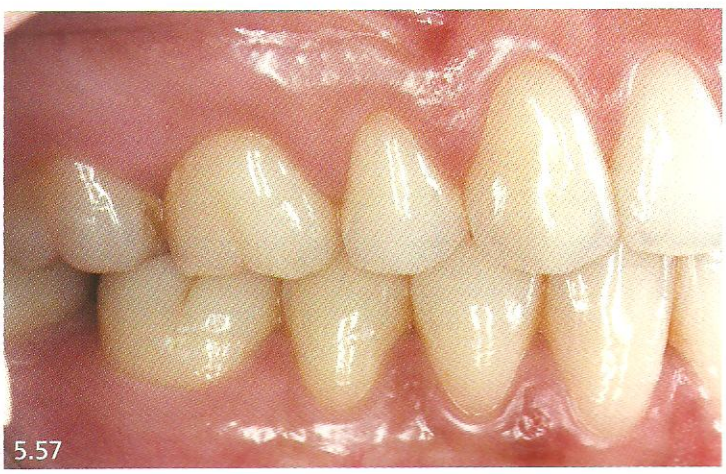

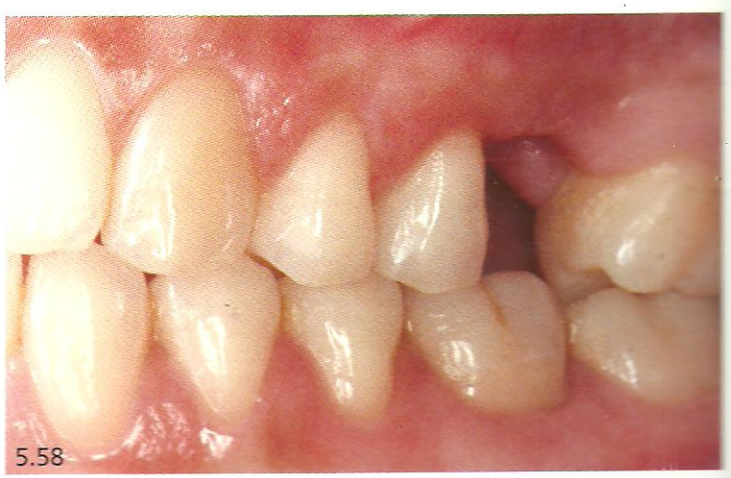

Figs. 5.56 a 5.58 – Vistas frontal, laterais direita e esquerda da paciente em MIH.

Fig. 5.59 – Vista lateral com paciente fazendo movimento lateral. Observe como os dentes se tocam levemente nesse movimento.
Fig. 5.60 – Vista lateral da prótese instalada no primeiro molar.
Fig. 5.61 – Vista lateral do paciente fazendo o movimento de lateralidade. Observe o contato na prótese.

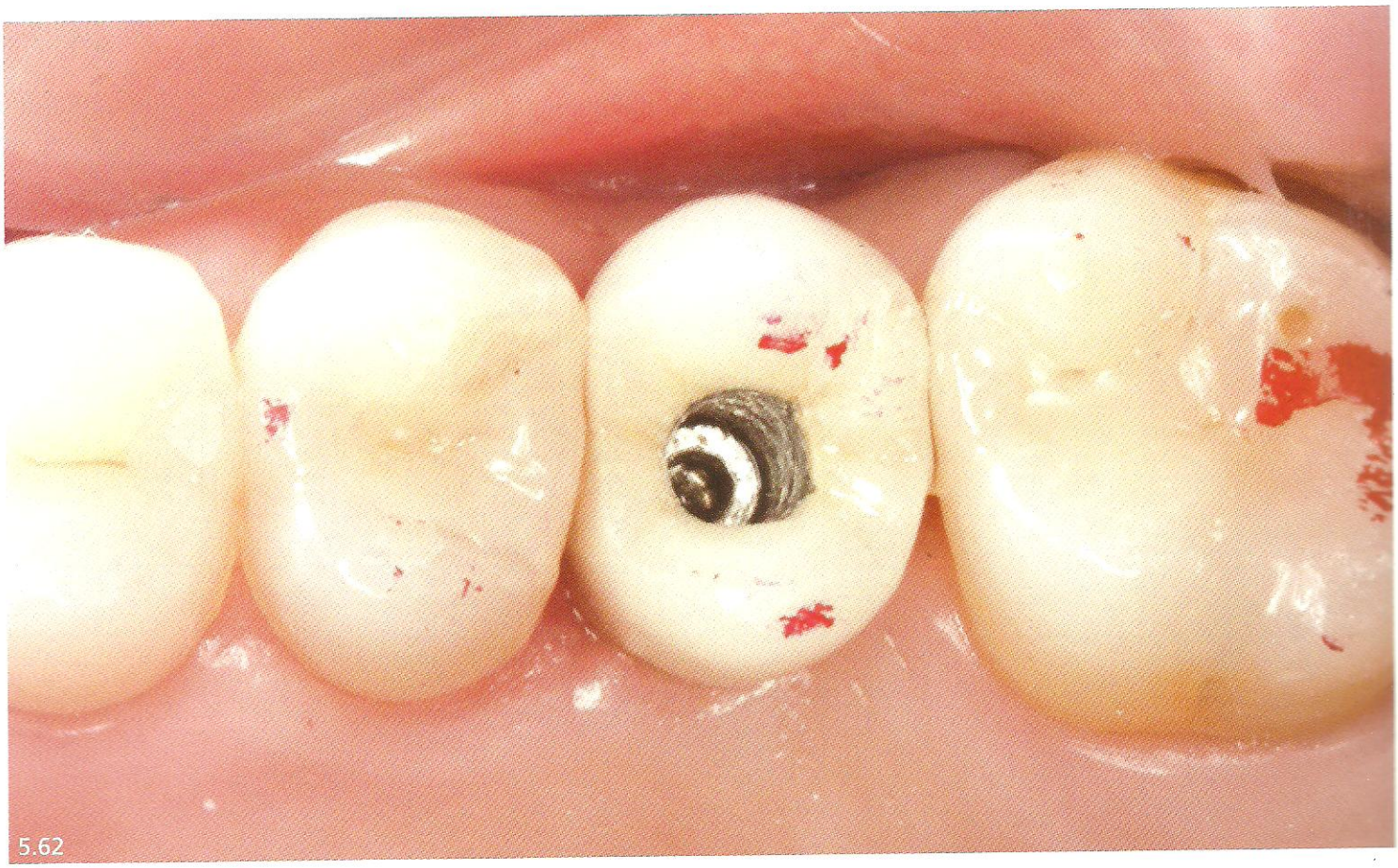

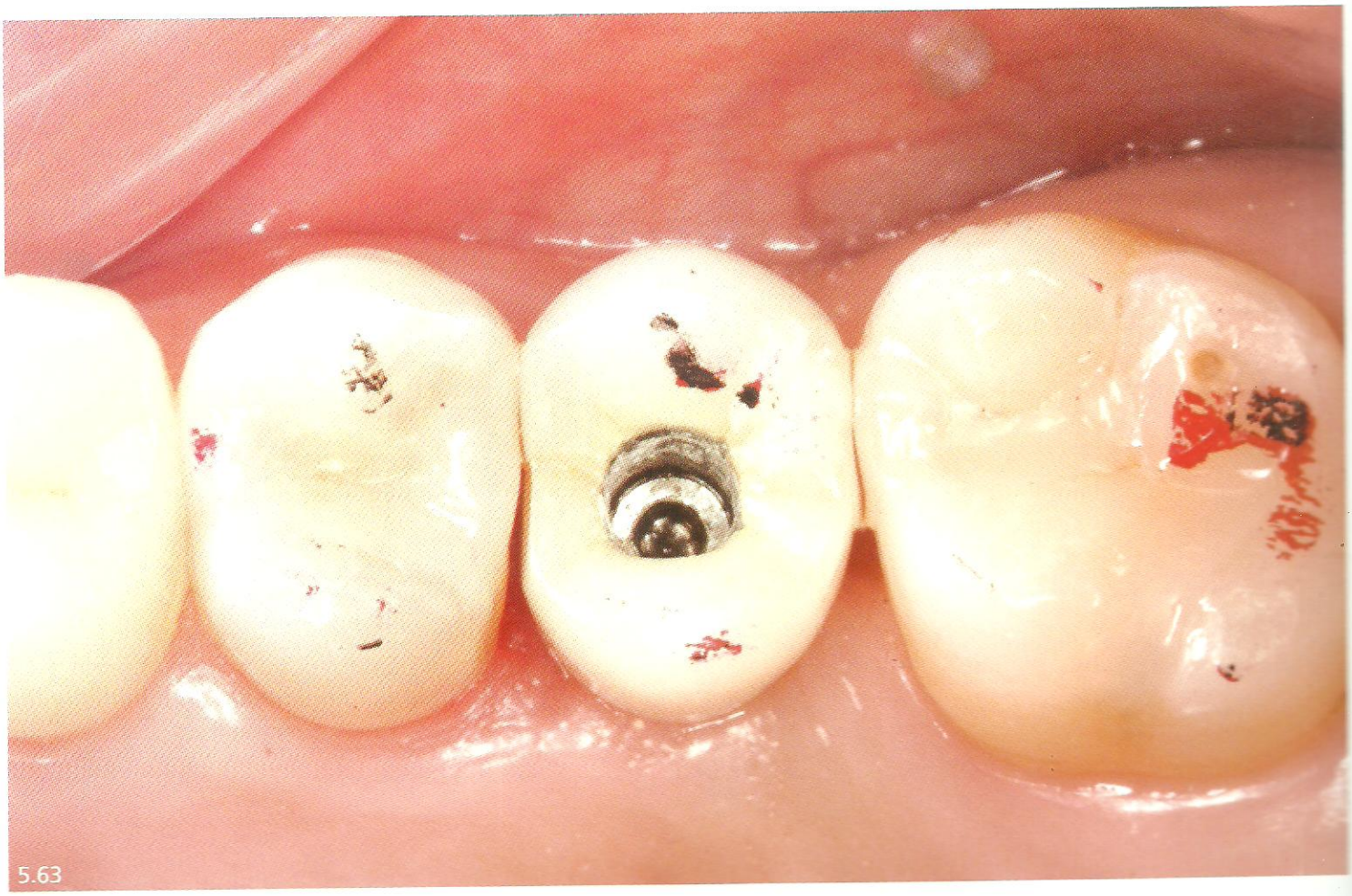

Fig. 5.62 – Vista oclusal dos contatos estabelecidos tanto na prótese, como nos dentes naturais em MIH.

Fig. 5.63 – Vista Oclusal. Os contatos onde as cores **preta** e **vermelha** coincidem são considerados os contatos cêntricos. Já o contato onde só existe a cor preta é o contato em lateralidade. Esse deve ser desgastado.

Fig. 5.64 – Vista oclusal com a ponta diamantada fazendo desgaste do contato em lateralidade.

Fig. 5.65 – Vista lateral. Observe que nesse movimento a prótese não tem mais contato, permanecendo os mesmos contatos nos dentes naturais antes da instalação da prótese.

Fechamento do Orifício

As figuras 5.66 a 5.70 mostram o fechamento do orifício oclusal de uma prótese unitária na região do primeiro molar superior esquerdo.

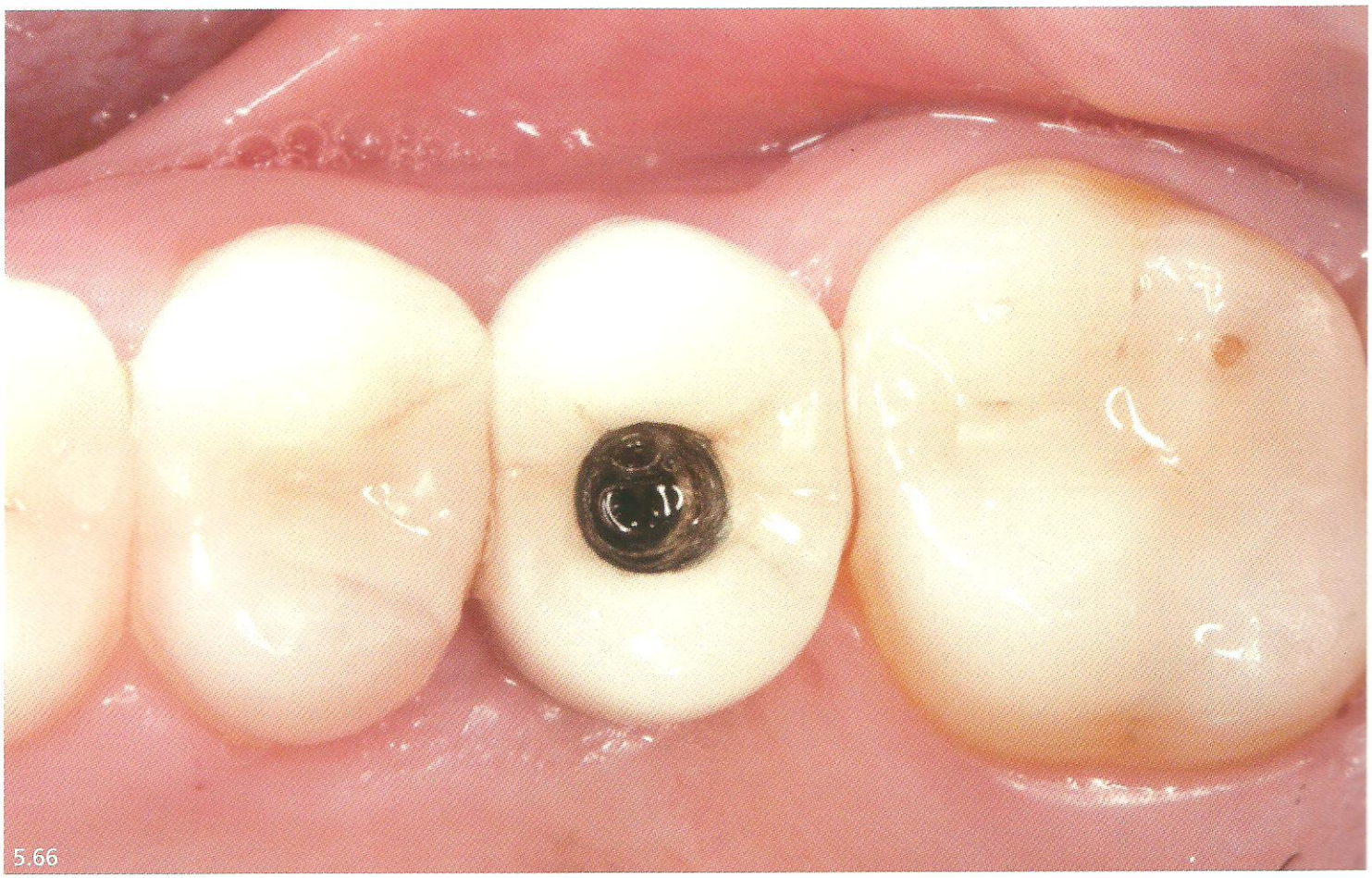

Fig. 5.66 – Orifício de acesso do parafuso.
Figs. 5.67 e 5.68 – Fita em teflon sendo colocada sobre cabeça do parafuso.

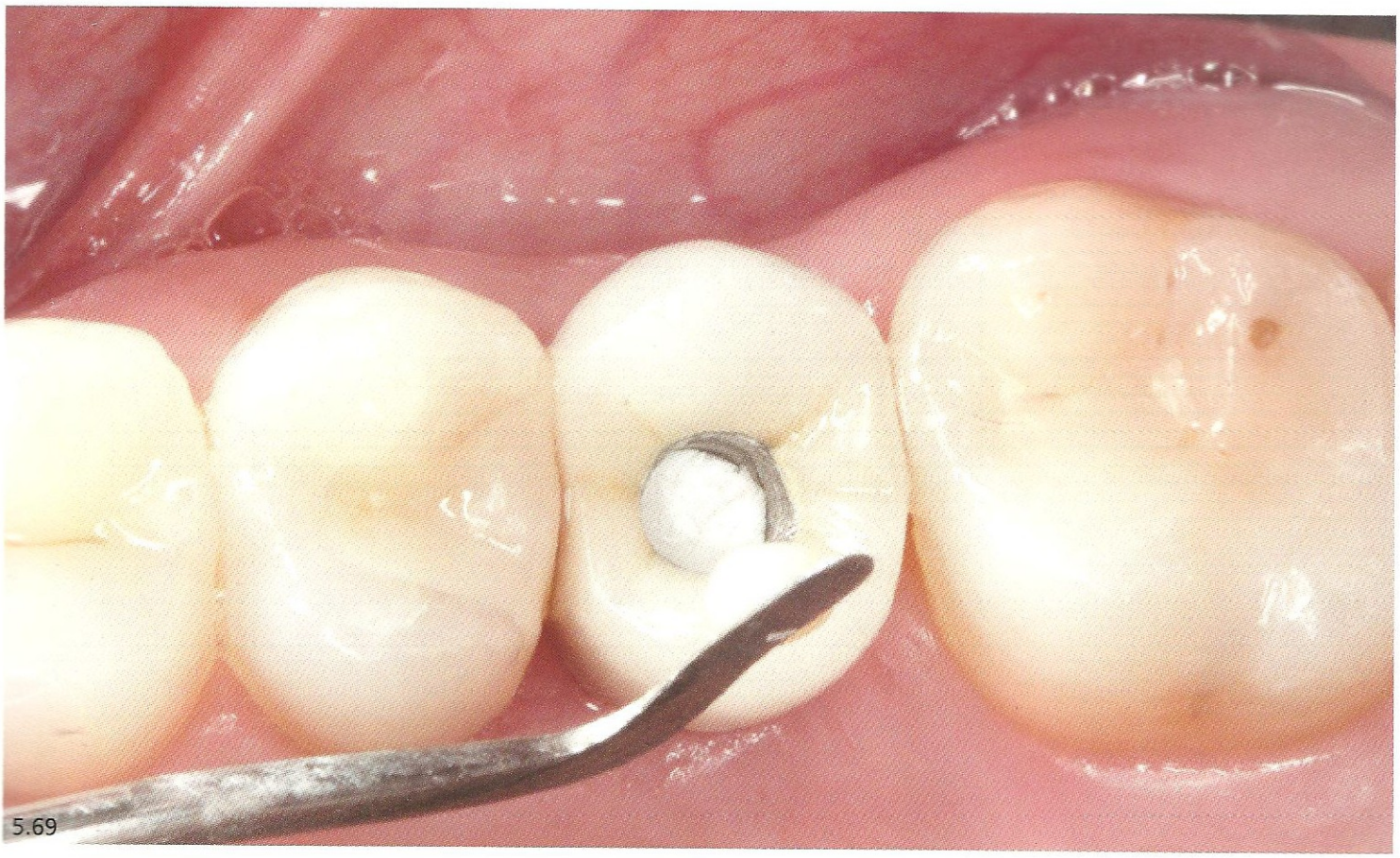

Fig. 5.69 – Resina composta sendo levada ao orifício.
Fig. 5.70 – Orifício de acesso ao parafuso fechado com resina composta.

Capítulo 6

Prótese Total sobre Implante – *Overdenture*

Prótese Total sobre Implante – *Overdenture*

Conceito

São próteses totais ou parciais removíveis com mecanismos de retenção adicionais em raízes de dentes remanescentes ou em implantes, permitindo uma melhora significativa das condições de estabilidade e retenção dessas próteses. São também conhecidas como sobredentaduras (Figs. 6.1 e 6.2).

Com o advento das próteses fixas suportadas e retidas por quatro implantes, também devido aos implantes zigomáticos e também devido à utilização dos implante curtos, houve uma redução considerável na fabricação desse tipo de prótese. Um outro fator que desestimulou também muitos profissionais a usarem a prótese total sobre implante é a frequência com que os pacientes procuram para sua manutenção. Desde que este livro foi lançado, em 2005, não confeccionamos mais nenhuma prótese com esse perfil, nem em nossa escola tampouco em nossas clínicas. Por essas razões, e em respeito e em consideração aos profissionais que gostam de utilizá-las, manteremos neste capítulo o mesmo texto e os mesmos casos clínicos da edição número 1.

Sistemas de retenção para *overdentures*

A posição mais favorável do implante para o tratamento protético deve ser avaliada pré-operatoriamente. Assim, quando do planejamento pré-cirúrgico, já devemos ter uma idéia do sistema de retenção a ser utilizado. Por isso a importância de se terem modelos montados em articulador numa correta relação maxilomandibular para que possamos ter uma ideia do espaço intermaxilar disponível para o sistema de retenção a ser escolhido.

Alguns sistemas de retenção mais comumente utilizados em *overdentures:*

- Sistema Barra-clipe
- Sistema O'ring
- Sistema Era
- Associação Barra-O'ring
- Associação Barra-Era

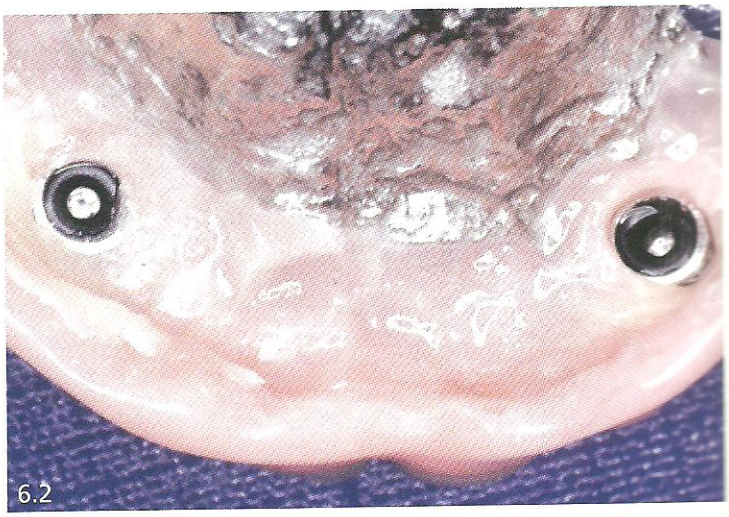

Fig. 6.1 – Prótese do tipo *overdenture* com 3 retentores Era.
Fig. 6.2 – *Overdenture* retida por cápsulas do sistema O'Ring.

Sistema Barra-clipe

Sistema barra-clipe: sistema de retenção onde os implantes se encontram ferulizados por uma estrutura metálica, que permitirá a colocação do sistema de retenção (clipes).

Componentes

- **Barra plástica** para ser fundida com liga de metal precioso ou semiprecioso, unida aos copings (abutments) (Fig. 6.3).
- **Barra metálica:** pronta para ser unida aos *copings* (*abutments*), que serão aparafusados aos implantes osseointegrados. Por exemplo, barra metálica do tipo Nobel-Biocare.
- **Clipes** plásticos ou metálicos (Fig. 6.4).

Posicionamento da barra: Qual a posição mais favorável?

Posicionar os implantes adequadamente na maxila ou na mandíbula, de tal forma que a barra fique numa posição sempre na horizontal, paralela ao plano oclusal e paralela à linha imaginária que une os côndilos (eixo de rotação).

Evitar sempre a barra em diagonal, cuidando para que não ocorra a inclinação da barra tanto no sentido ântero-posterior quanto no látero-lateral (Fig. 6.5).

Comprimento da barra

As distâncias entre os dois implantes mais centrais devem ser em torno de 20 mm.

Passividade na colocação da barra

Quando estivermos aparafusando uma barra e precisarmos utilizar força para apertar um determinado parafuso, com certeza estaremos na presença de stress. Essa barra deverá ser seccionada e unida através de solda.

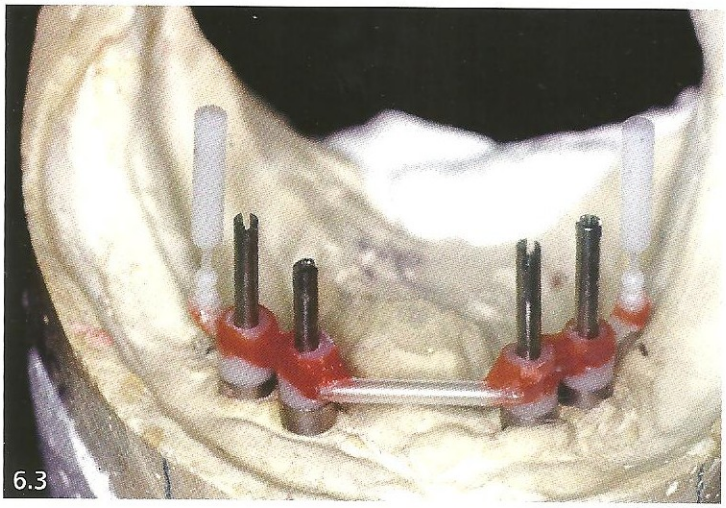



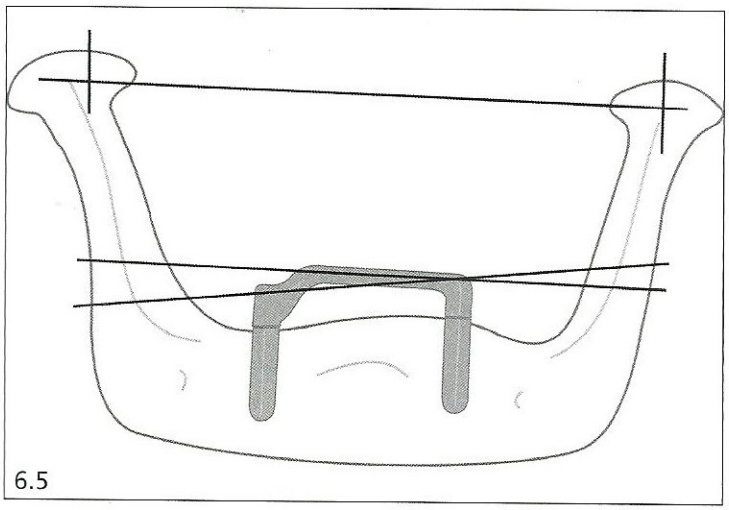

Fig. 6.3 – Barra plástica usada para fundição.
Fig. 6.4 – Clipe plástico.
Fig. 6.5 – Posicionamento da barra: paralela à linha intercondilar. Comprimento ideal da barra: em torno de 20 mm.

Relacionamento vertical da barra

Esse aspecto é muito importante no sucesso do tratamento. O espaço entre a barra e o rebordo deve ser de aproximadamente 1 a 2 mm. Pouco espaço dificultaria a higienização e facilitaria a instalação de doença peri-implantar. Uma relação muito afastada roubaria o espaço a ser ocupado pela prótese (Fig. 6.6).

Que movimento o sistema barra-clipe permite à prótese?

Movimento rotacional ântero-posterior, diferindo da prótese total convencional, que sofre deslocamentos laterais ou translação ântero-posterior e póstero-anterior.

Posicionamento dos clipes

Devem sempre ser colocados na posição mais central da barra (entre os dois implantes mais centrais) (Fig. 6.7).

Sistema barra-clipe para a mandíbula

Número de implantes

Dois implantes equidistantes da linha média a aproximadamente 20 mm são suficientes para instalação de um ou dois clipes.

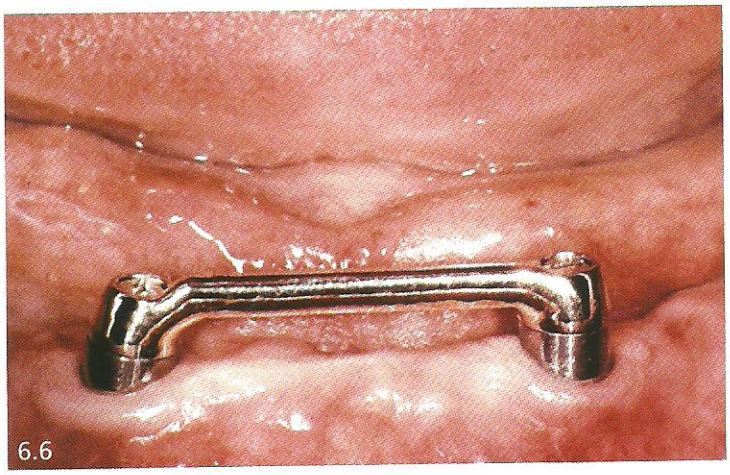



Fig. 6.6 – Relação da barra com o rebordo alveolar.
Fig. 6.7 – Posicionar o clipe sobre a barra.

Sistema barra-clipe para a maxila

Número e posicionamento ideal dos implantes

Na maxila, a colocação de no mínimo 4 implantes, estrategicamente localizados: 2 implantes de cada lado nas regiões dos caninos.

Com as características aqui descritas, acrescidas dos cuidados em relação à fase laboratorial, a *overdenture,* tanto maxilar quanto mandibular, reunirá condições para trabalhar biomecanicamente, minimizando as cargas sobre implantes, resultantes não só da ancoragem na área basal, mas também do fato de o mecanismo de retenção permitir os movimentos de rotação ântero-posterior e minimizar cargas no sentido vertical.

Confecção da *overdenture:* Fases clínica e laboratorial

Por se tratar de uma prótese resiliente e, portanto, predominantemente mucossuportada, todos aqueles princípios biofísicos envolvidos na confecção de uma prótese total convencional deverão ser respeitados na confecção de uma *overdenture.*

Uma boa moldagem resulta sempre em um bom molde e em um melhor aproveitamento da área de suporte, garantindo melhor estabilidade da prótese (Fig. 6.8).

Sistema de retenção resiliente

Consiste na colocação de um espaçador entre a barra e o clipe, permitindo os movimentos vertical e horizontal, que é o que se busca na maioria das *overdentures.* Portanto, a função do espaçador é propiciar uma compensação ao movimento intrusivo da prótese, proveniente da resiliência da mucosa quando submetida às forças mastigatórias, evitando sobrecargas à barra e, consequentemente, aos implantes. Os clipes plásticos, embora não façam uso de nenhum elemento espaçador, apresentam módulo de elasticidade que permite à *overdenture* um movimento rotacional. Os sistemas que utilizam o clipe plástico podem assim ser considerados como resilientes.

Transferência do clipe na boca (técnica)

Clipe metálico

- Posicionado com o espaçador sobre a barra.
- Resina acrílica autopolimerizável é aplicada nas abas retentivas do clipe para, com as próteses em oclusão, fixá-lo à prótese.
- Um lençol de borracha pode ser utilizado para evitar que a resina escoe para debaixo da barra.

Clipe plástico (Figs. 6.9 a 6.11)

- Posicionar o clipe sobre a barra.
- Fazer o assentamento passivo da prótese sobre todo o rebordo. Não pode existir nenhuma interferência da barra na porção interna da prótese (báscula).
- Fazer a apreensão do clipe pela técnica do pincel, por lingual ou palatal, onde ocorre a exteriorização da haste do clipe através do orifício deixado pelo técnico ao término da polimerização da overdenture. Antes mesmo de ocorrer a polimerização final, pedimos ao paciente para fechar a boca, apoiando a prótese sobre todo o rebordo.

É fundamental que a inserção da prótese seja igual à do clipe; por isso o desenvolvimento dos clipes com angulações diferentes.

Sistema O'ring (Bola) (Figs. 6.12 a 6.13B)

Conceito

Sistema de retenção resiliente onde os implantes não se encontram ferulizados, e a carga transmitida pela prótese irá se dividir de forma independente sobre cada um dos implantes e também sobre a mucosa alveolar. O sistema O'ring para implantes se apresenta na condição de um pilar (macho) com cinta metálica com altura variável, aparafusados sobre implantes do tipo Brånemark, com hexágono externo e uma cápsula (fêmea), que possui internamente um anel de borracha. Durante a mastigação, esse conjunto macho-femea permite movimentos rotacionais e, também, no sentido vertical.

A confecção de uma *overdenture* com o sistema O'ring é bem mais fácil para o técnico e o clínico, se comparado com o sistema barra-clipe. Não precisamos fundir uma estrutura (barra), e não teremos problemas de ajuste passivo dessa estrutura sobre os implantes. Isso simplifica o processo laboratorial e o tempo clínico. Quando se colocam múltiplos implantes, esse sistema não admite divergências entre os implantes maiores que 5 a 8°.

Indicações do sistema O'ring

- Implantes posicionados distantes um do outro, onde o risco de deformação da barra torna inviável o uso do sistema barra-clipe.
- Sempre que os implantes estiverem paralelos entre si.
- Implantes de bons diâmetro e comprimento.
- Quando o paciente apresenta dificuldades de executar sua higiene bucal.

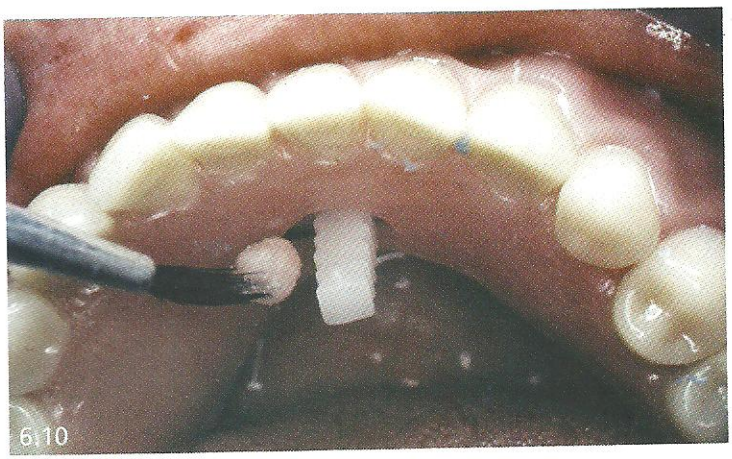

Fig. 6.8 – Moldagem funcional do rebordo, com transferência dos implantes.
Fig. 6.9 – Desgaste da parte interna da prótese, evitando a interferência da barra durante o assentamento da prótese sobre o rebordo.
Fig. 6.10 – Captura do clipe com resina acrílica através do orifício confeccionado para passagem da haste.
Fig. 6.11 – Clipe capturado.

Componentes do sistema O'ring

- O'ring ou munhão bola.
- Cápsula metálica + anel de borracha.
- Espaçador.
- Cápsula de prensagem.

O'ring ou munhão bola: parafusado diretamente sobre os implantes.

Cápsula metálica: possui internamente um anel de borracha e será incorporada à base da prótese, melhorando a sua retenção.

Anel espaçador: permite o *stop* da cápsula ao munhão bola (O'ring). Sua função é de propiciar uma compensação ao movimento intrusivo da prótese proveniente da resiliência da mucosa quando submetida às forças mastigatórias, evitando, assim, sobrecargas aos implantes. Depois da transferência ou captura da cápsula para o interior da prótese, remove-se o anel espaçador e a cápsula se movimenta livremente para contrabalançar o movimento da fibromucosa.

Cápsula de prensagem (de plástico): serve para efetuar a conformação do espaço necessário para a transferência da cápsula do O'ring para o interior da base da prótese (*overdenture*).

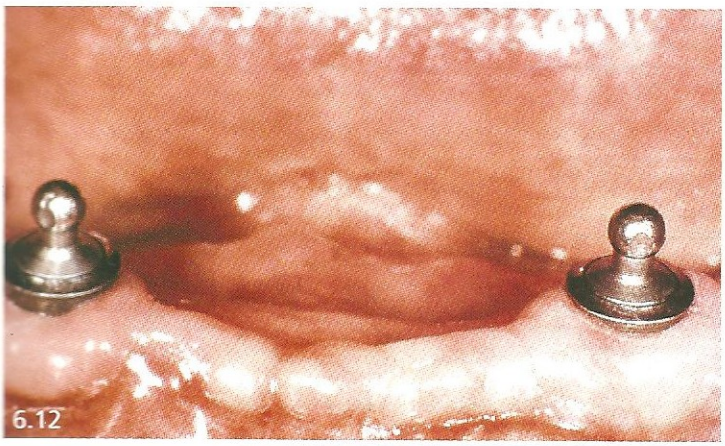

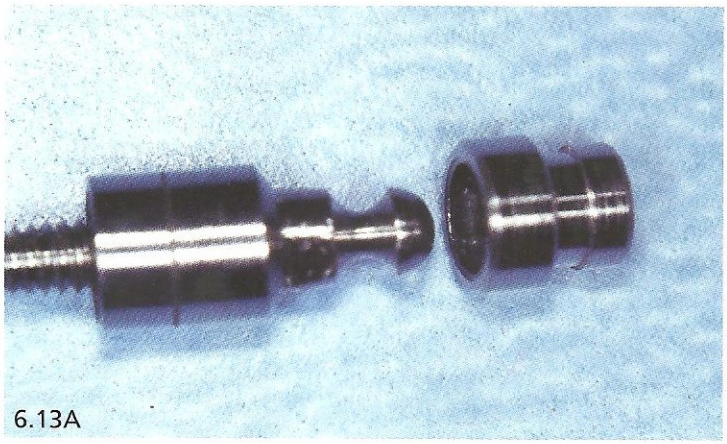



Fig. 6.12 – Sistema O'ring sobre os implantes.
Figs. 6.13A-B – Componentes do sistema O'ring: munhão bola + cápsula metálica (A) e cápsula de prensagem (B).

Técnica de transferência das cápsulas

- Selecionar o pilar intermediário que será diretamente conectado ao implante. Após conectado, esse pilar passa a ser chamado de macho.
- Posiciona-se o espaçador sobre o macho.
- Acoplar a fêmea ao macho.
- A prótese terminada, já com os espaços abertos para acomodar as cápsulas, é assentada na boca, e o paciente a mantém fechada, em oclusão leve. Se houver interferência no assentamento,use uma broca esférica para desgastar mais o acrílico internamente.
- Coloque resina autopolimerizável na fase plástica no interior da *overdenture* (nos espaços deixados após a prensagem na mufla), aplique resina adicional sobre as cápsulas e assente a prótese na boca. Permita que o acrílico polimerize, enquanto o paciente permanece em oclusão leve. Retire a prótese da boca, preencha qualquer defeito no acrílico, remova os espaçadores dos machos e termine a prótese.

Sistema O'ring fundido sobre barras

Na presença de edentulismo total, um outro mecanismo de retenção disponível é a associação barra + O'ring, desde que o espaço intermaxilares disponível permita esse tipo de associação. Situações onde a disposição dos implantes inviabiliza o posicionamento correto da barra e dos próprios clipes (ver sistema barra-clipe), a ferulização desses implantes com uma barra e a fundição de O'rings sobre essa estrutura apresentam-se como mais uma alternativa viável de tratamento para esses pacientes mutilados orais (Figs. 6.14 a 6.23).

Sistema Era – Implantes

Sistema de retenção resiliente, utilizado de forma isolada sobre cada um dos implantes, e desenhado para ter certa quantidade de movimento quando o paciente morde. Esse movimento remove parte da força mastigatória que recai sobre o pilar e a coloca sobre o tecido abaixo da prótese. É fundamental que os implantes estejam colocados de forma paralela para minimizar os riscos de ocorrência de cargas destrutivas, principalmente na maxila.

Como nem sempre esse objetivo pode ser alcançado, acompanha esse sistema um conjunto de identificadores de angulação que podem ser de 5, 11 e 17°, para a melhor seleção das fêmeas anguladas, e com o intuito de se obter o melhor paralelismo entre os implantes. Uma vez feita a seleção dos componentes angulados (fêmeas), eles são posicionados da forma mais conveniente (paralela) e assentados com cimento resinoso no interior da porção que compõe a cinta do intermediário. Trabalhos têm mostrado que com esse *attachment* ocorre uma distribuição mais simétrica das forças oclusais ao redor dos implantes e uma distribuição de carga uniforme sobre a crista edêntula pela base da prótese.

Componentes

- Fêmeas retas e anguladas para obter o paralelismo quando os implantes estão divergentes.

- *Abutments (fêmeas) retos:* temos uma peça única.
- *Abutments angulados:* duas peças. Uma base aparafusada no implante e um pilar fêmea colado à base com resina. São fornecidos em 3 angulações: 5, 11 e 17° (Fig. 6.24).
- *Alinhadores manuais plásticos:* servem para auxiliar na colocação da fêmea no implante e avaliar a angulação (paralelismo).
- *Postes metálicos de paralelismo:* identificadores de angulação que podem ser de 5, 11 e 17° para auxiliarem na seleção das fêmeas anguladas, com o objetivo de encontrar o melhor paralelismo entre os implantes (Fig. 6.25).
- *Cápsulas (machos):* são os componentes que geram a retenção do sistema, fabricados com *nylon* e em cinco cores, cada qual apresentando retenção específica (Fig. 6.26):
  - Cor preta: macho de processamento
  - Cor branca: retenção leve
  - Cor laranja: retenção moderada
  - Cor azul: retenção forte
  - Cor cinza: retenção muito forte
  - Cor amarela: mais retentivo que o cinza
  - Cor vermelha: o mais retentivo

Estas cápsulas de *nylon* ficam alojadas no interior da prótese e entram em contato com a porção do *abutment*, revestindo-o interna e externamente, gerando atrito friccional responsável pela retenção da *overdenture*.

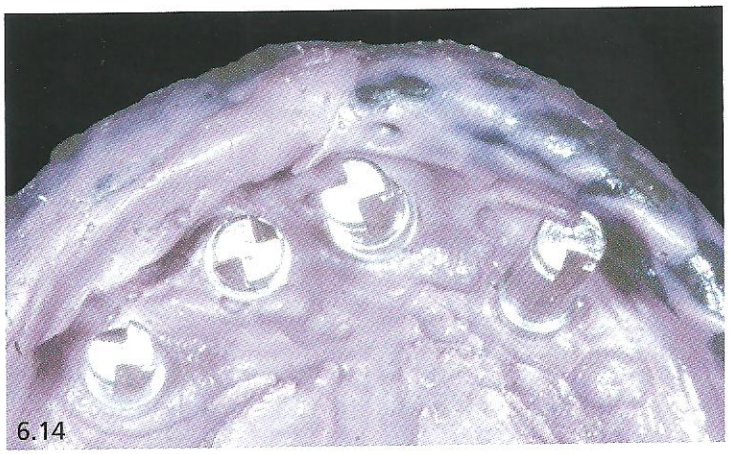
6.14

6.15

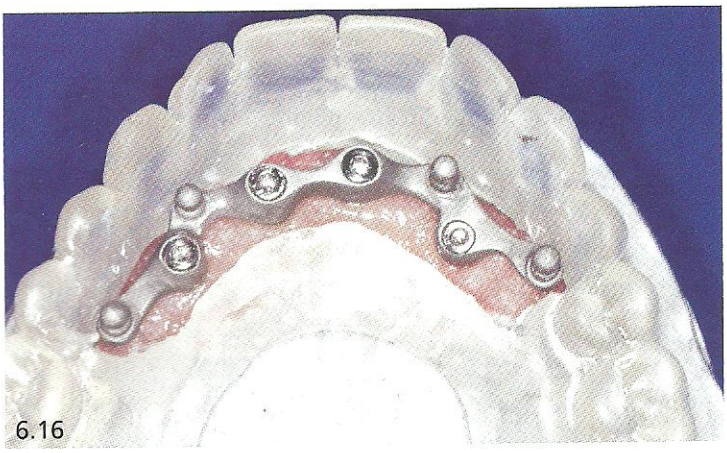
6.16

6.17

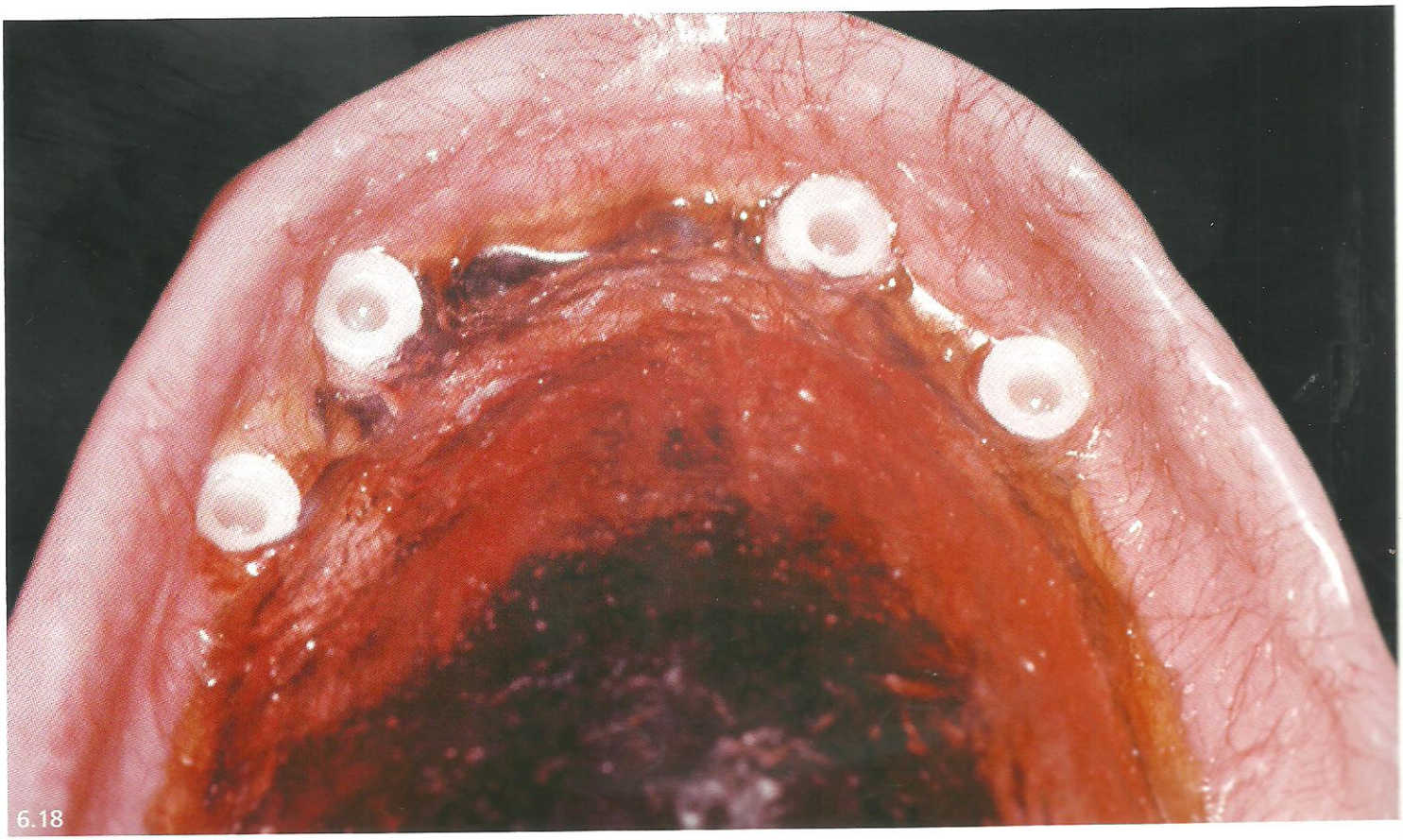
6.18

Fig. 6.14 – Moldagem de transferência dos implantes.
Fig. 6.15 – Modelo com os análogos dos implantes.
Fig. 6.16 – Posicionamento da barra conforme a posição ideal dos dentes (ditada pelo guia cirúrgico).
Fig. 6.17 – Barra metálica com 4 O'rings fundidos.
Fig. 6.18 – Overdenture concluída com as cápsulas de prensagem na parte interna.

6.19

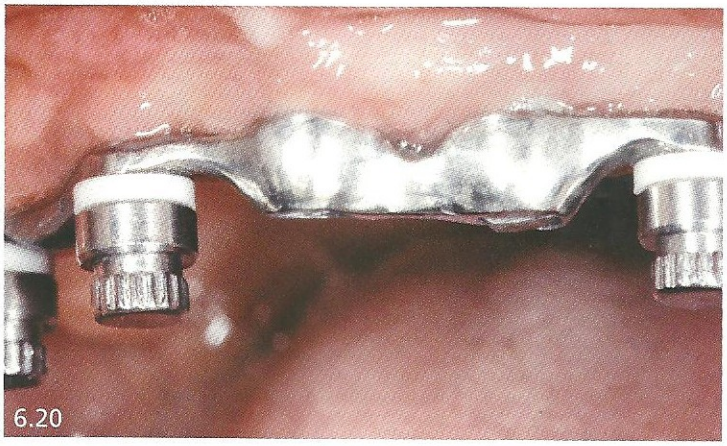
6.20

6.21

6.22

6.23

Fig. 6.19 – Espaçadores posicionados sobre os O'rings.
Fig. 6.20 – Cápsulas metálicas posicionadas para a captura.
Fig. 6.21 – Uso de máscara de silicona para detectar a interferência da barra no assentamento da prótese.
Fig. 6.22 – Cápsulas metálicas capturadas.
Fig. 6.23 – Caso concluído.

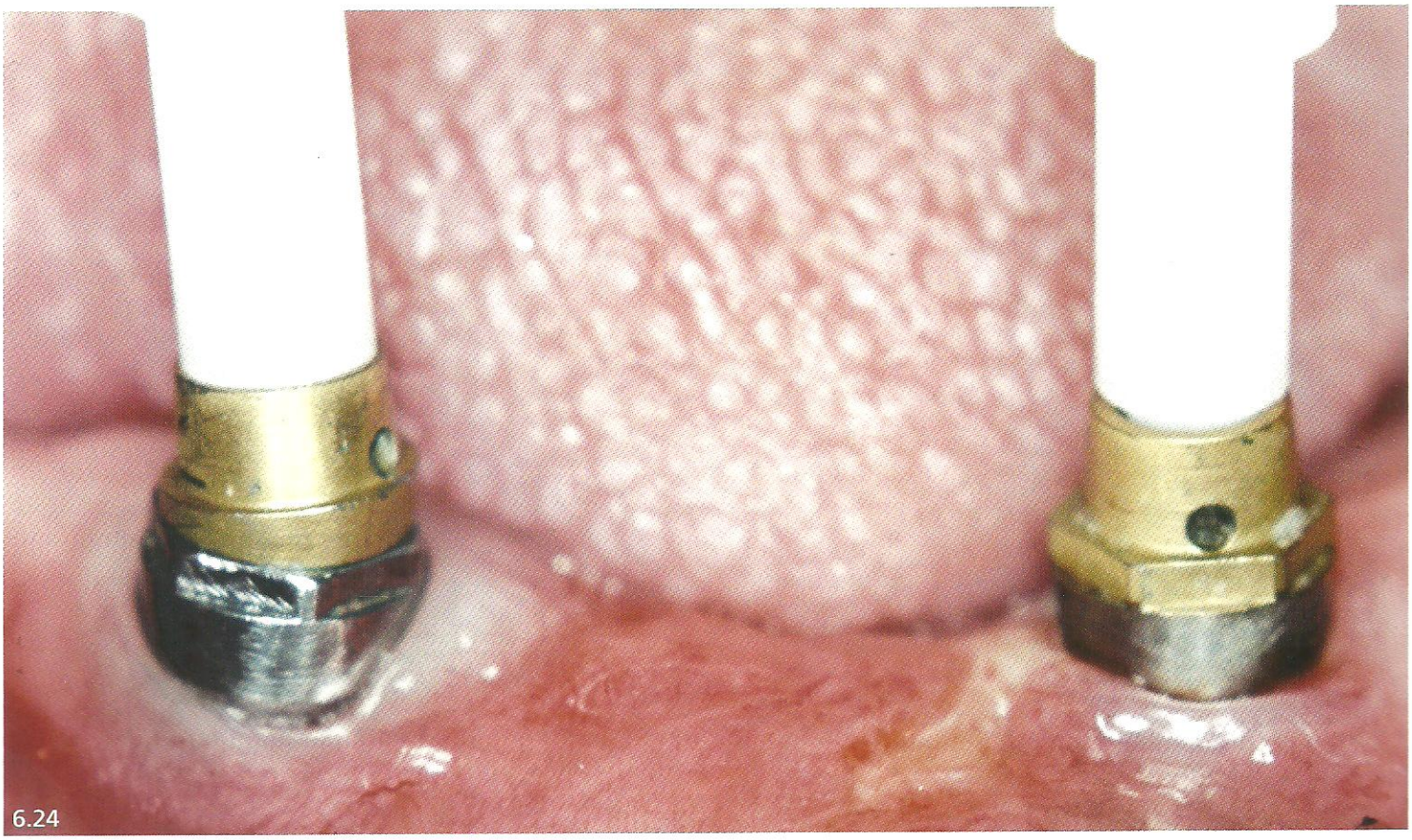

Fig. 6.24 – Retentores Era reto (à direita) e angulado (à esquerda) com os respectivos alinhadores manuais de plástico.
Fig. 6.25 – Postes metálicos para auxiliar na seleção dos retentores Era.
Fig. 6.26 – Cápsulas codificadas por cor de acordo com o grau de retenção.

Descrição de uso do Sistema Era – caso clínico (Figs. 6.27 a 6.37)

- A seleção dos *abutments* pode ser feita em cima do modelo-mestre, onde os implantes se acham posicionados.
- *Implantes bem posicionados (paralelos):* selecionar *abutments* retos (peça única).
- *Implantes divergentes entre si:* selecionar *abutments* angulados (duas peças) para alcançar o paralelismo funcional. A base é parafusada no implante, e o pilar-fêmea angulado é colado à base com Era Lock (cimento resinoso). São oferecidas 3 diferentes angulações de *abutments:* 5, 11, e 17°.
- *Alinhadores manuais plásticos:* servem para auxiliar na colagem das fêmeas anguladas, na boca ou em laboratório, dependendo da preferência do profissional, como também para avaliar a angulação (paralelismo entre os implantes). Se houver certeza de que a transferência dos implantes está correta a união das fêmeas anguladas poderá ser completada no laboratório.
- Posicionar os machos de processamento (cor preta) sobre os *abutments* no modelo-mestre e proceder à inclusão em mufla para a prensagem da *overdenture*. Todos os machos são ancorados mecanicamente na base da prótese. Eles fornecem tanto resiliência vertical quanto movimento rotacional em todos os sentidos.
- *Substituição da cápsula preta na clínica:* as cápsulas de processamento (cor preta) vem sofrendo todo tipo de deformação, desde o processo de prova da placa base, registro da dimensão vertical até a acrilização da prótese. Assim, é conveniente fazer a troca dessa cápsula já deformada por uma cápsula nova na boca. Após a remoção das cápsulas desgastadas da *overdenture*, posicione novas cápsulas na boca sobre as fêmeas anguladas ou retas, assente a *overdenture* na boca para ter certeza de que ela não toca os pilares tampouco os novos machos pretos. Caso ocorra esse contato, use uma broca esférica para remover os excessos de acrílico. Coloque resina autopolimerizável na overdenture, nos espaços antes ocupados pelas cápsulas pretas, aplique resina adicional sobre os novos machos pretos, e assente a prótese na boca. Permita que o acrílico polimerize, enquanto o paciente permanece em oclusão. Retire a prótese da boca, preencha os defeitos no acrílico e termine a prótese.
- Substituia os machos pretos pelos brancos. Se uma maior retenção for desejada pode-se fazer uso de cápsulas (machos) com as cores laranja, azul, cinza ou vermelha – da menor para a maior retenção, respectivamente.

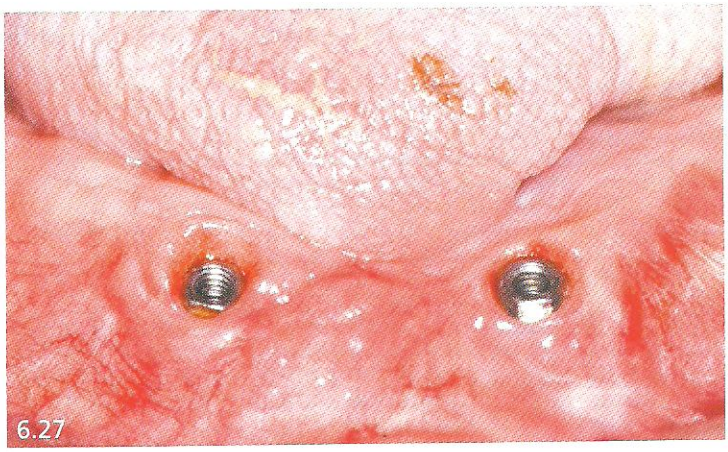
6.27

6.28

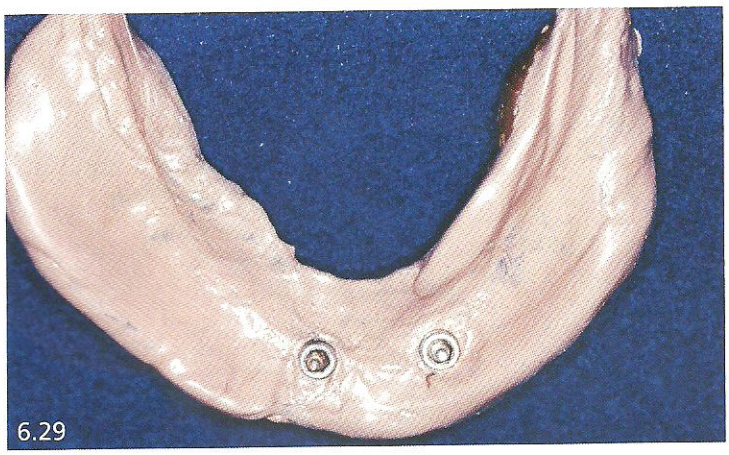
6.29

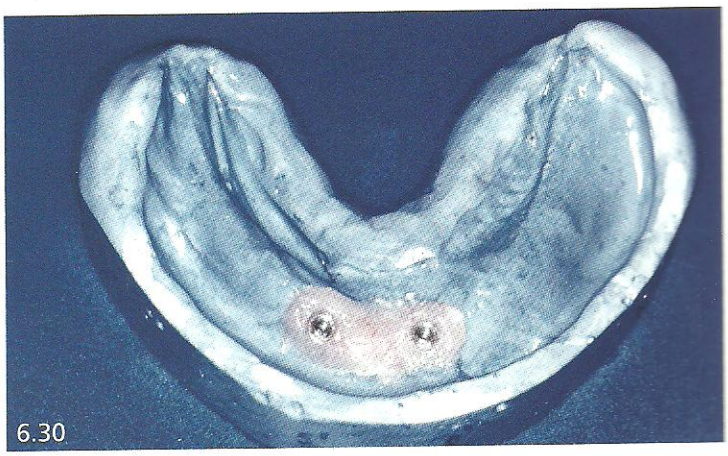
6.30


6.31

6.32

Fig. 6.27 – Dois implantes posicionados na região anterior da mandíbula.
Fig. 6.28 – Postes de transferência posicionados sobre os implantes.
Fig. 6.29 – Moldagem de transferência.
Fig. 6.30 – Modelo de trabalho.
Fig. 6.31 – Registro da relação cêntrica e da dimensão vertical de oclusão.
Fig. 6.32 – Montagem dos dentes em cera.

6.33

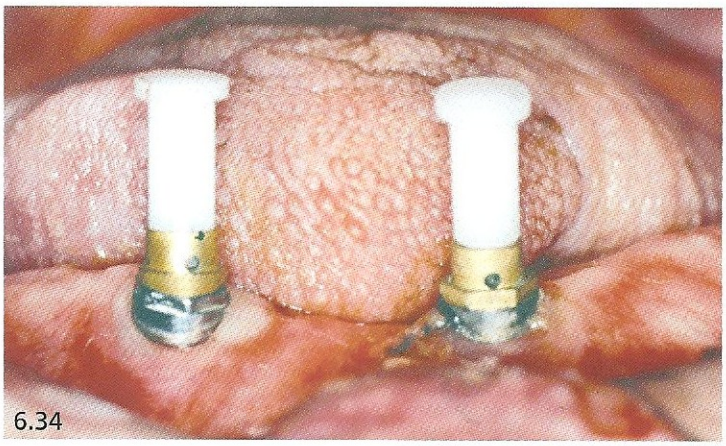
6.34

6.35

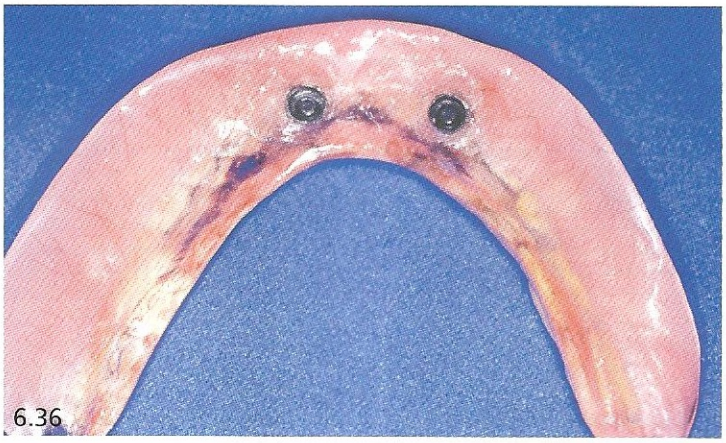
6.36

6.37

Fig. 6.33 – Poste metálico utilizado para selecionar o sistema de retenção (angulação ideal do intermediário).

Fig. 6.34 – Retentores selecionados sendo instalados na boca com o auxílio dos postes de paralelismo.

Fig. 6.35 – Cápsulas de prensagem (pretas) posicionadas na boca.

Fig. 6.36 – Cápsulas capturadas no interior da prótese.

Fig. 6.37 – Substituição das cápsulas de prensagem pelas cápsulas brancas.

Capítulo 7

Falhas Mecânicas e Biológicas nas Próteses sobre Implantes e Principais Queixas dos Pacientes

Falhas Mecânicas e Biológicas nas Próteses sobre Implantes e Principais Queixas dos Pacientes

Falhas Mecânicas

As falhas mecânicas mais comuns e mais freqüentes que ocorrem nas próteses sobre implantes são:

- Afrouxamento do parafuso da prótese.
- Afrouxamento do parafuso do pilar protético.
- Fratura do parafuso da prótese.
- Fratura do parafuso do pilar protético.
- Fratura do material estético.
- Descolamento das facetas dos dentes de resina acrílica nas próteses totais.
- Trinca no pilar angulado.
- Fratura do ponto de solda.
- Fratura da barra metálica.

Como Corrigir o Problema

Afrouxamento do parafuso da prótese

- Verificar a presença de interferência oclusal, tanto nas posições (RC e MIH) quanto nos movimentos mandibulares básicos (protrusão e lateralidade), especialmente nos pequenos movimentos. Fazer o ajuste necessário.
- Substituir o parafuso quando o afrouxamento for muito frequente.
- Aplicar o torque mínimo recomendado de 10 Ncm.
- Colocar arruelas de pressão (Fig. 7.1).

Afrouxamento do parafuso do pilar protético

- Remover a prótese, quando ela é parafusada.
- Remover o pilar protético, lavá-lo, recolocar em posição e apertá-lo novamente com o torque recomendado.
- Verificar a presença de interferência oclusal.

Nas próteses cimentadas

- Fazer uma abertura por oclusal ou palatal para ter acesso ao parafuso do pilar.
- Remover todo o conjunto.
- Lavar e reinstalar a prótese com o torque recomendado.
- Verificar a presença de interferência oclusal.

Obs.: Quando o acesso ao parafuso do pilar protético, com a finalidade de se preservar a prótese, for muito difícil, a prótese deve ser destruída e outra confeccionada. Um dado também importante é que os provisórios devem ser devolvidos aos pacientes para, caso seja necessário, poderem ser reutilizados. Uma boa maneira de preservar os provisórios feitos com resina acrílica é mantê-los congelados em ambiente aquoso.

Fratura do parafuso da prótese (Figs. 7.2A e B, 7.3A e B)

- Remover a prótese para ter acesso ao pilar protético e ao parafuso que fraturou.
- Afrouxar e remover o pilar protético.
- Remover o fragmento do parafuso de dentro do pilar protético, utilizando, para isso, qualquer instrumento com extremidade fina, por exemplo, a sonda exploradora.

Obs.: Todo parafuso fraturado fica frouxo no local onde foi rosqueado. Isso ocorre porque seu diâmetro é sempre menor que o diâmetro interno do parafuso do pilar protético; por essa razão, sua remoção se torna fácil.

- Recolocar o pilar protético em posição.
- Posicionar a prótese substituindo o parafuso fraturado.

Fratura do parafuso do pilar protético (Fig. 7.3C)

- Remover a prótese para ter acesso ao pilar protético com o parafuso fraturado.
- Remover o fragmento do parafuso do pilar protético de dentro do implante, utilizando qualquer instrumento com extremidade fina, por exemplo, a sonda exploradora.
- Instalar novo pilar protético ou substituir só o parafuso e apertar com o torque recomendado.
- Posicionar a prótese, fixando-a com o parafuso de retenção.

Fratura do material para revestimento estético (Figs. 7.4A e B, 7.5A e B)

Como já foi visto, existem basicamente dois materiais para suprir as necessidades estéticas: cerâmicas e resinas.

As cerâmicas são difíceis e, muitas vezes, impossíveis de serem reparadas. Quando as fraturas são pequenas e estão localizadas em áreas que não requerem esforços, os reparos com resina composta podem ser realizados. Esses reparos são frágeis e se descolam facilmente.

Impossibilitado de fazer reparo, outra prótese deve ser confeccionada, desde a estrutura metálica até a aplicação final da porcelana.



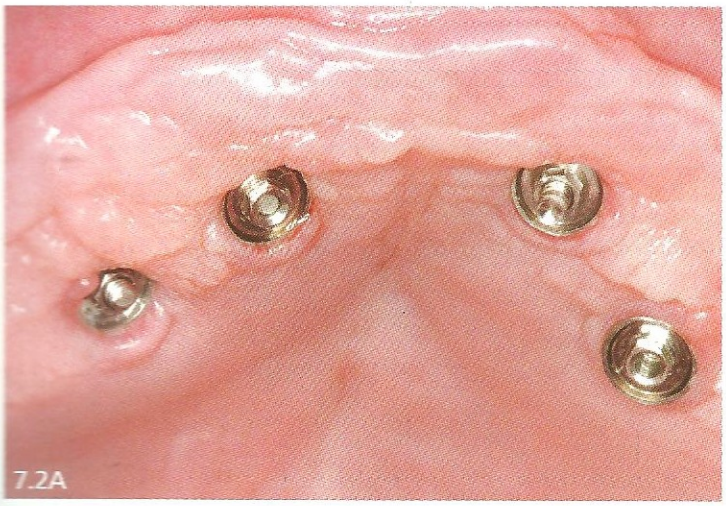

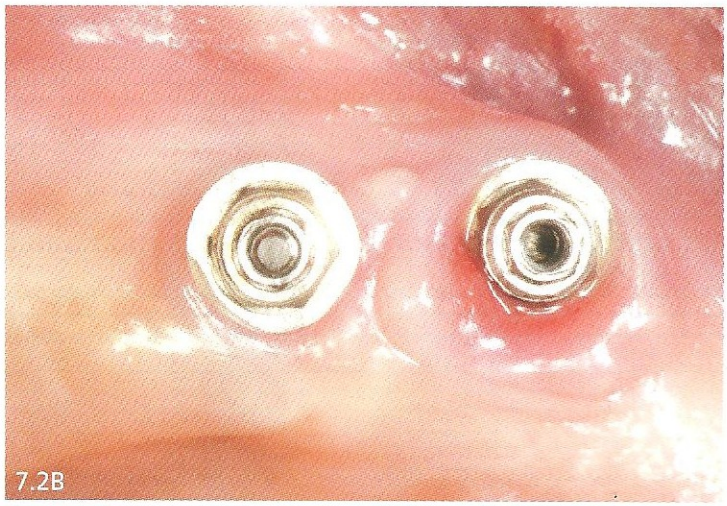



Fig. 7.1 – Anuela posicionada no parafuso de ouro.

Figs. 7.2A e B – Vista intraoral de parafusos para retenção de prótese fraturado pilar micro-unit em dois diferentes tipos de prótese sobre implante.

Figs. 7.3A e B – Parafusos fraturados.

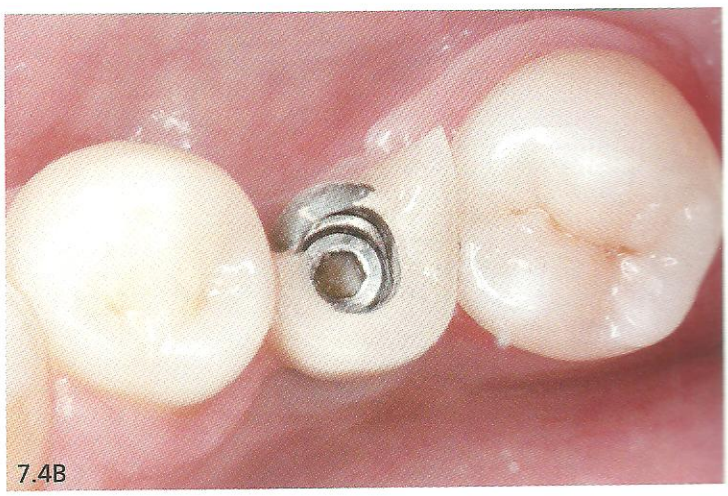

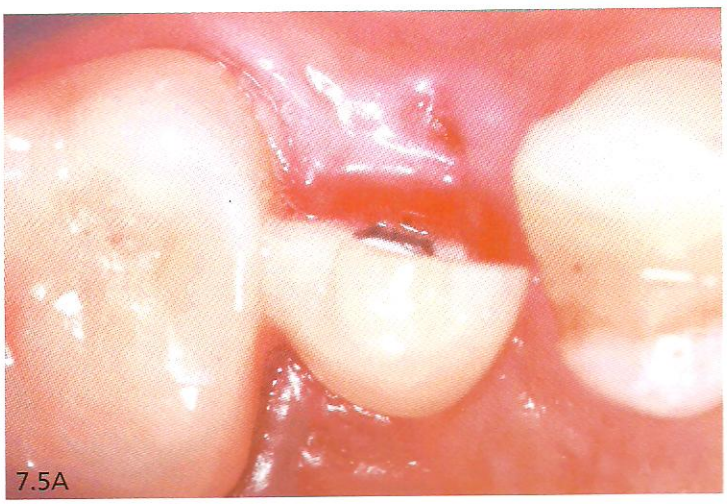

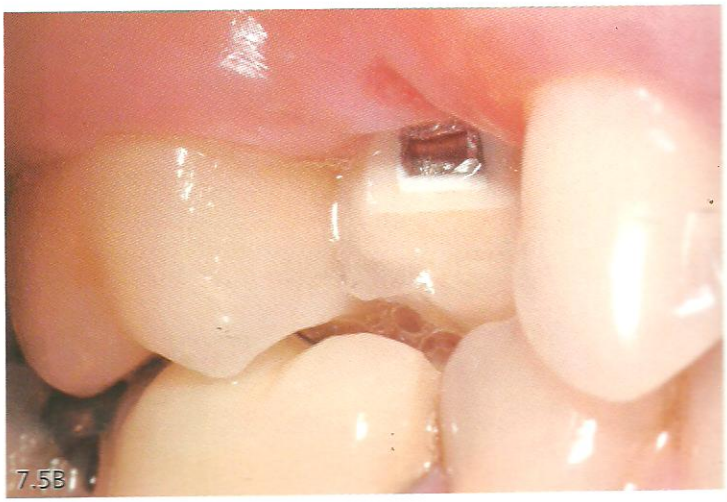

Fig. 7.3C – Implante no interior de um bloco ósseo removido por uma fresa trefina, seccionado longitudinalmente, mostrando o parafuso do intermediário protético fraturado no seu interior.

Figs. 7.4A e B – Vistas lateral e oclusal de uma prótese em metalocerâmica com a porcelana fraturada.

Figs. 7.5A e B – Vista lateral e oclusal de uma prótese fraturada inclusive o cilindro em zircônia pré-fabricado sobre um pilar cerâmico.

Aplicar porcelana sobre o metal já usado, a mesma se fratura e se destaca da estrutura metálica com muita facilidade.

Já em próteses com materiais resinosos, os reparos são fáceis e rápidos, podendo toda a estrutura metálica ser reutilizada.

Descolamento das facetas de resina acrílica em prótese total (Figs. 7.6A e B)

Esse é um problema que vem acontecendo frequentemente. Para nós, a razão disto se deve à película (verniz) que envolve os dentes pré-fabricados, o que impede a perfeita união com a resina acrílica em que a prótese foi prensada. Temos a impressão de que os técnicos não a removem. Uma outra causa é a falta de retenção que no passado era obtida com a colocação e a fundição das pérolas de resina à estrutura metálica.

Como corrigir

- Limpar a área da prótese e fazer pequenas perfurações.
- Fazer pequenas perfurações no dente.
- Testar o dente na prótese, verificando a sua adaptação.
- Misturar a resina acrílica autopolimerizável da cor do dente.
- Untar o dente e a área da prótese com monômero.
- Levar pequena porção de resina à prótese.
- Fixar o dente em posição.
- Remover o excesso.
- Esperar polimerização total da resina.
- Fazer o acabamento e polimento final no local ou fora da boca.

Trinca nos Pilares Angulados

Essa é uma das falhas mecânicas que temos observado com certa regularidade. Os pilares angulados possuem uma parte rosqueável com pouca estrutura metálica, a qual sofre um processo de ruptura ou trinca com certa facilidade. Nestes pilares são instaladas as tampas de proteção, os transferentes e por fim o parafuso da prótese (provisória ou permanente). Esse processo de aperto e afrouxamento deixa essa região, já frágil, mais suscetível a trincas e, como consequência, ao afrouxamento do parafuso e da prótese.

Como resolver

Substituir o pilar angulado por outro novo, de preferência do mesmo fabricante. Também é importante enviar ao fabricante o pilar fraturado para que ele possa avaliar o problema, produzindo, quem sabe, pilares com maior resistência.

Fratura da área de solda (Figs. 7.7A e B)

Em caso de próteses metalocerâmicas, outra prótese deve ser confeccionada. Não existe alternativa.

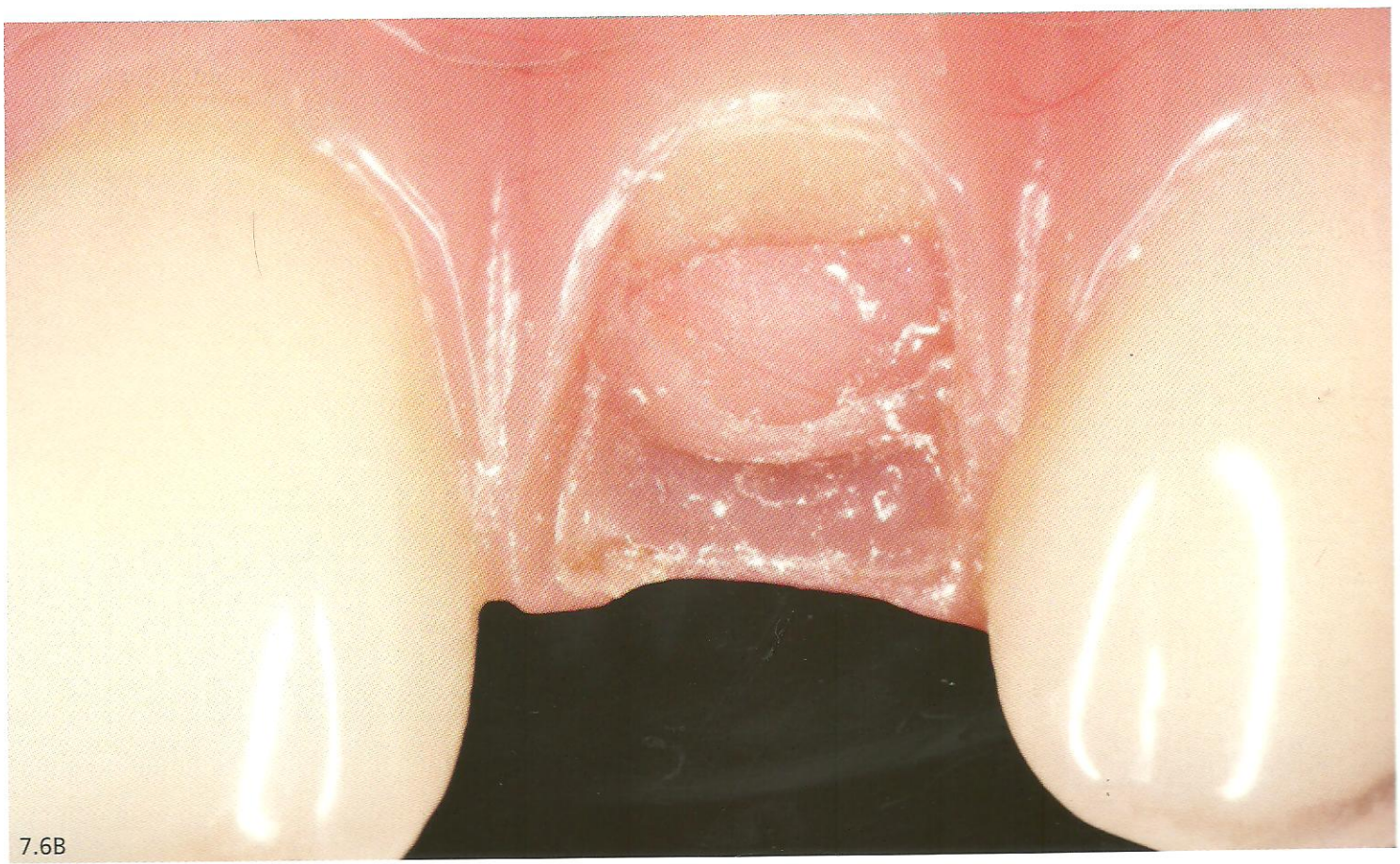

Figs. 7.6A e B – Vistas de uma faceta descolada de uma prótese total superior sobre implante fabricada em resina acrílica.

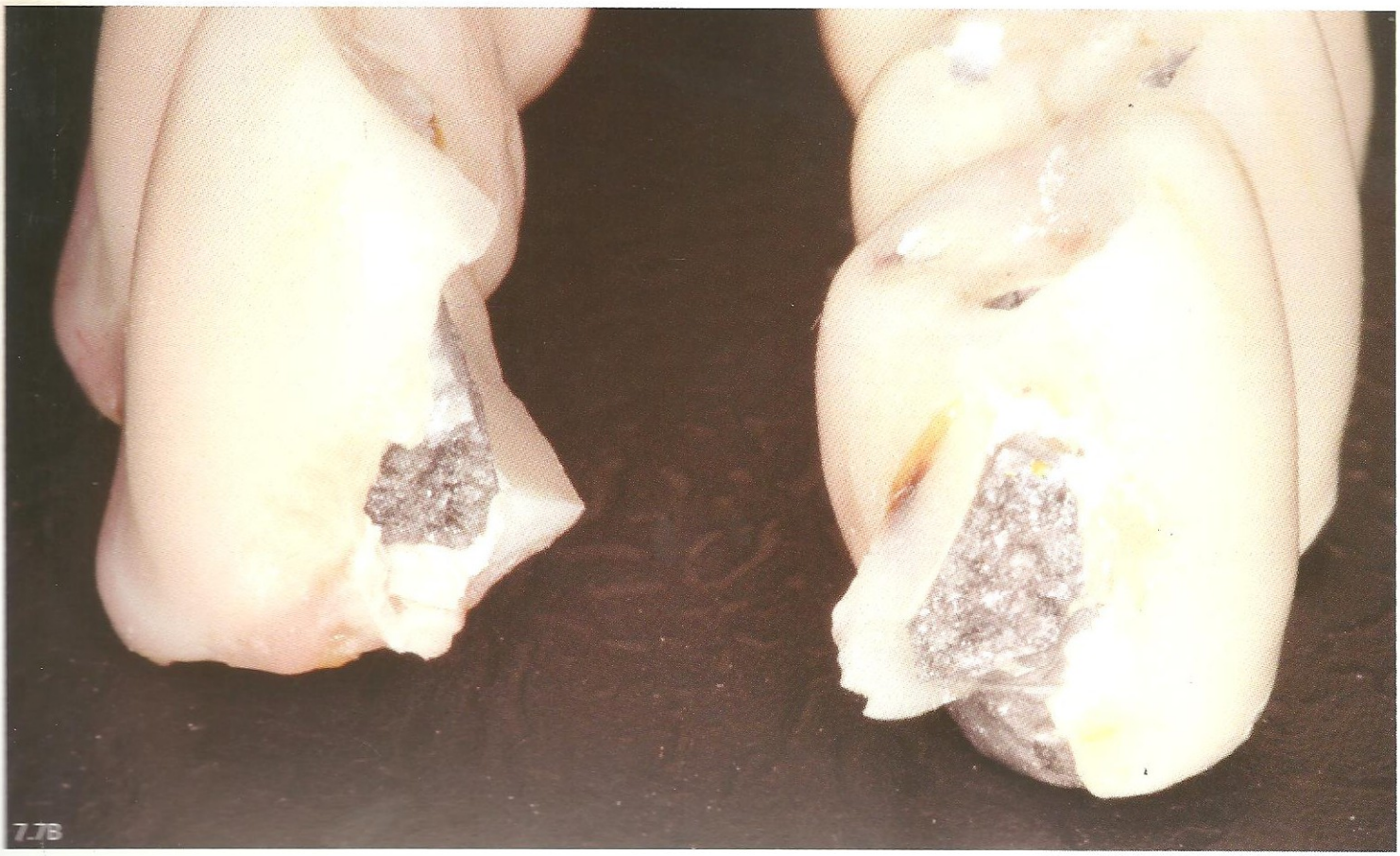

Figs. 7.7A e B – Vistas de uma prótese do tipo protocolo com a barra metálica fraturada no ponto de solda

Já nas próteses metaloplásticas, existem grandes possibilidades de reaproveitar a estrutura metálica.

Técnica de reparo

- Remover a prótese da boca.
- Remover o material estético (no laboratório ou no consultório).
- Preparar a área da solda, deixando-a lisa.
- Levar a prótese à boca, fixando-a com parafuso.
- Unir os elementos com resina acrílica.
- Seguir todos os passos para a confecção de prótese metaloplástica, vistos anteriormente.

Fratura da barra metálica

A fratura da barra metálica tem ocorrido com alguma frequência, especialmente na área de extremidade livre. Acreditamos que possa ser problema meramente laboratorial, como falha de fundição ou barra muito fina.

Solução

Caso o profissional tenha os modelos do paciente guardados, o de trabalho e o antagonista, deve-se fazer o seguinte:

- Remover a prótese da boca.
- Instalar no modelo e enviar ao laboratório.
- No laboratório, a barra é soldada e o restante do trabalho refeito.

Na ausência do modelo de trabalho, deve-se fazer o seguinte:

- Transferir a prótese, utilizando para isso os parafusos de trabalho e moldeira aberta.
- Confeccionar um novo modelo com os respectivos análogos.
- Obter o modelo antagonista.
- Obter o registro interoclusal, caso necessário.
- Encaminhar o conjunto ao laboratório para fazer o reparo.

Falhas Biológicas

Basicamente, são três as falhas biológicas nas próteses implantos-suportadas:

- Falta de espaço para a higienização.
- Desajuste na adaptação entre o pilar protético com a plataforma do implante seja ele hexágono externo ou interno.
- Presença de fístula, principalmente nas áreas onde o pilar angulado foi instalado e ficou muito subgengival.

Como corrigir

Falta de espaço para a higienização

Normalmente, esse problema é corrigido desgastando as faces proximais dos dentes que compõem a prótese.

Desajuste entre o pilar protético e plataforma do implante (Figs. 7.8A-D)

Para corrigir este problema, a prótese deve ser removida, o pilar reinstalado e refazer a prótese.

Presença de fístula

Muitas vezes, este problema ocorre devido ao acúmulo de resíduo na parte interna do pilar protético angulado e também pela profundidade do sulco do tecido periimplantar. A melhor maneira de corrigir é fechar o local onde o parafuso do pilar está localizado com resina composta ou guta-percha, ou substituir o pilar protético por outro com cinta maior.

Queixas Principais dos Pacientes

Nossos pacientes têm apresentado algumas queixas frequentes e aqui destacamos as que consideramos as mais significantes:

- Mau cheiro, especialmente quando se está removendo a prótese.
- Dificuldade de higienização.
- Aparecimento do cinza da plataforma do implante ou do pilar protético.
- Descolamento (facetas) dos dentes nas próteses totais.
- Afrouxamento de parafusos.

Mau cheiro

O mau cheiro nas próteses sobre implantes se dá pelo acúmulo de bactérias que infiltram nos espaços (*gaps*) localizados entre a plataforma do implante e pilar protético, e entre o *coping* e o pilar protético. É um problema inerente da prótese sobre implante. Felizmente, o odor ocorre, na maioria das vezes, na hora da remoção da prótese.

Como amenizar o problema

- Antes de propor ao paciente a prótese, informá-lo sobre este problema.
- Antes de remover a prótese, solicitar ao paciente fazer bochecho com clorexidina.
- Irrigar com água, utilizando seringa no local durante o afrouxamento dos parafusos.
- Existem alguns produtos para se colocar nessas interfaces, porém são de resultados muito duvidosos.
- Ao restaurar o orifício, utilizar veda-rosca (teflon) e resina em ambiente previamente bem seco, eliminando qualquer possibilidade de acúmulo de saliva.

Dificuldade de higienização

Todos nós sabemos que quanto maior for uma prótese mais difícil será sua higienização devido à maior quantidade de placa acumulada. Algumas próteses, por causa da sua dificuldade de execução e em benefício muitas

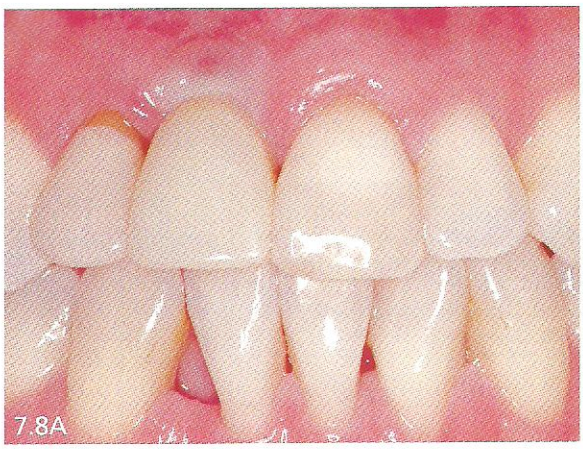

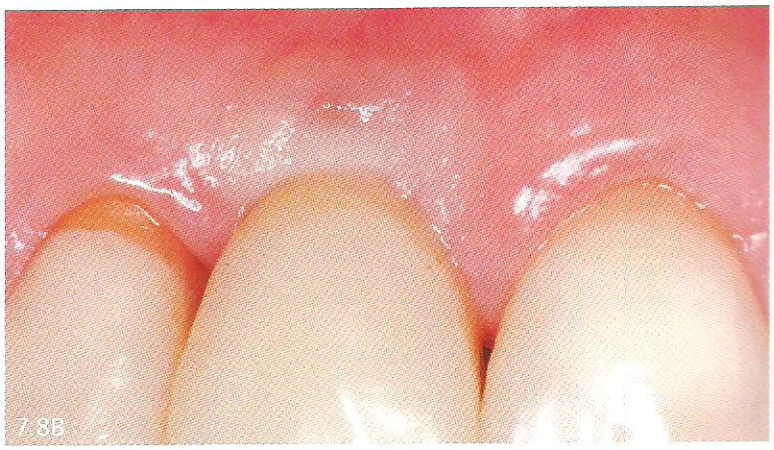

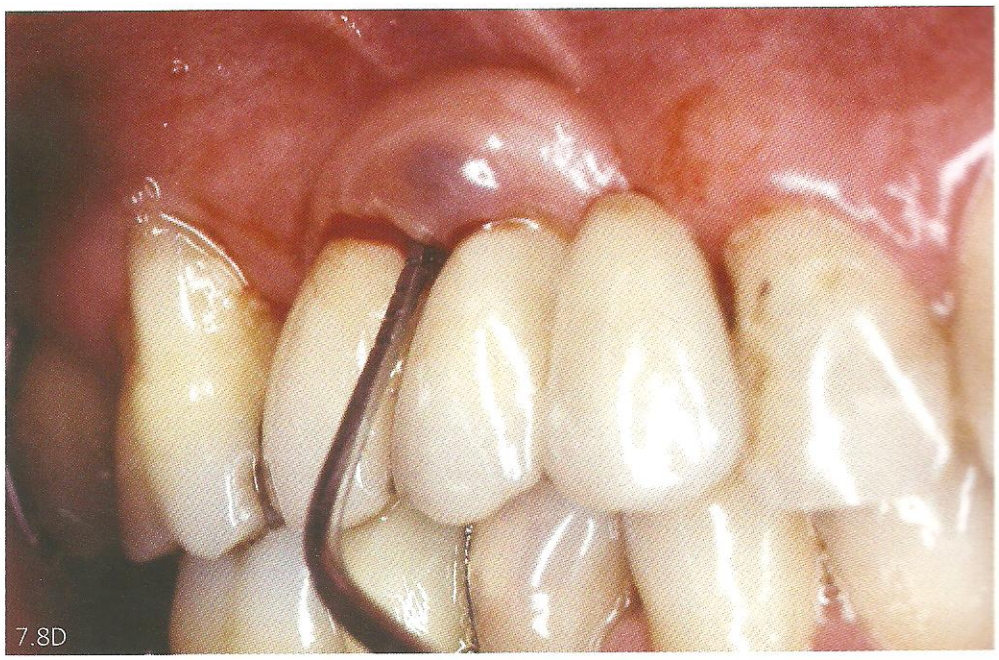

Figs. 7.8A e B – Vistas frontal de uma fístula na altura do incisivo central direito com uma prótese metalocerâmica.
Fig. 7.8C – Radiografia periapical mostrando a falta de adaptação do pilar protético à plataforma do implante que é do tipo hexágono interno.
Fig. 7.8D – Ausência de espaço para higienização.

vezes da estética, ficam com áreas com problemas para limpeza. Mesmo próteses pequenas, e até unitárias, carregam consigo essa complicação.

Outro problema sério que enfrentamos é em relação à idade do paciente. Sabemos que a idade aumenta nossas dificuldades e nossas limitações, por isso precisamos ser cautelosos ao conversar com pacientes que não conseguem fazer uma boa higiene, a fim de não ofendê-los ou magoá-los. Muitos dizem que fizeram a melhor higiene que puderam.

Como amenizar o problema

Existem vários procedimentos para a higienização de uma prótese e, como consequência, de uma boca. Embora a Odontologia de uma maneira geral crie regras, normas para higienização, acreditamos que os pacientes portadores de próteses, especialmente as sobre implantes, lancem mão de todos os dispositivos disponíveis no comércio.

Podem ser:

- Escovas normais e as específicas para prótese com mais de um retentor (escova interdental)
- Fio dental e passadores de fio dental.
- Fio dental especial para limpeza de prótese.
- Bochechos com produtos bactericidas, usados com moderação.
- Uso de aparelhos do tipo "Water Pick", podendo adicionar produtos bactericidas.
- Chamar o paciente ao consultório para a realização de profilaxias mais frequentes: podendo ser a cada um ou dois meses, dependendo da dificuldade que cada paciente apresenta e da visão do profissional.

Aparecimento do "Cinza" da Plataforma do Implante ou do Pilar Protético

É com muita frequência que esses problemas surgem em nossas clínicas, pacientes queixando-se de uma cinta metálica na região gengival. As razões que promovem o aparecimento, podem incluir: implantes mal instalados, recessão gengival, áreas com pouca altura de tecido mole, pilares mal selecionados, entre outros.

Este problema é difícil, e muitas vezes de impossível solução. Gostaríamos de fazer pelo menos uma sugestão: cuidado com as cirurgias periodontais reparadoras. Em muitos casos o resultado pós-cirúrgico poderá ser desastroso, isto é, o problema se torna ainda maior. Para darem bons resultados é preciso que as cirurgias reparadoras sejam muito bem indicadas.

Capítulo 8

Casos Clínicos

Casos Clínicos

Caso Clínico 1

Paciente do sexo feminino, 19 anos de idade, apresentando dois implantes na região dos dentes 12 (implante com diâmetro de 3,3 mm) e 21 (implante de 3,75 mm) (Conexão Sistema de Prótese). A paciente sofreu um acidente de bicicleta há 10 anos, quando foram feitos tratamentos endodônticos nos dentes 12, 11 e 21. Contudo, os dentes 12 e 21 iniciaram um processo de reabsorção externa e a indicação do tratamento foi a exodontia dos mesmos e instalação dos implantes.

A paciente utilizava aparelho ortodôntico, e os dentes provisórios foram fixados no aparelho durante a fase de cicatrização dos implantes. Na cirurgia de reabertura dos implantes, foram colocados dois cicatrizadores de alturas diferentes, sendo de 5,5 mm na região do dente 12 e de 4,0 mm na região do dente 21. Foram realizadas apenas incisões circulares com o objetivo de expor o parafuso de cobertura.

As próteses provisórias parafusadas sobre os implantes foram confeccionadas sobre pilares UCLA com os mesmos dentes utilizados no aparelho.

Aproximadamente 3 meses após a reabertura, iniciaram-se os procedimentos de confecção da prótese definitiva. Uma moldagem de transferência utilizando as próteses provisórias foi realizada – esta técnica permite transferir o formato do tecido gengival conseguido pelos dentes provisórios. Durante o processo de confecção de gengiva artificial e vazamento do gesso, os cicatrizadores foram colocados nos respectivos lugares para evitar contração dos tecidos. Embora as próteses provisórias tenham sido parafusadas, as definitivas, devido à posição dos implantes, não puderam ser feitas do mesmo modo. Pelo fato de a cerâmica necessitar ser um pouco mais espessa por palatal, optou-se pela confecção de próteses cimentadas. Foram utilizados pilares do tipo UCLA com base em cromo-cobalto e *copings* metálicos, nos quais a porcelana foi aplicada.

Objetivando um aprimoramento estético, foi também realizada uma faceta em porcelana no dente 11.

Passados mais de 4 anos, a paciente apareceu no CEPID com a prótese do dente 11 fixada nos dentes adjacentes, pois a mesma tinha descolado. Este trabalho foi elaborado por um outro profissional em caráter emergencial. Após exame radiográfico, observou-se que estava ocorrendo um processo de reabsorção radicular e, como consequência, tanto a faceta como a estrutura dentária tinham-se destacado da raiz.

Optou-se pela remoção da raiz e pela colocação de um implante, hexágono externo de 4,0 mm de diâmetro por 13 mm de comprimento, (Conexão Sistema de Prótese) imediato com prótese imediata utilizando a mesma faceta de porcelana preexistente.

Como pilar, foi usado um cilindro de titânio para prótese provisória e toda a prótese foi completada com resina composta fotopolimerizável. Após alisada e polida, a prótese foi então parafusada e deixada sem contato dentário.

Vale salientar que este caso clínico foi apresentado no livro Prótese Sobre Implante: só dentes anteriores. Porém, com a presença de uma faceta fixada no dente 11.

As figuras 8.1 a 8.15 mostram a sequência resumida do tratamento da paciente, enquanto as figuras 8.16 a 8.41, a complementação do tratamento após a perda da faceta do dente 11. No nosso entendimento e dentro das nossas limitações, acreditamos que o resultado final foi muito bom. Embora esteja com resina composta e a faceta de porcelana, esse dente permanecerá em boca como se fosse uma prótese definitiva.

8.1

8.2

8.3

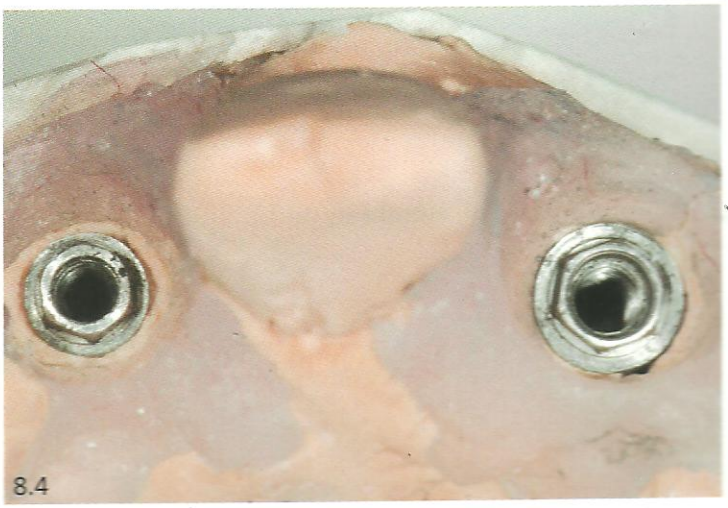
8.4

Figs. 8.1 e 8.2 – Vista frontal da paciente com as próteses provisórias no incisivo lateral superior direito e no incisivo central esquerdo em boca há mais de um ano.

Fig. 8.3 – Próteses provisórias sendo utilizadas como transferente e com as réplicas dos implantes em posição.

Fig. 8.4 – Modelo de trabalho com as réplicas dos implantes para confecção dos pilares protéticos e seus copings.

Fig. 8.5 – Pilar protético e seu respectivo *coping*.
Fig. 8.6 – Pilares e *copings* sendo testados em boca.

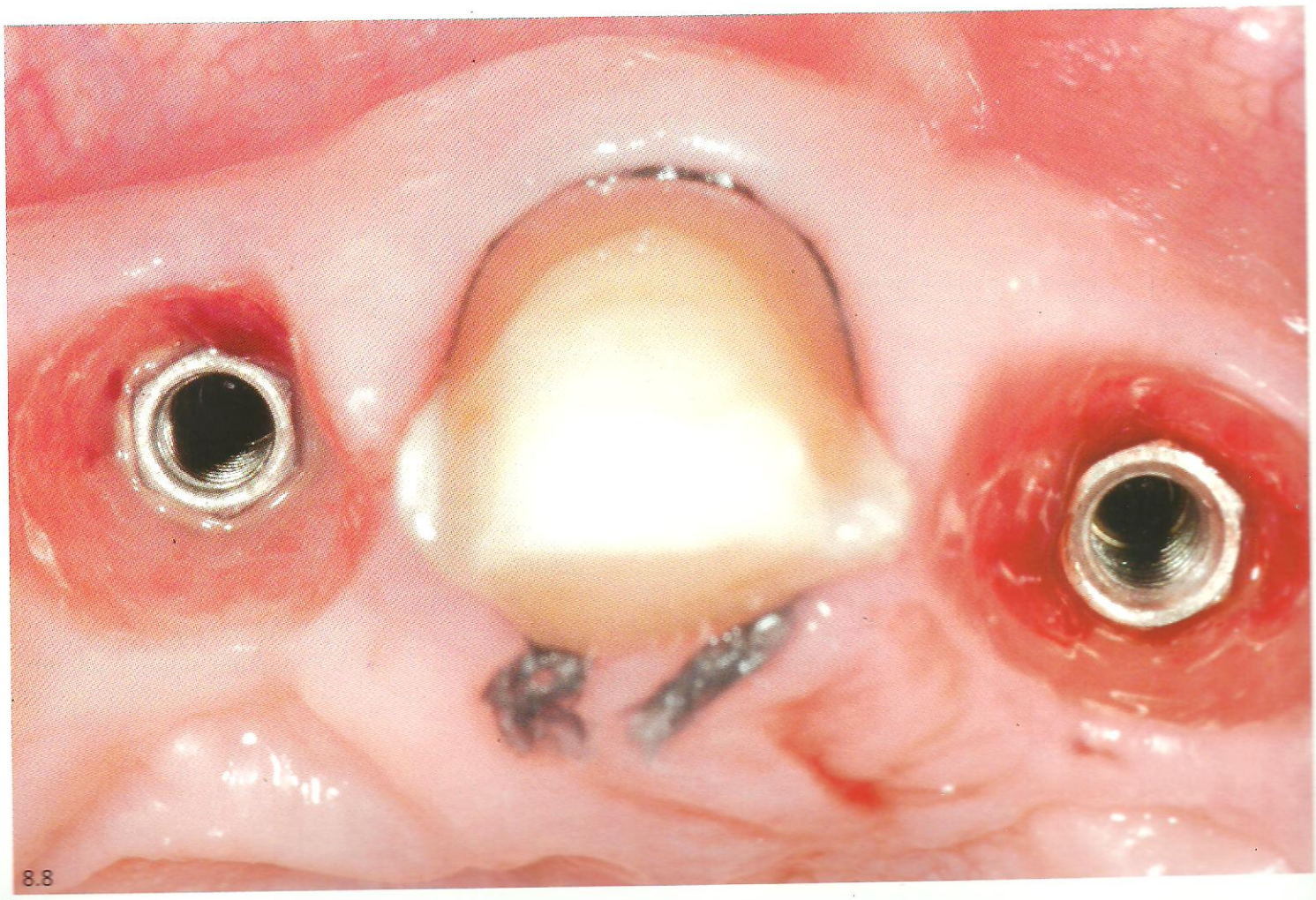

Figs. 8.7 e 8.8 – Vistas vestibular e incisal, a saúde do tecido gengival em torno da prótese e o incisivo central direito preparado.

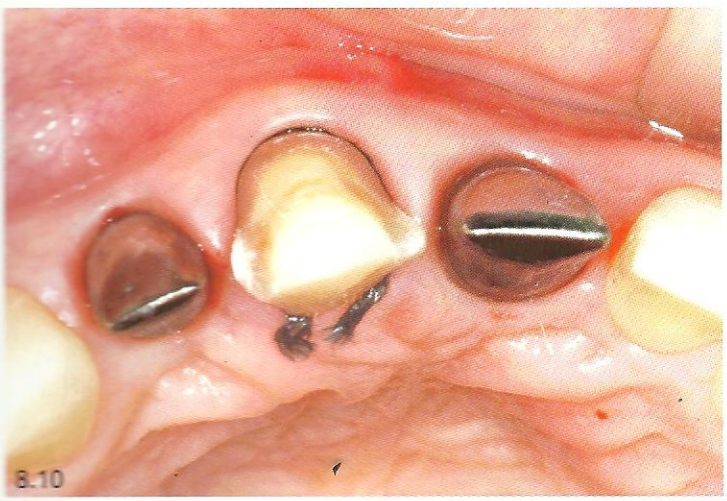

Fig. 8.9 – Paciente com a boca fechada, com o *coping* no dente 21 em posição, mais o dente preparado, prontos para serem moldados.
Fig. 8.10 – Nesta vista por incisal pode-se observar que os *copings* não têm perfuração por palatal porque as próteses serão cimentadas.
Fig. 8.11 – Modelo de trabalho com o incisivo central preparado e com os *copings*.

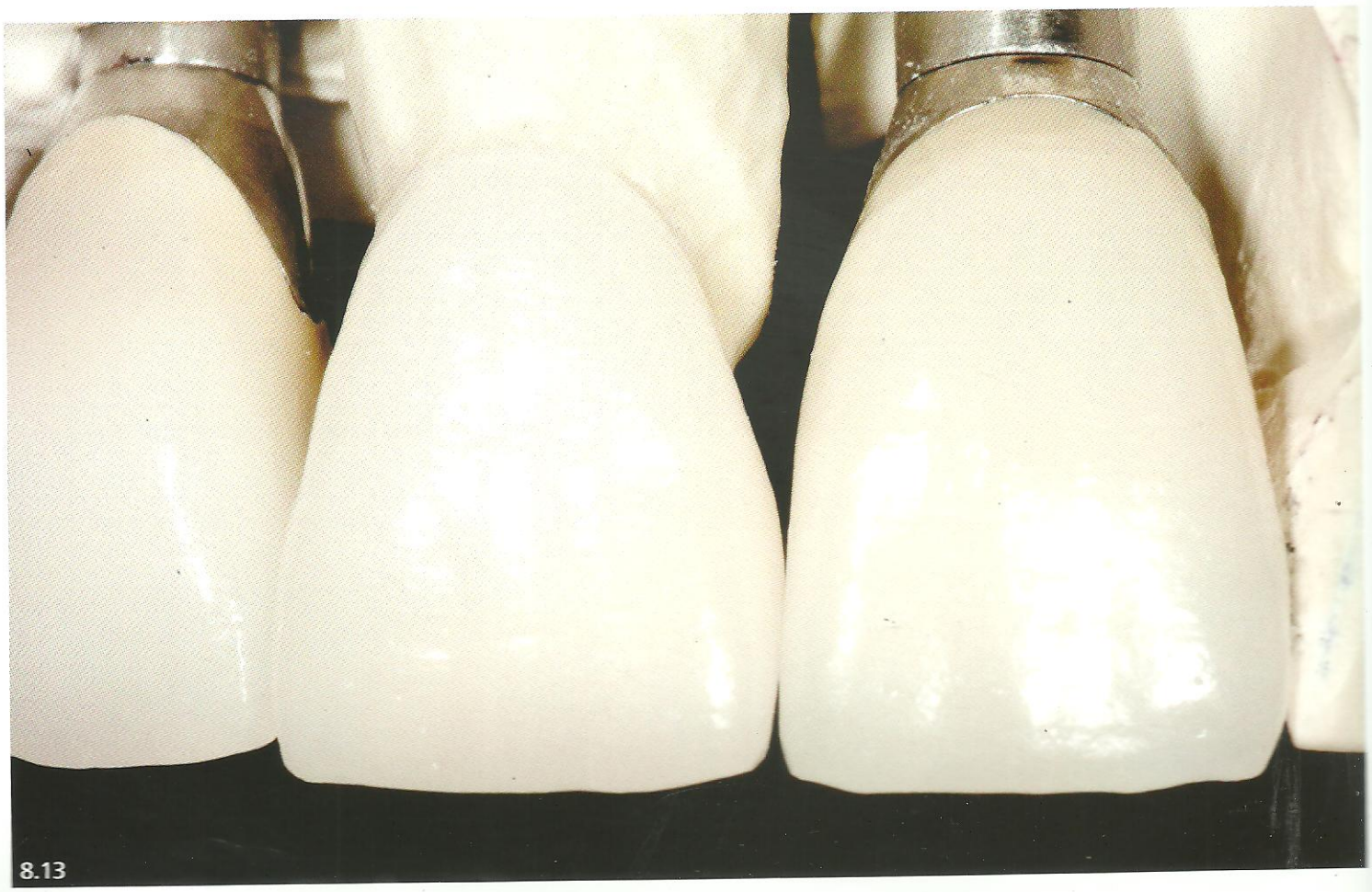

Fig. 8.12 – Modelo de trabalho com o incisivo central preparado e com os pilares.
Fig. 8.13 – Próteses prontas sobre o modelo de trabalho.

Fig. 8.14 – Vista vestibular da faceta em porcelana e das próteses metalocerâmicas.

Fig. 8.15 – Vista frontal das próteses em boca.

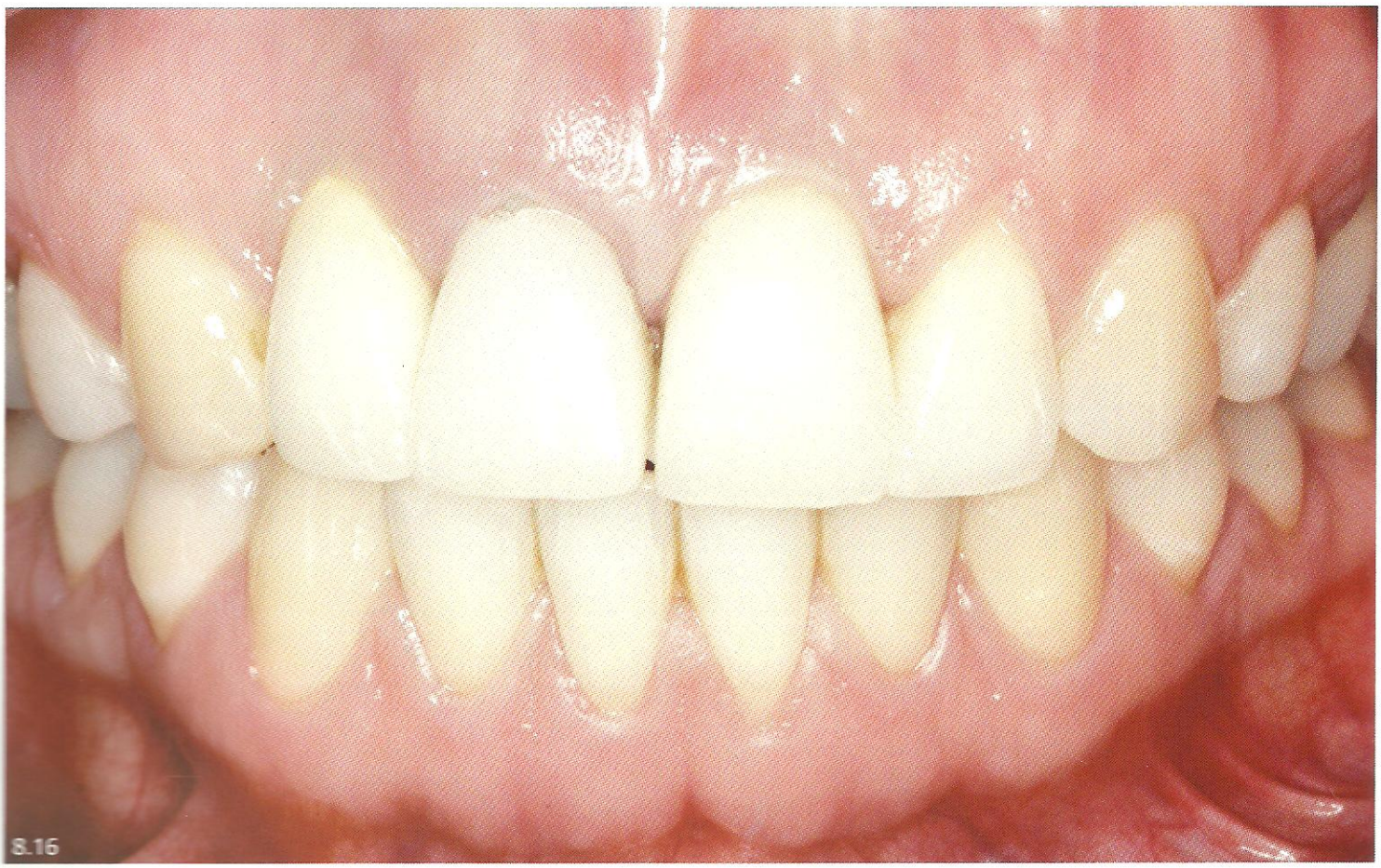

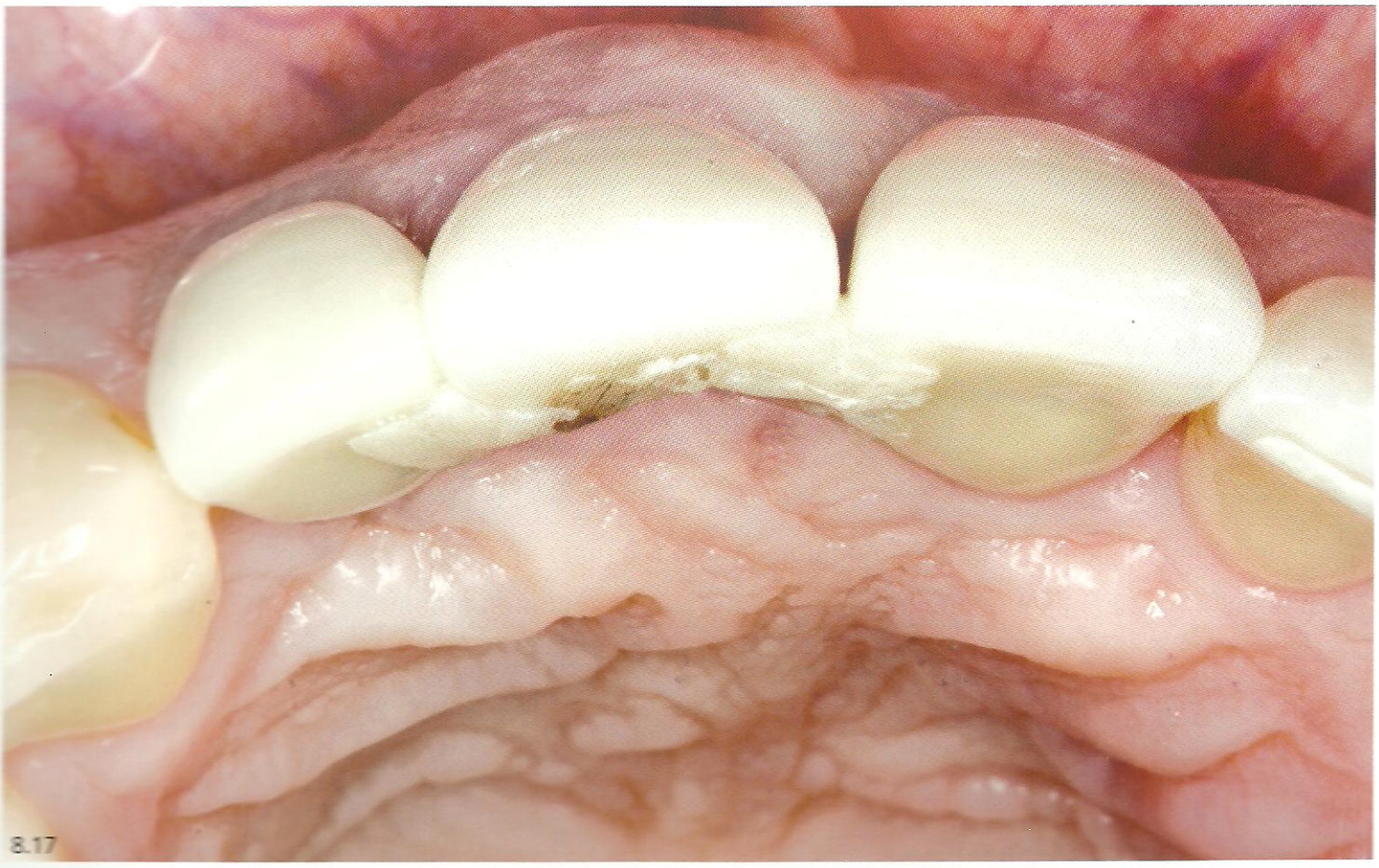

Fig. 8.16 – Vista frontal da paciente 4 anos após o tratamento realizado. Dente 21 unido aos dentes adjacentes com resina composta.
Fig. 8.17 – Vista incisal mostrando a união da faceta do dente 21 aos dentes adjacentes.

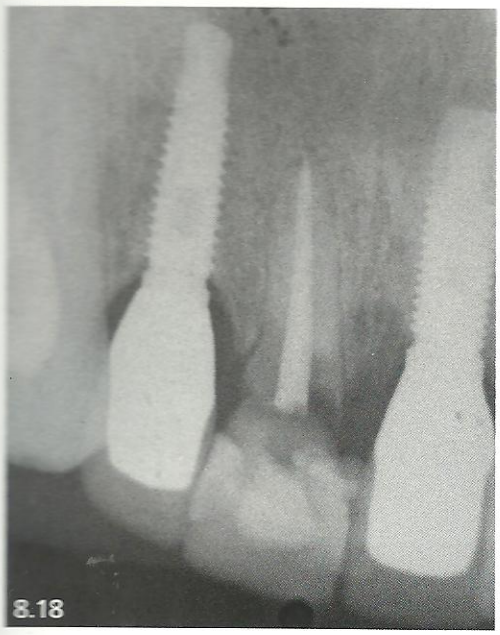

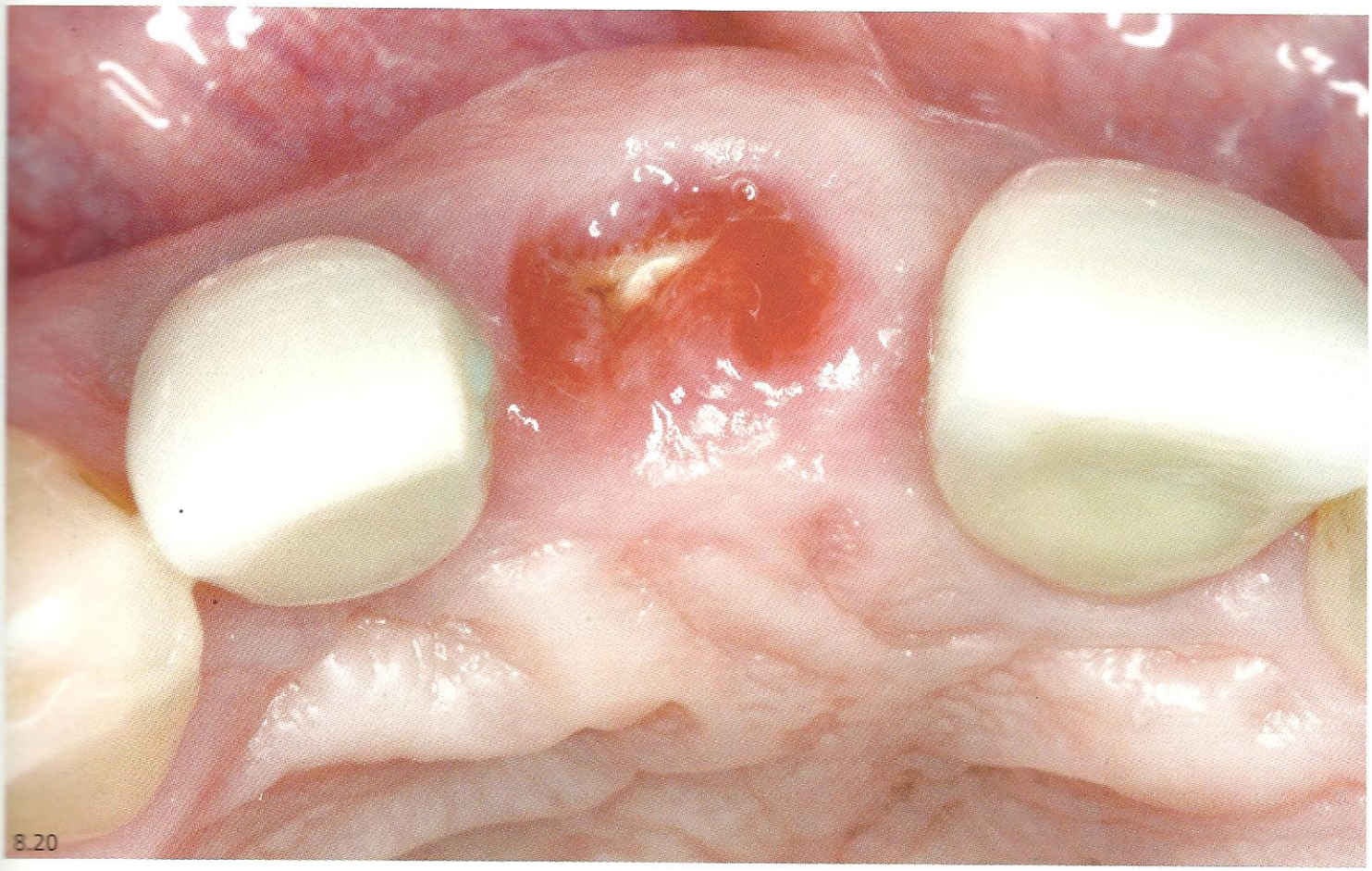

Fig. 8.18 – Radiografia periapical mostrando o processo de reabsorção radicular do dente 11.
Figs. 8.19 e 8.20 – Vistas vestibular e incisal da paciente sem a faceta do dente 21. Observe que a raiz está coberta por tecido gengival.

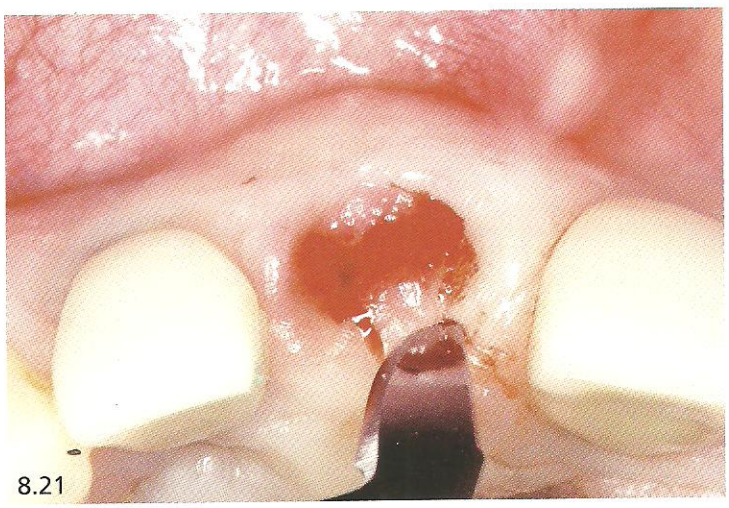
8.21

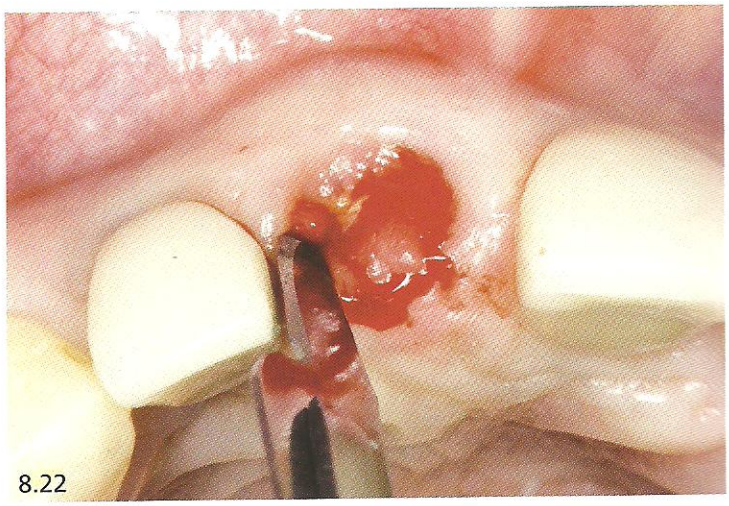
8.22

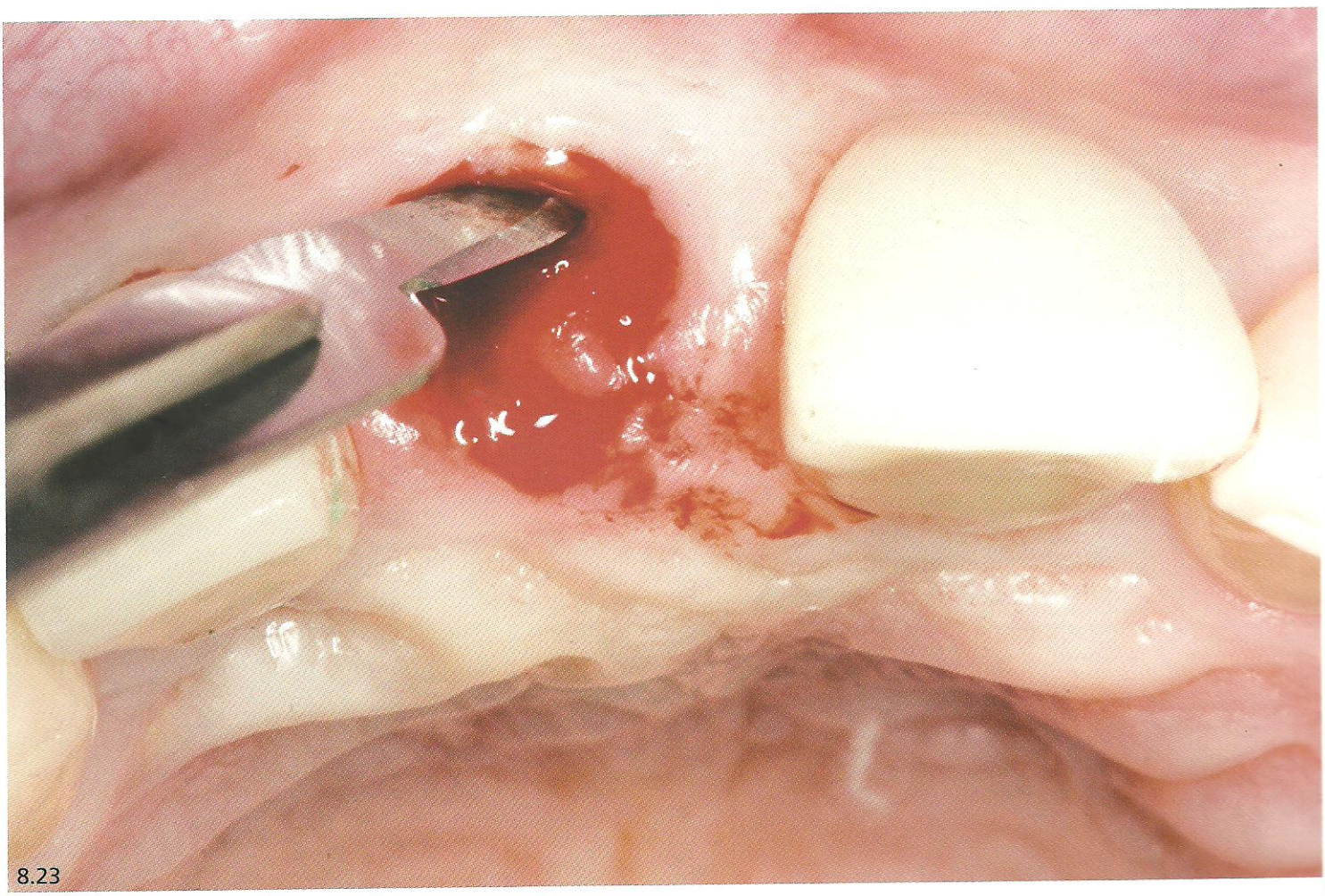
8.23

Figs. 8.21 a 8.23 – Bisturi com lâmina número 15 fazendo incisão circundando a raiz do dente 11.

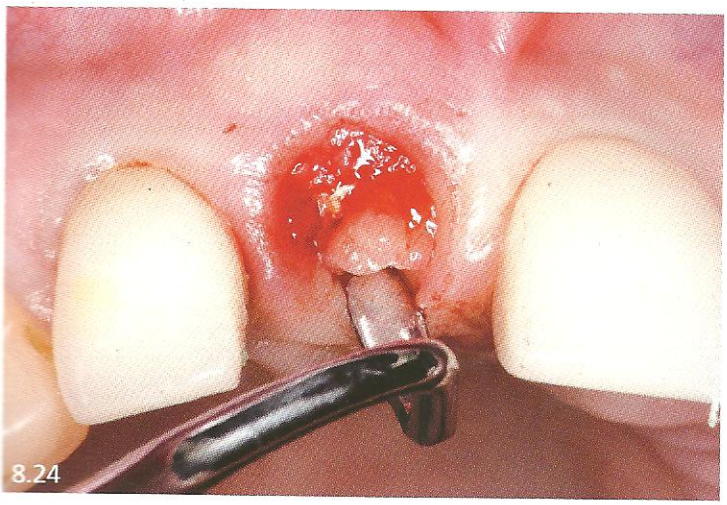
8.24

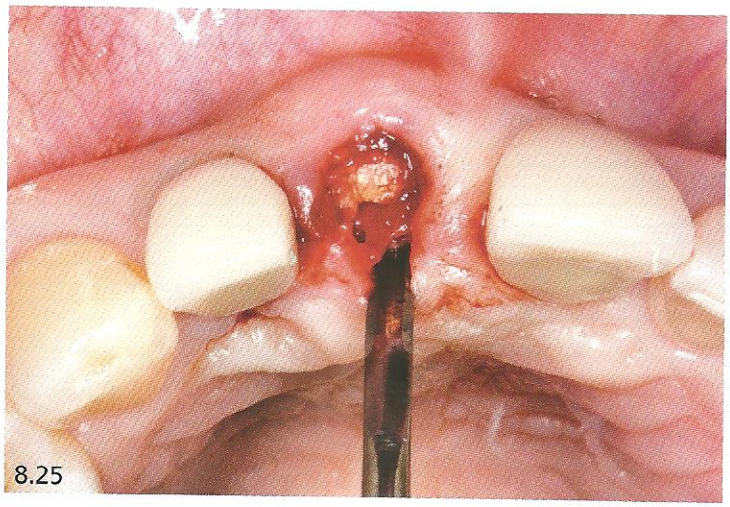
8.25

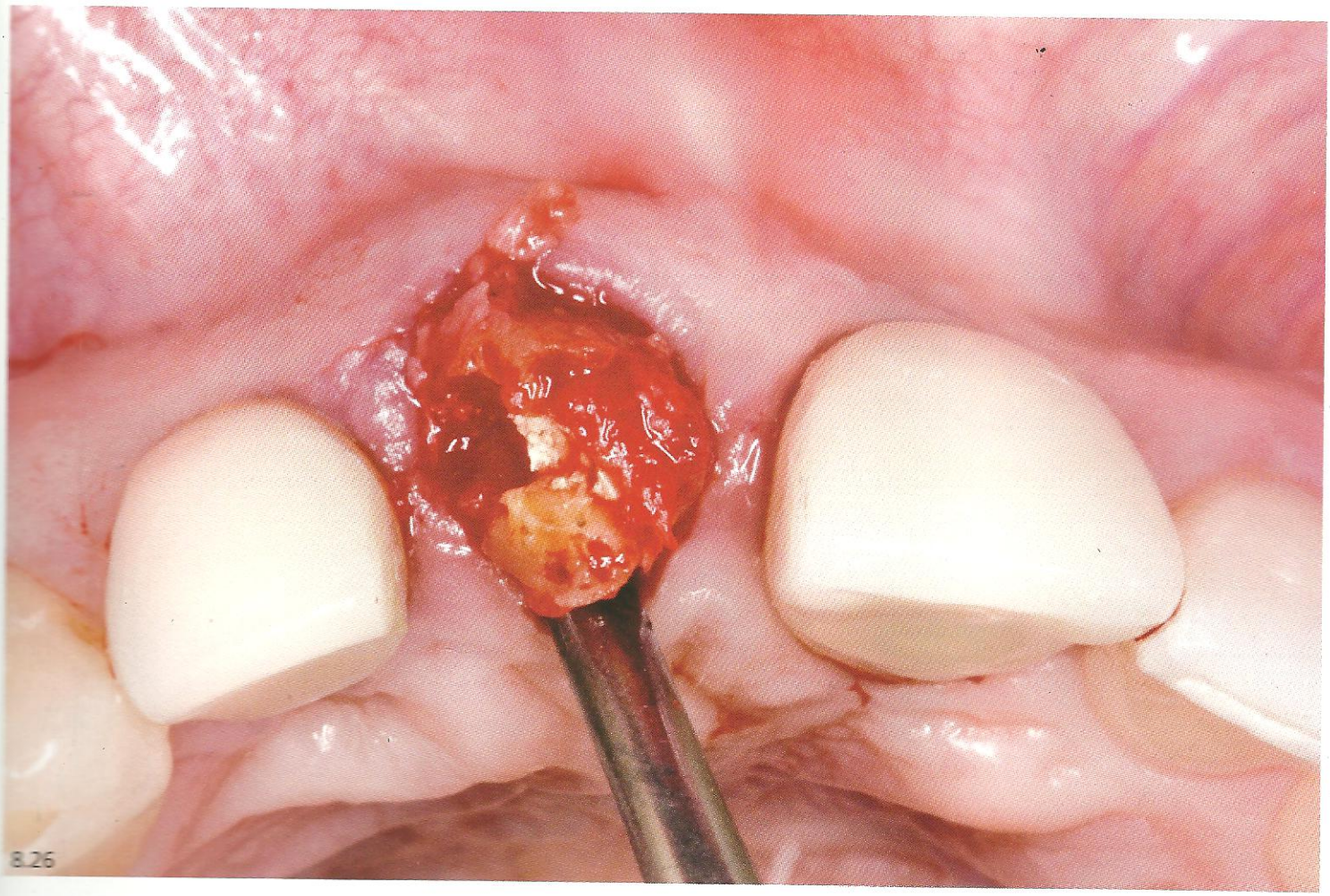
8.26

Fig. 8.24 – Com o auxílio do bisturi de Orban, termina-se a incisão para a remoção do tecido que recobre a raiz do dente 11. **Figs. 8.25 e 8.26** – Raiz sendo luxada e removida com a periótomo.

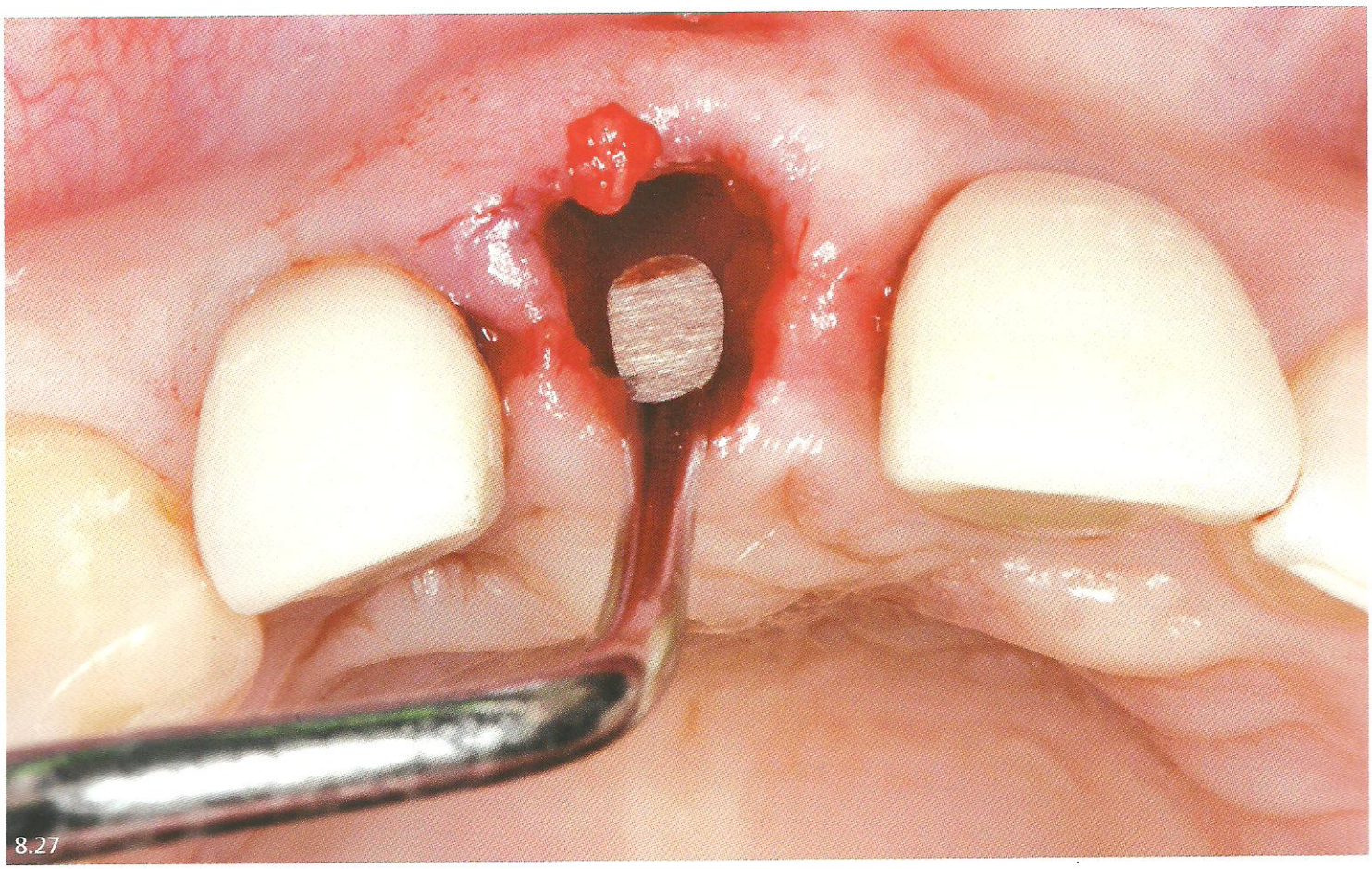

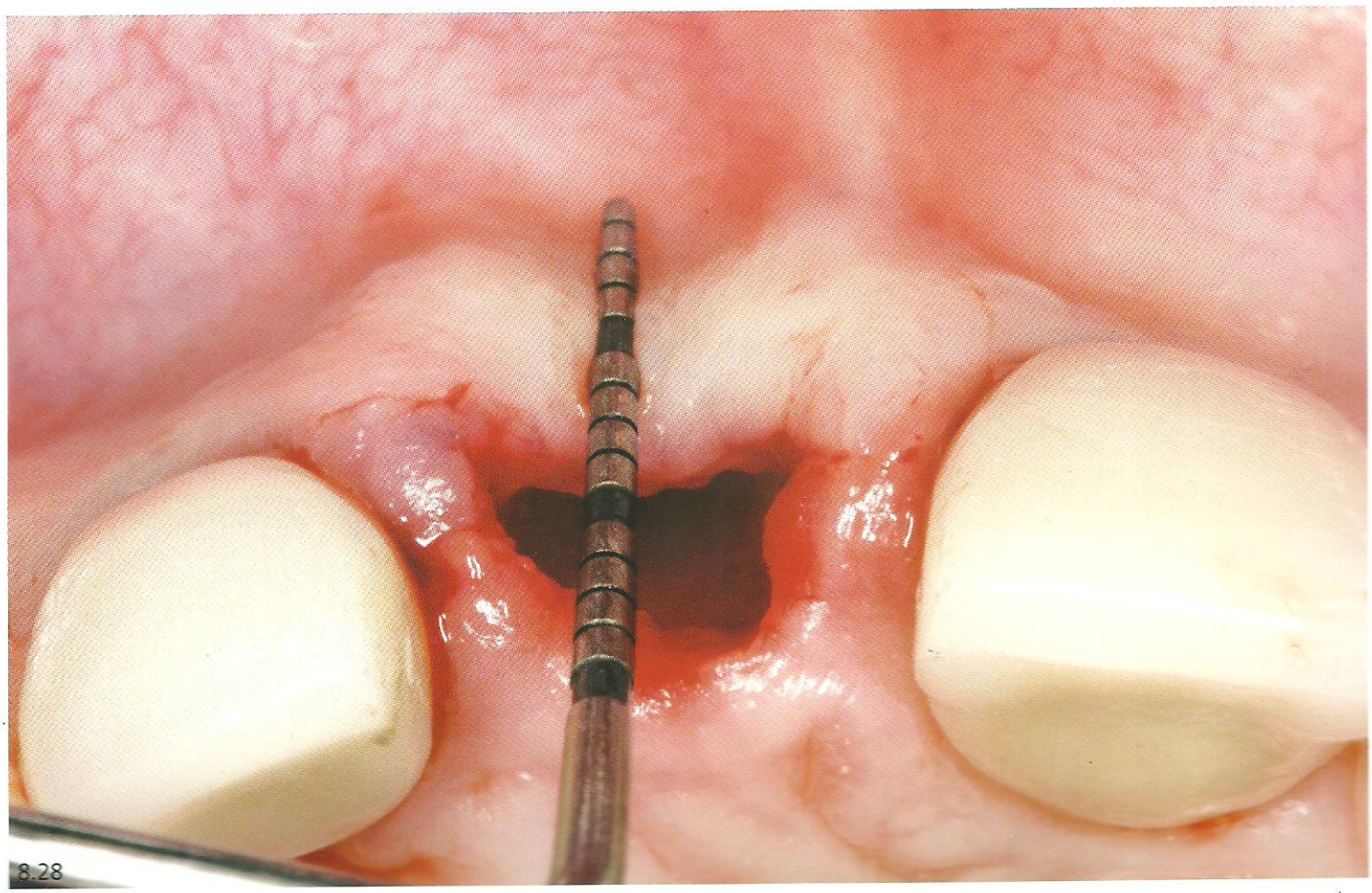

Fig. 8.27 – Alvéolo sendo curetado.
Fig. 8.28 – Tecido gengival sendo pressionado sobre o osso alveolar por uma sonda milimetrada para avaliar a perda óssea.

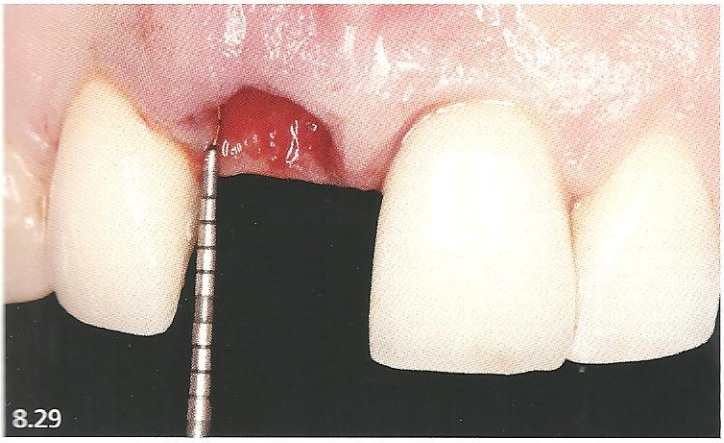
8.29

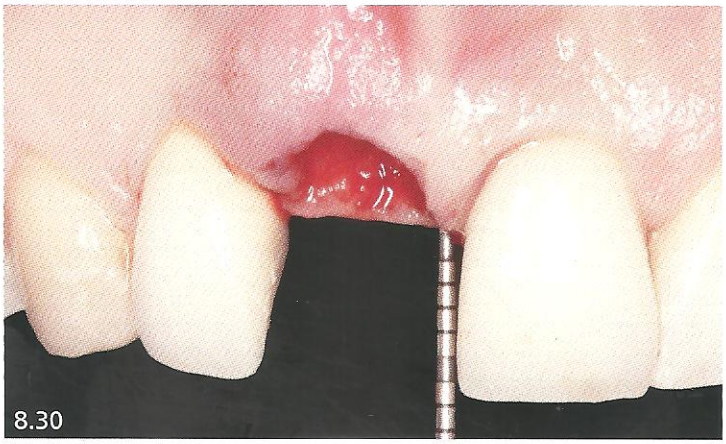
8.30

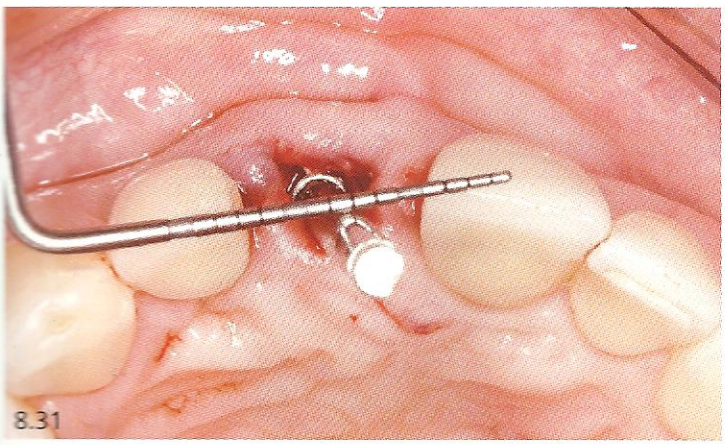
8.31

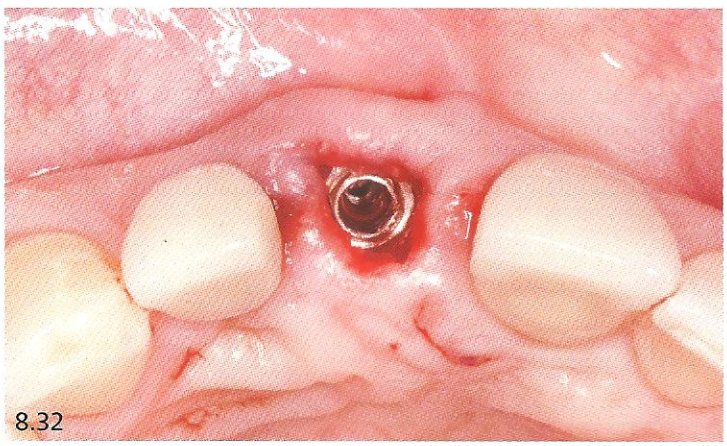
8.32

8.33

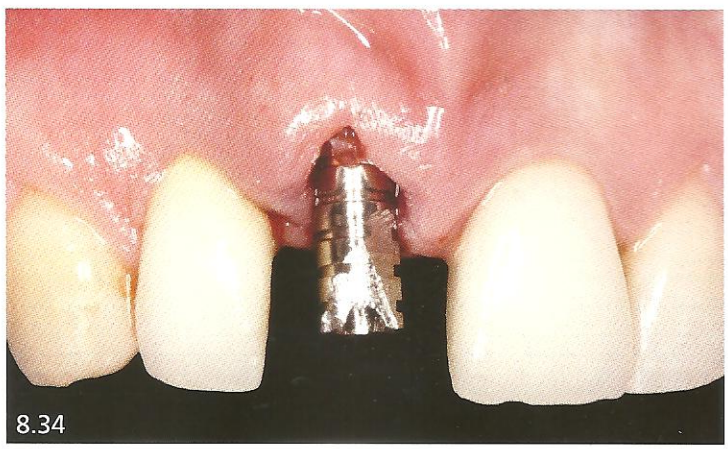
8.34

Figs. 8.29 e 8.30 – Utilização de sonda milimetrada verificando a altura do tecido ósseo em diferentes áreas.
Fig. 8.31 – Posição do implante sendo avaliada.
Fig. 8.32 – Implante com plataforma de hexágono externo já instalado.
Figs. 8.33 e 8.34 – Vista frontal do pilar de Titânio para prótese provisória aparafusado no implante.

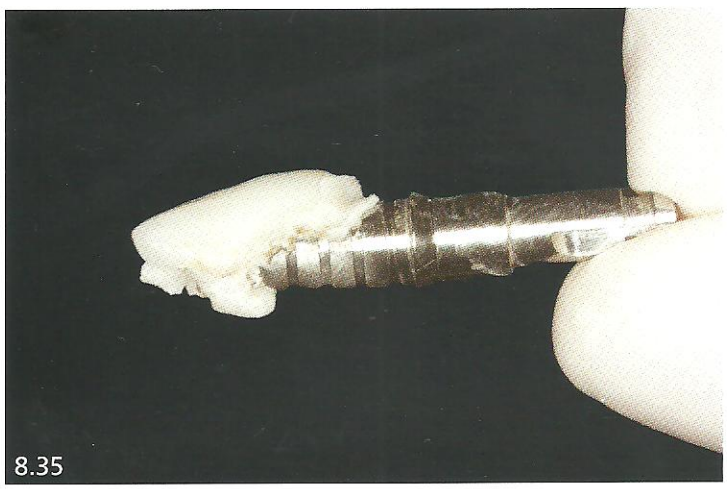
8.35

8.36

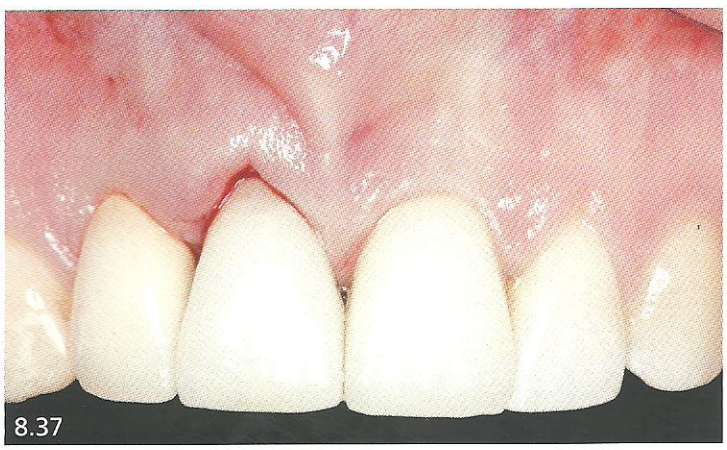
8.37

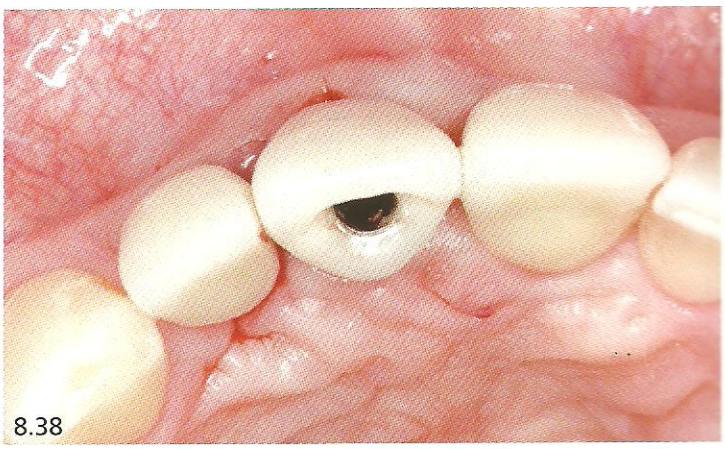
8.38

8.39

Fig. 8.35 – Pilar para prótese capturada na posição, utilizando a faceta de porcelana e resina composta.

Fig. 8.36 – Depois de completa e adequadamente preenchido com resina composta, acabado e polido, o conjunto dente-pilar pronto para ser aparafusado em boca.

Figs. 8.37. e 8.38 – Vistas frontal e incisal da prótese em boca. Observe pela vista incisal que, devido à correta posição do implante, se pode optar por qualquer tipo de prótese (cimentada, parafusada ou cimentada-parafusada).

Fig. 8.39 – Vista de inferior para superior, mostrando que os dentes anteriores, inclusive a prótese imediata, não estabelecem contatos com seus antagonistas.

Caso clínico realizado pela doutoranda em Implantodontia Cleide Gisele Ribeiro, com a colaboração do doutorando em Dentística Restauradora Leandro Augusto Hilbert, CEPID-UFSC.

Já o retratamento foi realizado pelos doutorandos em Implantodontia João Gustavo de Sousa e Armando Rodrigues Lopes Pereira Neto, CEPID-UFSC.

Laboratório – técnicos responsáveis: Artêmio Cardoso e Karina Nunes Pessoa.

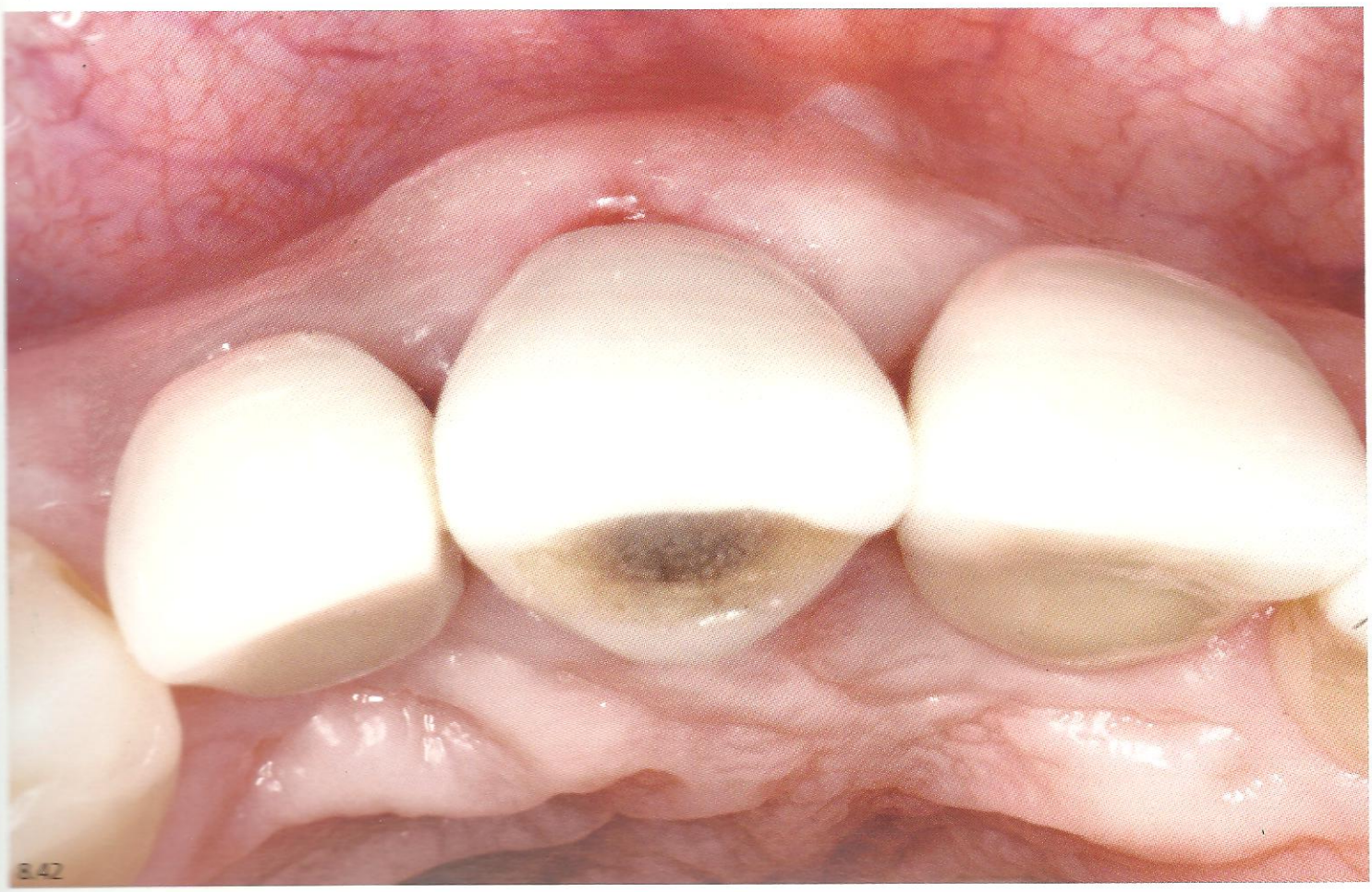

Figs. 8.40 e 8.41 – Vista frontal do caso clínico duas semanas após a remoção da raiz, da colocação do implante e da prótese na região do dente 11.

Fig. 8.42 – Vista incisal duas semanas após os procedimentos. Observe que o orifício de acesso ao parafuso está fechado com resina composta.

Caso Clínico 2 – Prótese parafusada por palatal

As figuras 8.43 a 8.67 mostram o caso clínico de uma paciente que procurou o CEPID para colocar prótese sobre implantes na arcada superior. Os implantes, em número de seis, foram instalados em outra instituição de ensino, sendo o fabricante uma indústria pouco conhecida dentro do Brasil, embora a empresa seja brasileira. A paciente possuía prótese total superior que estava apoiada sobre os cicatrizadores. Como os implantes estavam mal posicionados (vestibularizados) e eram do tipo hexágono interno, a empresa não possuía os componentes angulados. Optou-se, então, por fazer a prótese com 6 pilares isolados parafusados. Desses pilares, em quatro foram confeccionadas roscas por palatal. Sobre esses pilares uma barra metálica foi construída, sendo que 4 elementos da barra seriam parafusados nos pilares por palatal e dois serviriam somente como suporte.

Tanto a fase laboratorial com o a fase clínica foram muito trabalhosas, porém foi o tipo de prótese que a equipe do CEPID achou mais adequada para o caso.

Trabalho realizado pelos alunos de especialização em Implantodontia – Marcelo Campos Galvão de Queirós e Air Ferreira Osório Domelles, CEPID-UFSC.

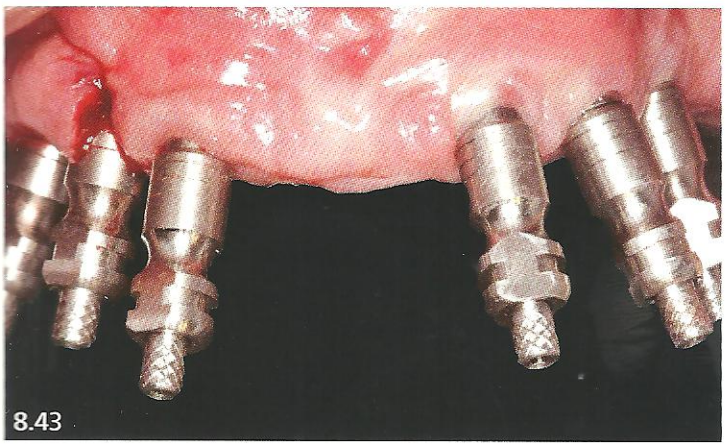
8.43

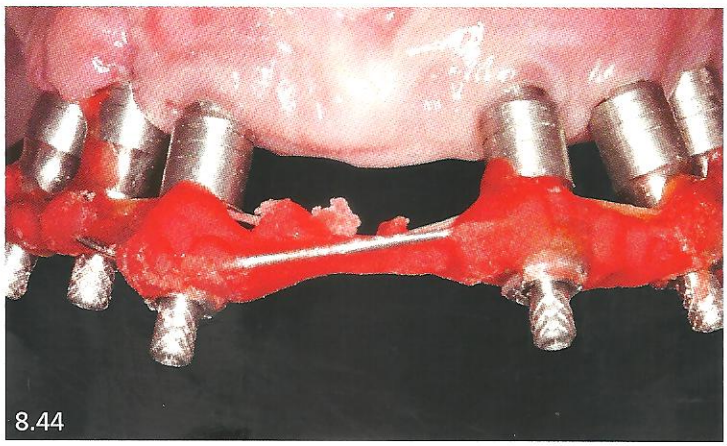
8.44

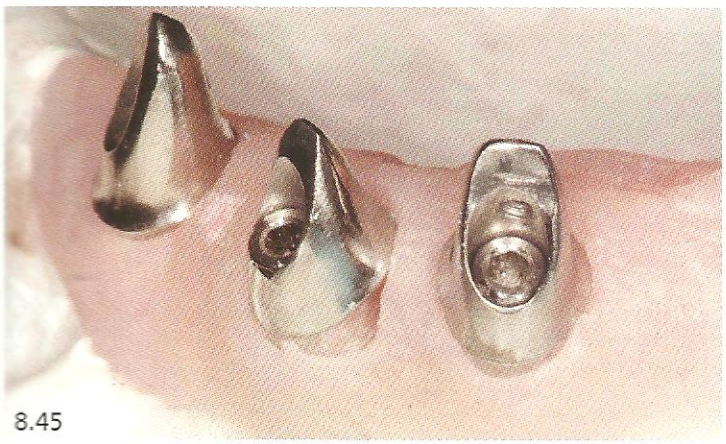
8.45

8.46

Fig. 8.43 – Vista frontal dos transferentes em posição. Observe que estão vestibularizados.
Fig. 8.44 – Vista vestibular dos transferentes unidos com fio dental e resina autopolimerizável.
Figs. 8.45 e 8.46 – Vista vestibular dos pilares metálicos sobre os modelos. Lado direito e esquerdo.

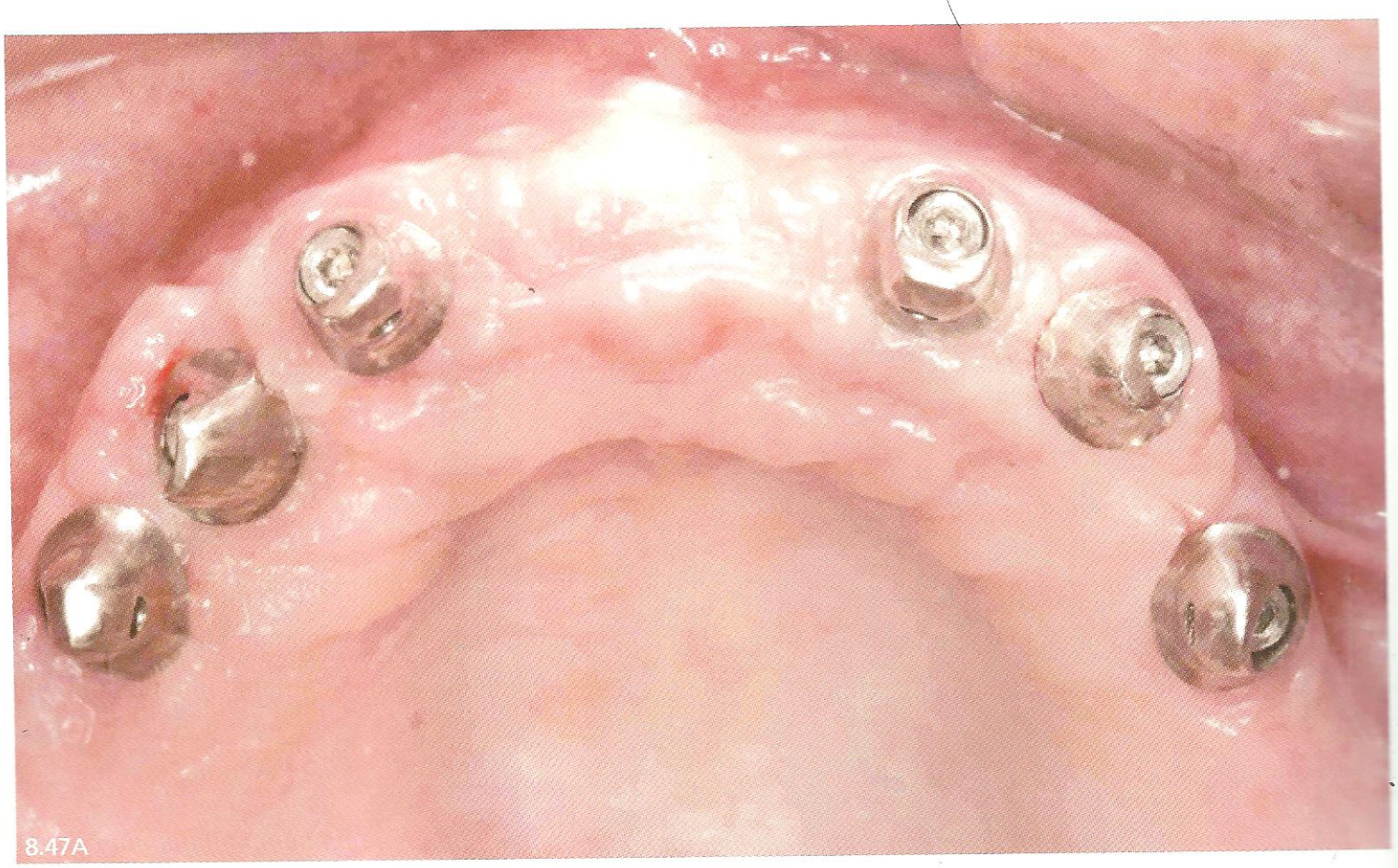

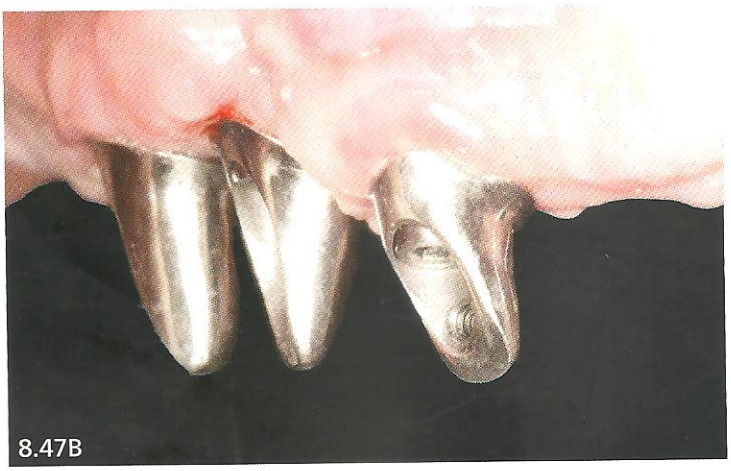

Fig. 8.47A – Vista oclusal dos seis pilares metálicos em boca. Observe que quatro dos pilares estão com orifícios com roscas por palatal, enquanto os outros dois pilares estão lisos. Servirão somente para apoio da prótese.

Figs. 8.47B e 8.48 – Vista vestibular dos pilares metálicos testados em boca.

8.49

8.50

8.51

Fig. 8.49 – Vista palatal da barra metálica no modelo de trabalho.
Figs. 8.50 e 8.51 – Vista vestibular direita e esquerda da barra metálica no modelo de trabalho.

8.52

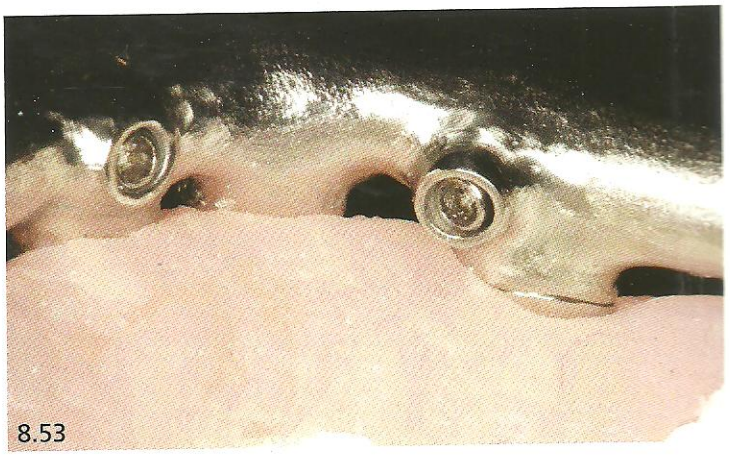
8.53

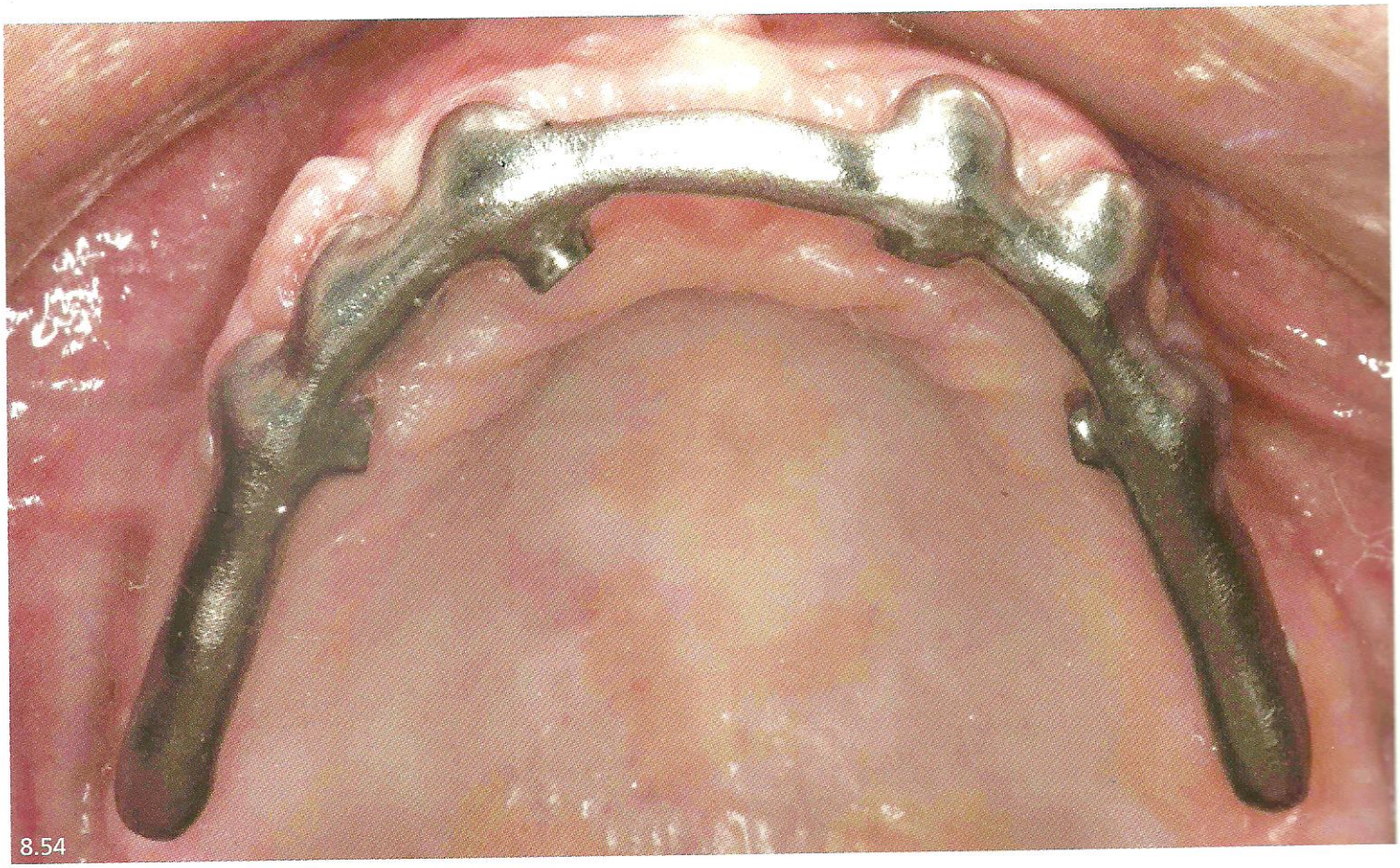
8.54

Figs. 8.52 e 8.53 – Vista palatal direita e esquerda da barra metálica no modelo de trabalho. Observe que os parafusos estão rosqueados em quatro pilares, enquanto os outros dois pilares servem somente para apoio da barra.

Fig. 8.54 – Vista oclusal da barra metálica sendo testada em boca. Observe que só existem quatro nichos para os parafusos.

Figs. 8.55 a 8.57 – Vistas frontal, laterais direita e esquerda da barra metálica sendo testada em boca.

Figs. 8.58 a 8.60 – Vistas frontal e laterais direita e esquerda da prótese no modelo de trabalho, com os dentes fixados com cera.

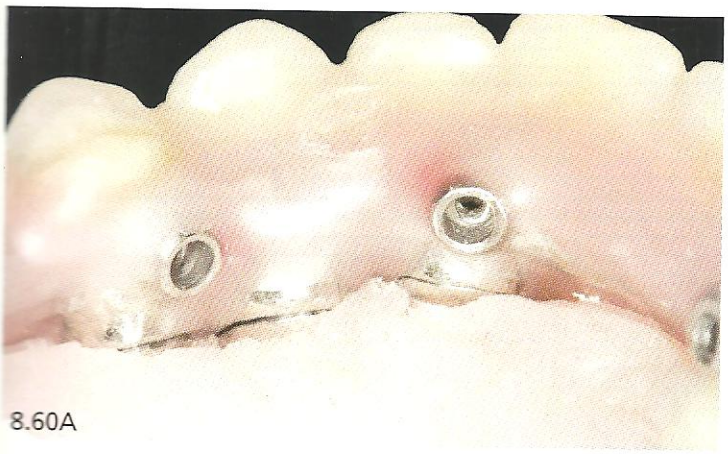
8.60A

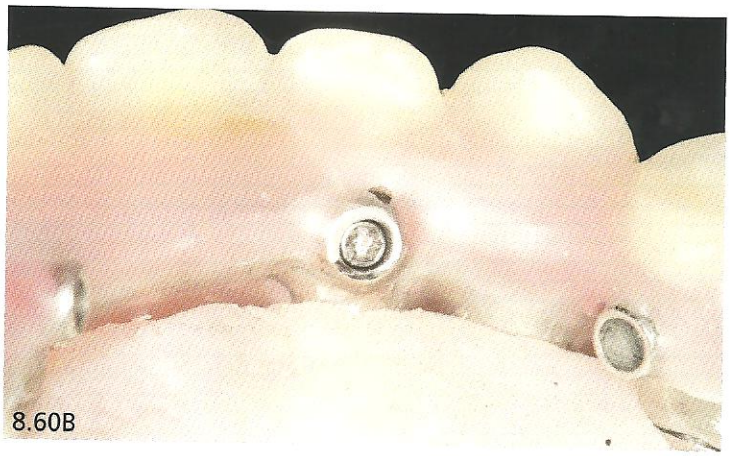
8.60B

8.61

Figs. 8.60A e B – Vista palatal direita e esquerda da prótese ainda para prova no modelo de trabalho.
Fig. 8.61 – Vista do sorriso da paciente com a prótese sendo testada em boca.

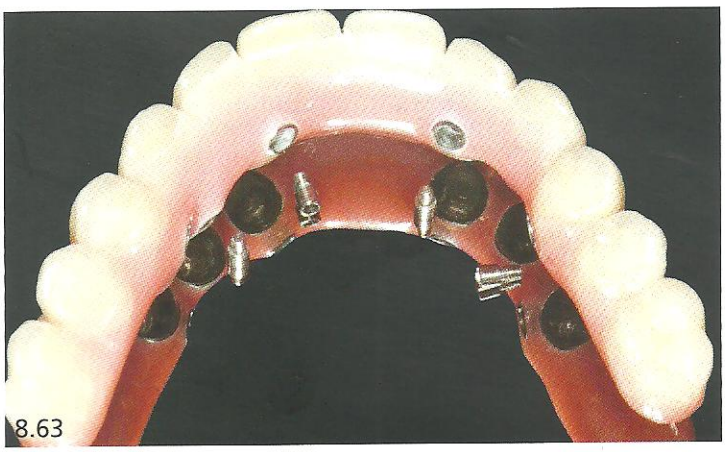

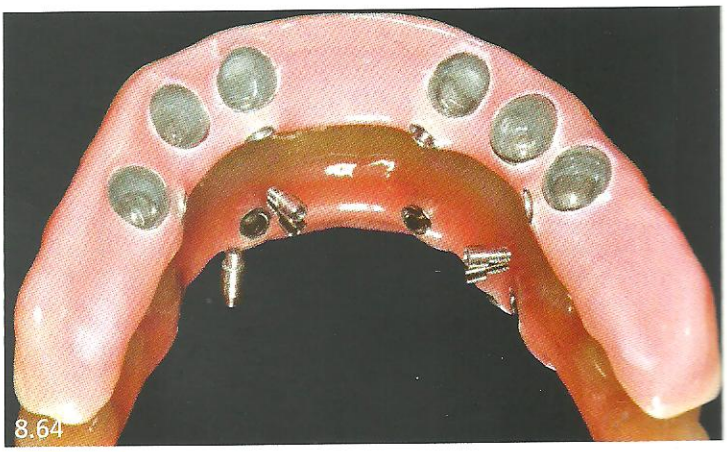

Fig. 8.62 – Vista frontal da prótese pronta sobre o modelo de trabalho.

Figs. 8.63 e 8.64 – Vista palatal da face interna da prótese pronta. Observe a presença de seis cilindros, porém só quatro possuem orifício para passagem do parafuso de fixação.

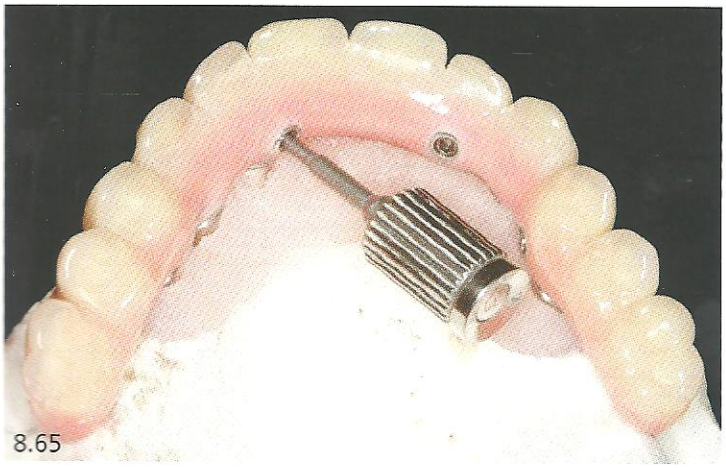
8.65

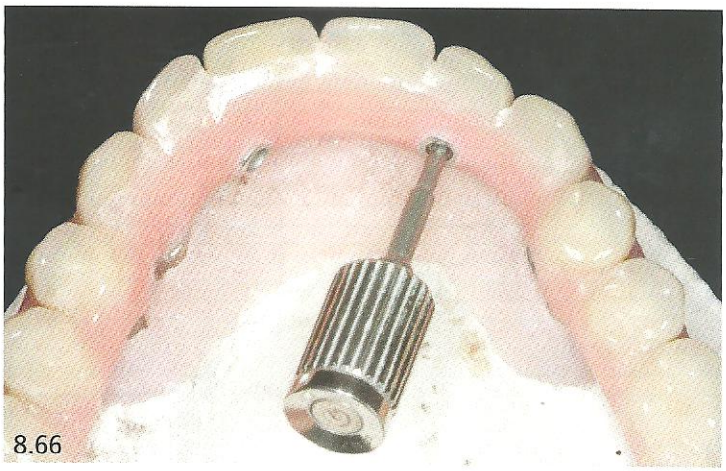
8.66

8.67

Figs. 8.65 e 8.66 – Vista palatal mostrando do acesso da chave aos parafusos.
Fig. 8.67 – Prótese finalizada em boca.

Caso Clínico 3

As figuras 8.68 a 8.83 apresentam o caso clínico de uma jovem paciente com implante instalado na região do primeiro molar inferior direito, com a plataforma de hexágono externo. Devido à inclinação do implante para vestibular, ficava impossível fazer uma prótese parafusada, com o parafuso saindo na oclusal do dente. As opções de tratamento eram:

- Fazer prótese cimentada.
- Fazer prótese parafusada utilizando um pilar angulado.
- Fazer a técnica com parafuso pela lingual.

A hipótese da prótese parafusada foi descartada, pois, se o parafuso do pilar afrouxasse, a prótese estaria perdida e o prejuízo seria muito grande.

Já a prótese parafusada utilizando um pilar angulado também foi descartada porque a paciente não suportava a ideia da fica metálica que apareceria por vestibular. Mesmo argumentando que não seria antiestético devido à região, a paciente não aceitou.

Optou-se, então, pela técnica utilizando o parafuso com acesso pela lingual.

Caso clínico realizado pelo ex-aluno do curso de mestrado em Implantodontia Gustavo Sella, CEPID-UFSC.

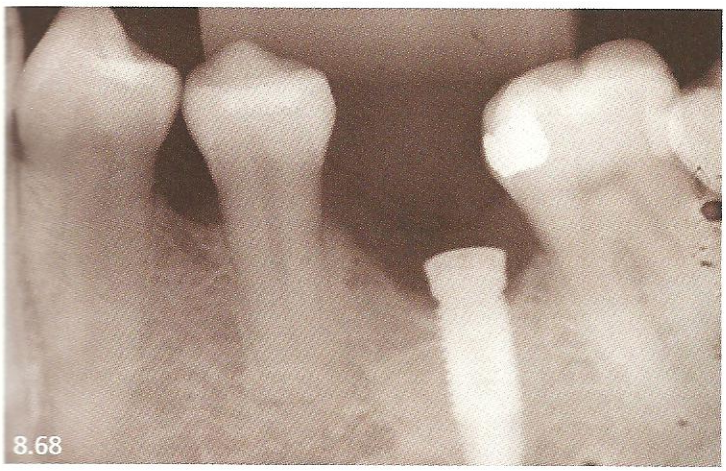
8.68

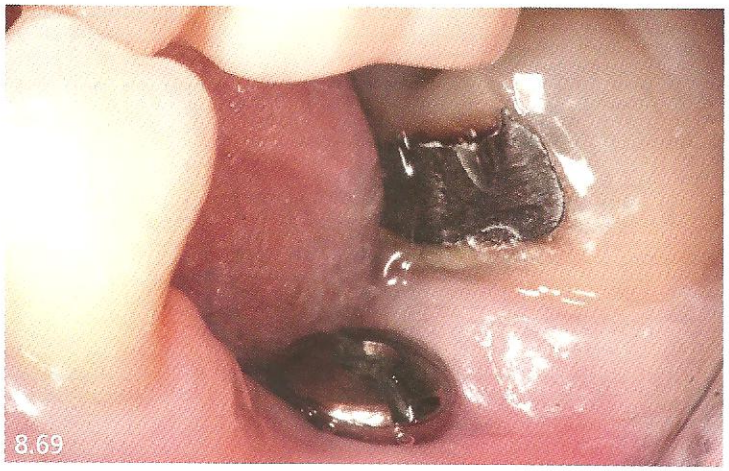
8.69

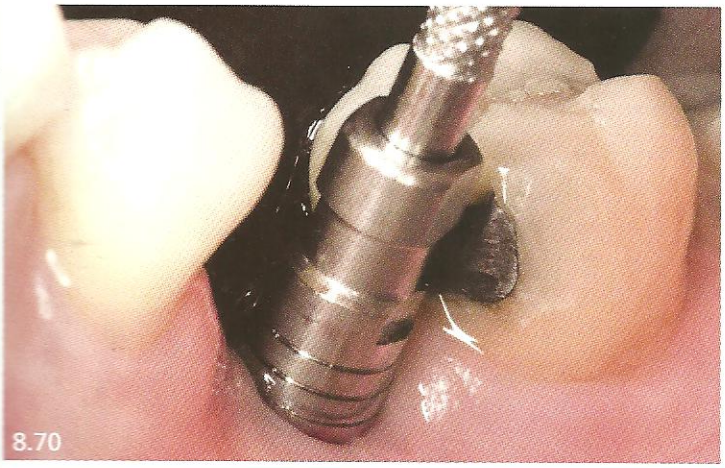
8.70

8.71

8.72

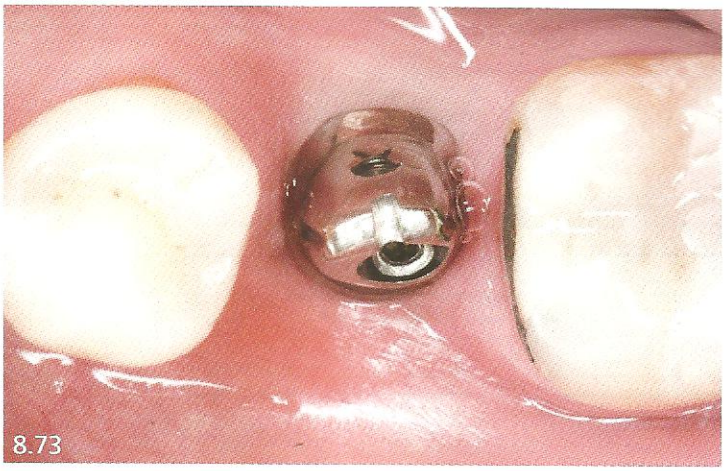
8.73

Fig. 8.68 – Radiografia periapical mostrando a posição do implante em posição.

Fig. 8.69 – Vista do cicatrizador.

Figs. 8.70 e 8.71 – Vistas vestibular e oclusal do transferente para moldeira aberta em posição. Observe a inclinação do implante para vestibular.

Figs. 8.72 e 8.73 – Vistas vestibular e oclusal do pilar metálico em posição. Observe o orifício com rosca no pilar por lingual.

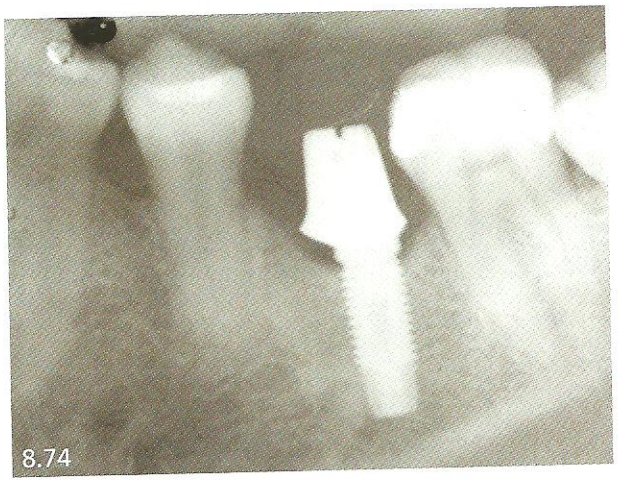
8.74

8.75

8.76

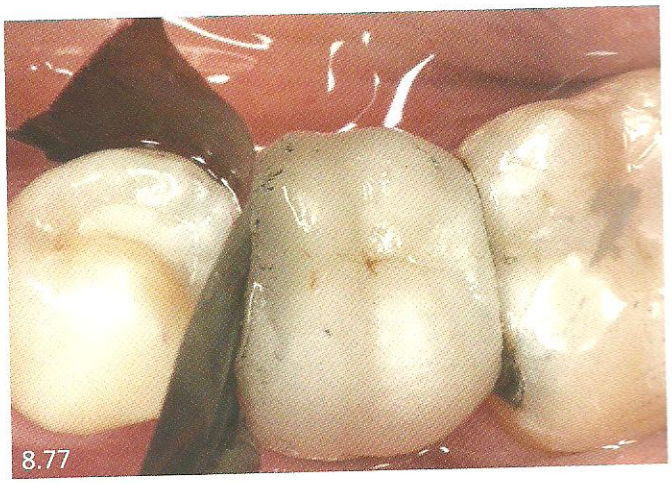
8.77

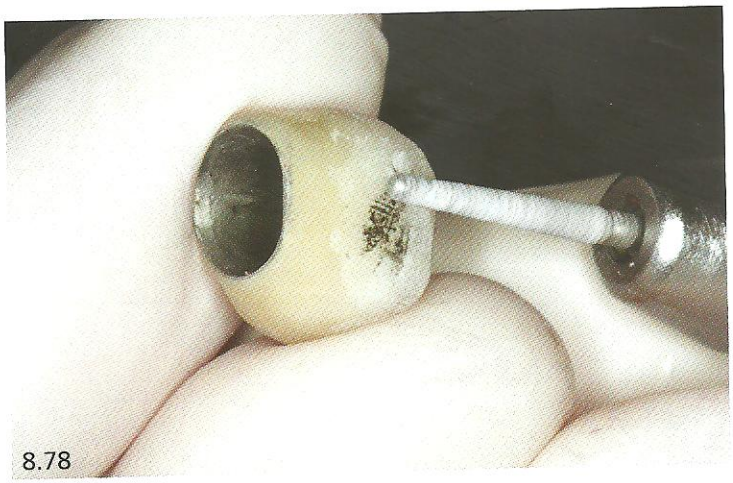
8.78

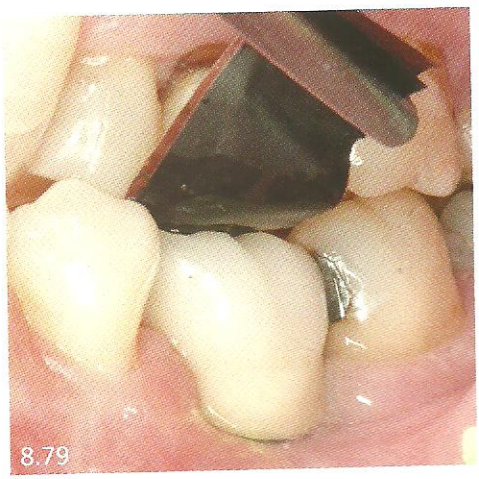
8.79

Fig. 8.74 – Radiografia periapical mostrando o pilar fixado ao implante.
Figs. 8.75 e 8.76 – Vistas vestibular e oclusal do coping metálico sobre o pilar em boca. Observe a chave tendo acesso ao parafuso de fixação.
Fig. 8.77 – Vista oclusal com a fita para demarcação do contato proximal.
Fig. 8.78 – Ponta diamantada desgastando a área contato proximal.
Fig. 8.79 – Fita demarcando o contato oclusal.

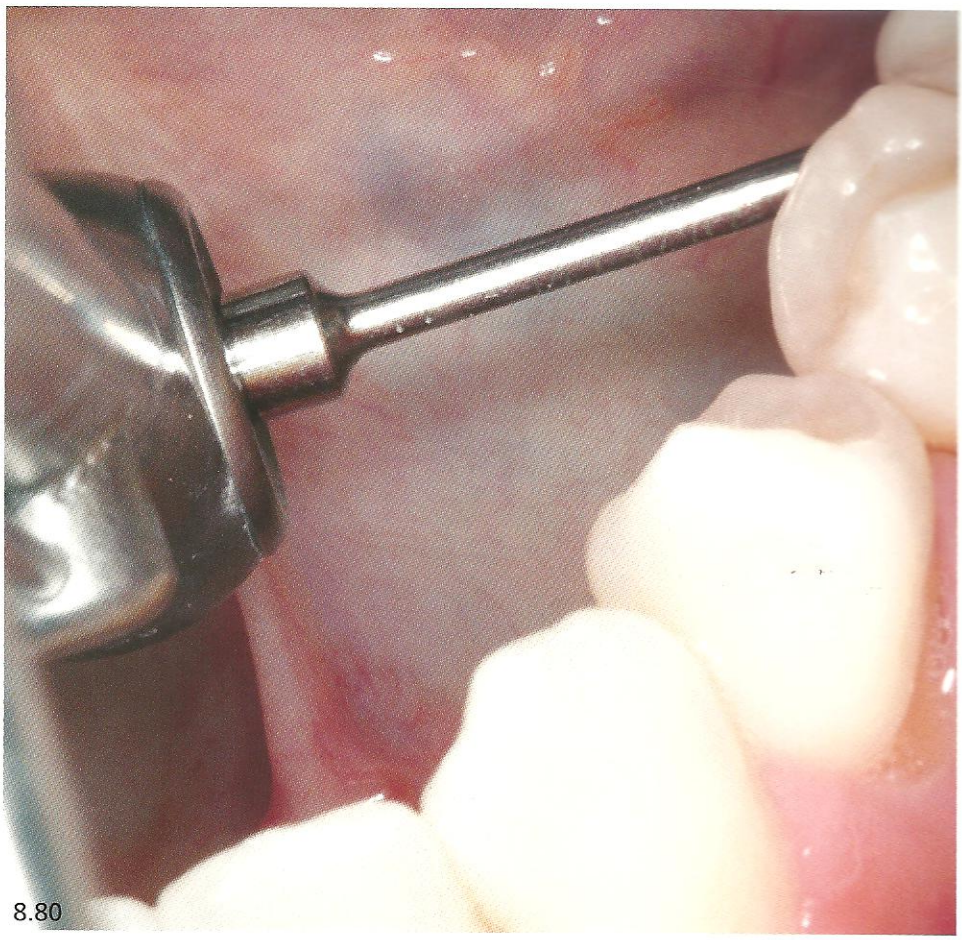

8.80

8.81

Fig. 8.80 – Prótese sendo parafusada por lingual. O parafuso utilizado é o mesmo para fixação das próteses em pilares microunits.
Fig. 8.81 – Vista oclusolingual mostrando o orifício de acesso do parafuso já preenchido com resina composta.

Figs. 8.82 e 8.83 – Vistas vestibular e oclusal da prótese instalada em boca e ocluindo adequadamente com o antagonista.

Caso Clínico 4

As figuras 8.84 a 8.95 mostram o caso clínico de uma jovem de 23 anos de idade que sofreu um acidente na sua adolescência. Na queda, os dois incisivos centrais superiores sofreram traumatismo. Estes, segundo informação do profissional, foram tratados adequadamente e reposicionados e fixados com aparato ortodôntico. No decorrer do tempo, sofreram processo de absorção radicular, o que culminou com a suas remoções. Dois implantes do tipo Conexão-cônica e Cone Morse foram instalados imediatamente após as extrações, e duas próteses provisórias, utilizando os dentes da própria paciente, foram fabricadas e colocadas sobre os respectivos implantes. Após o período de cicatrização e osseointegração, duas próteses metalocerâmicas foram confeccionadas e instaladas nos pilares protéticos.

Caso clínico realizado pelos ex-alunos de Mestrado e Doutorado Elisa Oderich e César Benfatti, CEPID-UFSC.

Técnico: Carlos Augusto Maranguello.

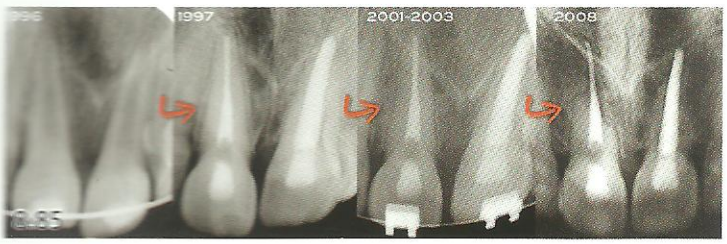

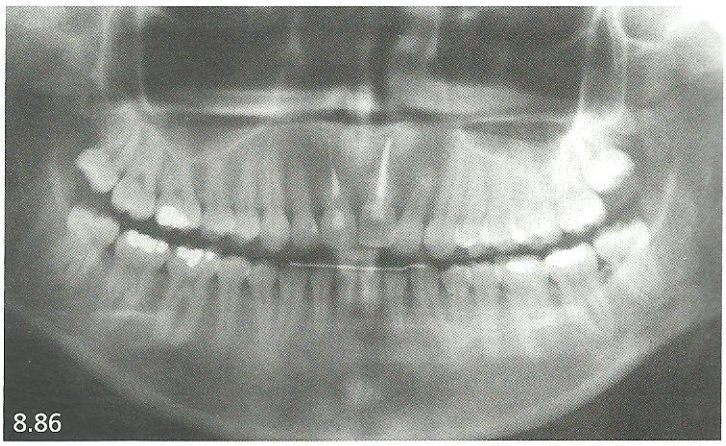

Fig. 8.84 – Vista frontal da paciente com 23 anos de idade. Observe o desnível da margem cervical dos incisivos centrais. Estética seriamente comprometida.

Fig. 8.85 – Sequência de radiografias periapicais do início da contenção até o processo de absorção que os dois incisivos centrais superiores sofreram.

Fig. 8.86 – Radiografia panorâmica mostrando além dos incisivos em final do processo de absorção radicular, como também a estrutura óssea remanescente.

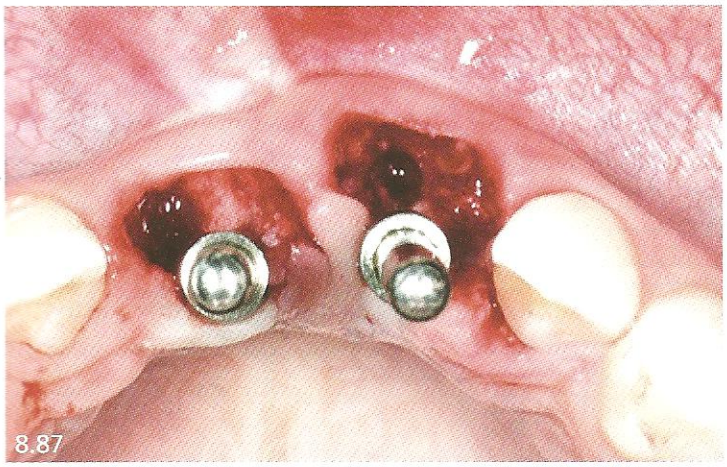
8.87

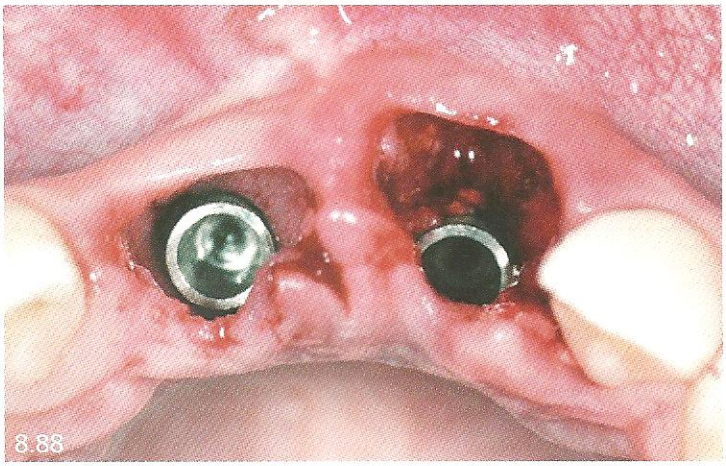
8.88

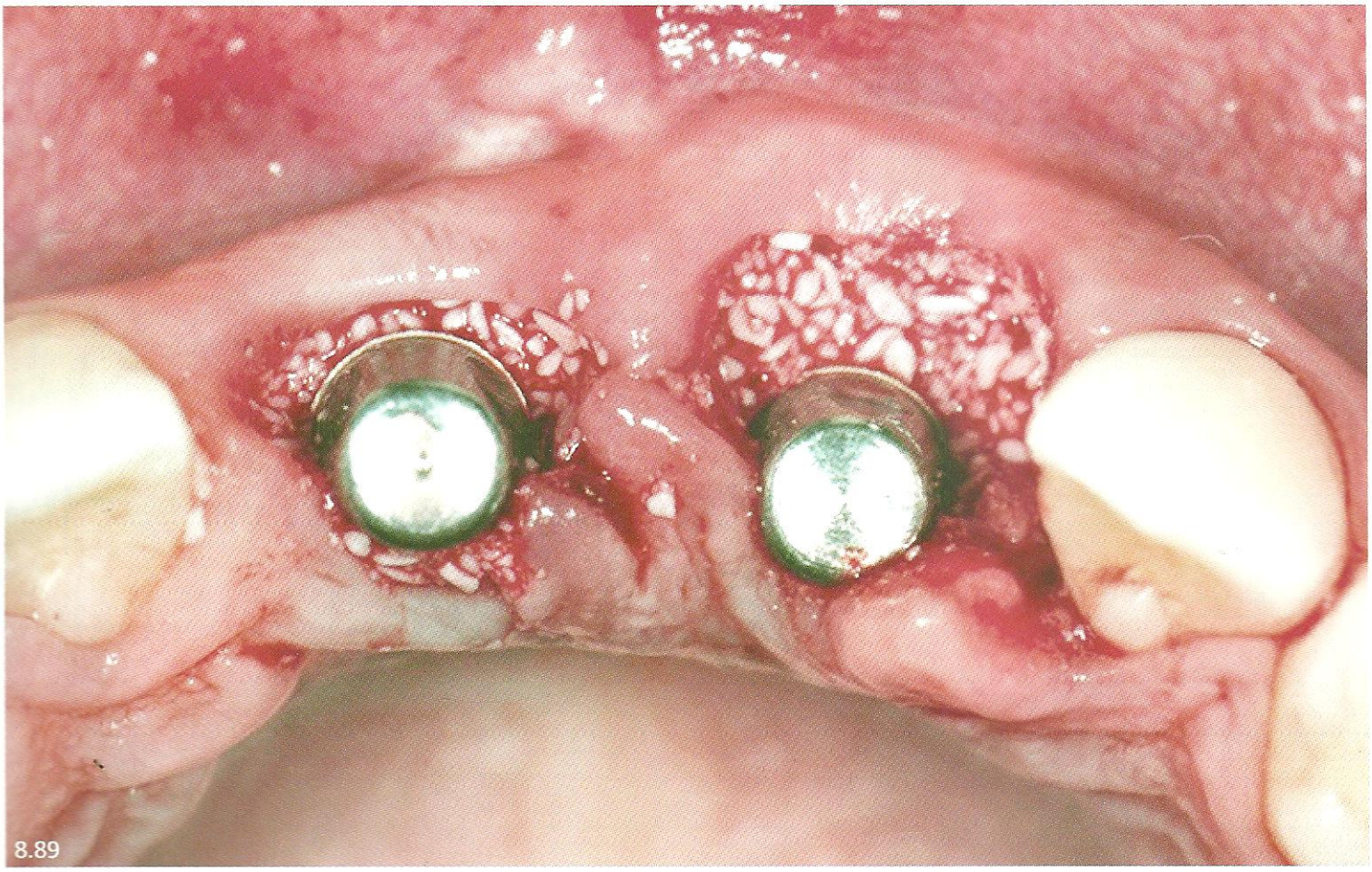
8.89

Fig. 8.87 – Vista incisal dos indicadores de posição para colocação dos implantes.

Fig. 8.88 – Vista incisal dos implantes já instalados.

Fig. 8.89 – Vista incisal dos espaços entre implantes e alvéolo preenchidos com osso liofilizado. Observe que os implante já estão com os pilares instalados.

8.90

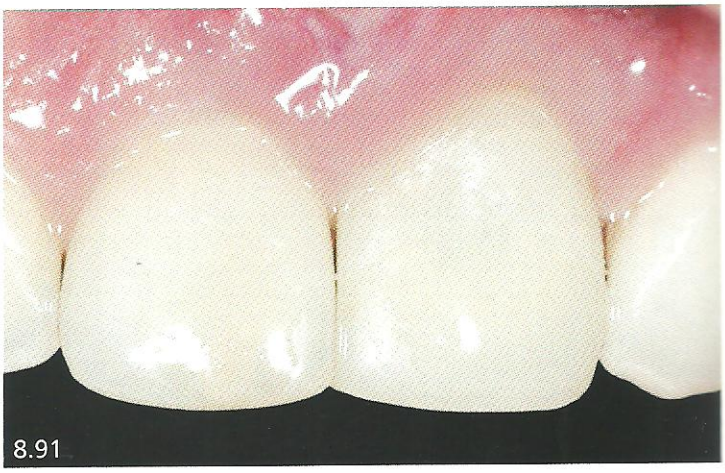
8.91

8.92

Fig. 8.90 – Vista frontal das próteses provisórias sobre os implantes instaladas e a sutura realizada.
Fig. 8.91 – Vista frontal das próteses provisórias pós-período de cicatrização.
Fig. 8.92 – Vista do sorriso da paciente com as próteses provisórias pós-período de cicatrização.

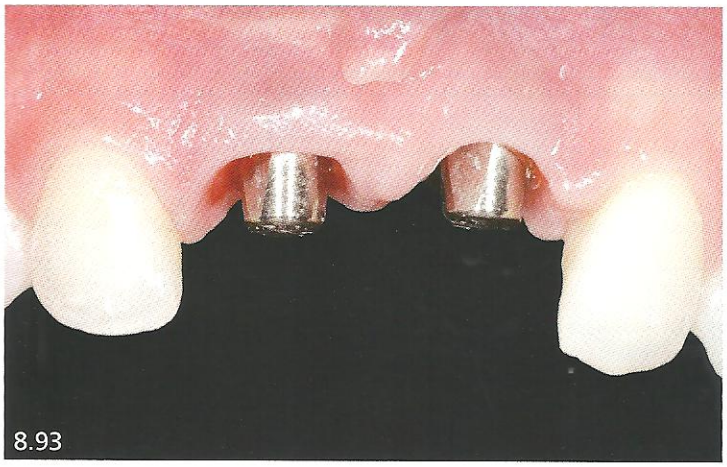
8.93

8.94

8.95

Fig. 8.93 – Vista frontal da paciente sem as próteses provisórias e com os pilares protéticos em posição. Observe a saúde do tecido mole.

Fig. 8.94 – Vista frontal das próteses metalocerâmica cimentadas em posição. Observe que o nível da margem gengival praticamente normalizou.

Fig. 8.95 – Sorriso final da paciente.

Caso Clínico 5

As figuras 8.96 a 8.121 mostram o caso clínico de um paciente de 47 anos de idade que procurou tratamento odontológico devido ao seu problema oclusal, do tipo Classe III. Já havia consultado vários profissionais e o último foi um ortodontista que fez a sua recomendação para um cirurgião bucomaxilofacial para cirurgicamente corrigir a relação oclusal. Por sua vez, o paciente se negou a fazer tal procedimento, com medo da intervenção ser drástica. Ainda em busca de uma solução, foi-lhe indicado um profissional na área de Reabilitação Oral.

O paciente apareceu com todos os exames: modelos, radiografias, cefalometria e fotografias.

No exame clínico, foi observado que o paciente possuía mordida cruzada anterior e em alguns dentes posteriores. O incisivo central superior direito apresentava-se com uma prótese totalmente vestibularizada, presa a um resto radicular, tendo o incisivo lateral suspenso, como um pôntico.

Para se fazer o diagnóstico diferencial se a mordida cruzada anterior era esquelética ou funcional (óssea ou dentária), manipulou-se o paciente em relação cêntrica. Nessa posição, o paciente apresentou um contato prematuro na região do primeiro molar direito, o qual promovia um afastamento na região anterior de 1 mm. Com base nesse exame, concluiu-se que o paciente era portador de uma pseudo Classe III.

Tratamento

- Remoção da prótese da região dos incisivos central e lateral direito.
- Instalação de dois implantes, 4 x 11,5 mm hexágono externo.
- Instalação de uma prótese parcial removível provisória, obedecendo a posição do incisivos central esquerdo, isto é, cruzada.

Tudo isso realizado na mesma sessão.

Três semanas após, foi realizado o ajuste oclusal por desgaste seletivo, o qual procurou manter contatos nos dentes posteriores e os contatos nos dentes anteriores numa relação de topo a topo.

Nessa mesma sessão, duas facetas de dentes de estoque foram incorporadas à prótese parcial provisória para corrigir as posições dos incisivos lateral e central direitos.

Como o paciente ficou numa relação de topo e já alguns dentes com leve descruzamento, encaminhou-se ao ortodontista para proceder o tratamento.

Seis meses após o tratamento ortodôntico, todos os dentes anteriores estavam descruzados.

A partir desse momento, foram feitas as reaberturas dos implantes e duas próteses individuais foram confeccionadas nos dentes ausentes. Como o resultado estético e funcional agradou sobremaneira o paciente, próteses metaloplásticas do tipo cimentada-parafusada foram então elaboradas e instaladas na boca do paciente.

O paciente possuía todos os exames, porém só faltava um: o mais simples, o mais fácil, o mais barato e o mais rápido "manipular em relação cêntrica".

Um caso clínico aparentemente difícil, porém, com o auxílio dos princípios oclusais, tornou-se fácil.

8.96

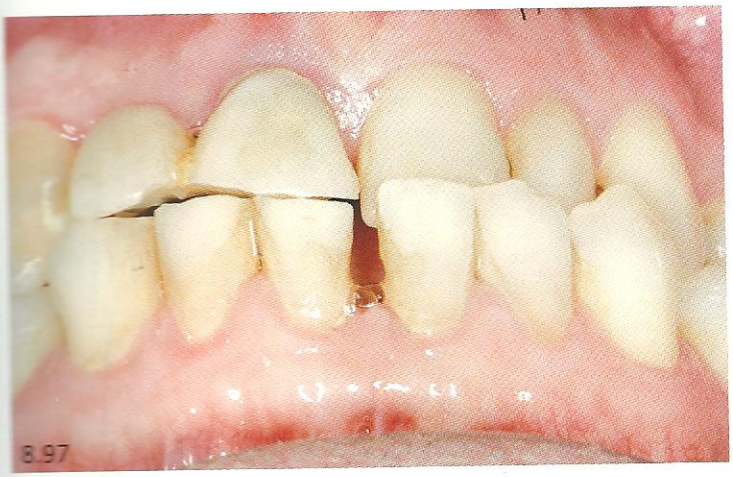
8.97

8.98

8.99

8.100

Fig. 8.96 – Vista frontal do paciente em MIH, mostrando a prótese nos incisivos lateral e central do lado direito e os demais dentes anteriores cruzados.

Fig. 8.97 – Vista frontal de inferior para superior. Observe como a prótese está vestibularizada e os demais dentes cruzados.

Fig. 8.98 – Vista frontal do paciente sendo manipulado em relação cêntrica. Observe o espaço na região anterior.

Fig. 8.99 – Vista frontal de inferior para superior. Paciente manipulado em relação cêntrica. Observe que o incisivo central esquerdo está numa relação de topo a topo com o antagonista.

Fig. 8.100 – Vista frontal do paciente com a prótese parcial removível na posição de MIH, após a remoção da raiz do incisivo central, da [illegible] e com os implantes já instalados na região dos dentes 12 e 11.

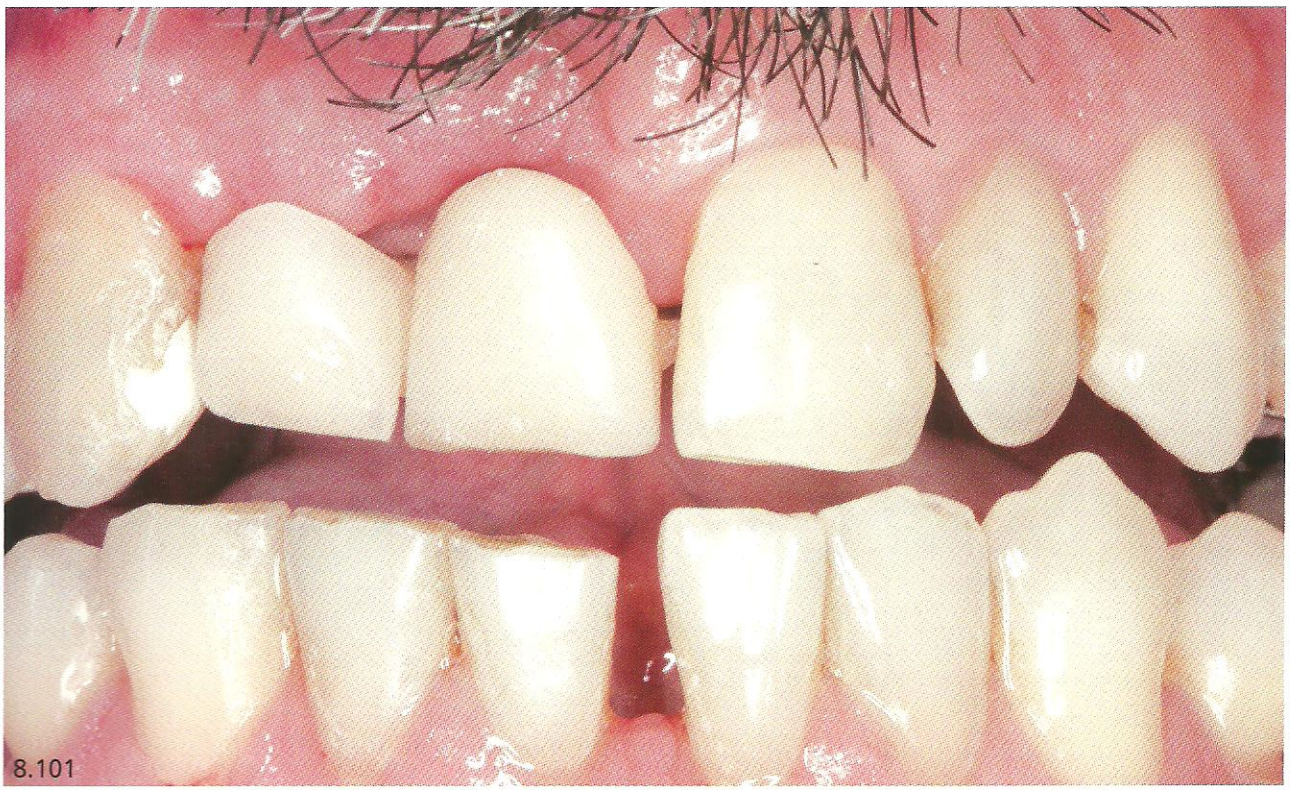
8.101

8.102

8.103

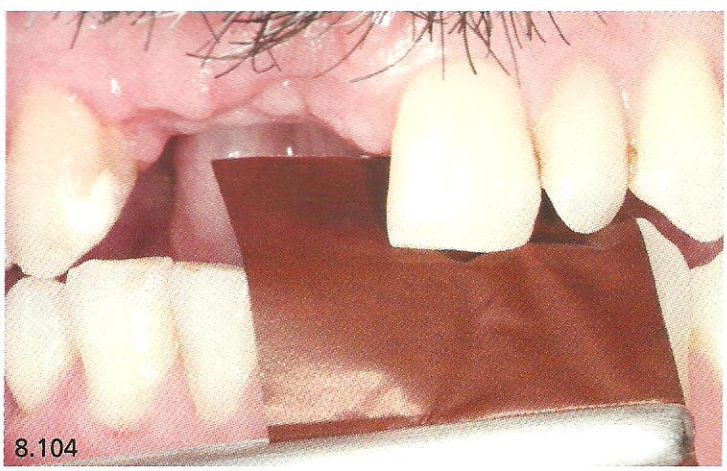
8.104

8.105

Fig. 8.101 – Vista frontal do paciente sendo manipulado em RC, com a prótese parcial removível provisória em posição.

Figs. 8.102 e 8.103 – Vista frontal do paciente sem e com a prótese, respectivamente, mensurando o espaço na região do incisivo central esquerdo, com o paciente sendo manipulado em RC. Observe que o espaço é de aproximadamente 1 mm.

Fig. 8.104 – Após o contato prematuro ser reduzido na região posterior, o contato é demarcado na região anterior.

Fig. 8.105 – Contato demarcado no incisivo central inferior esquerdo.

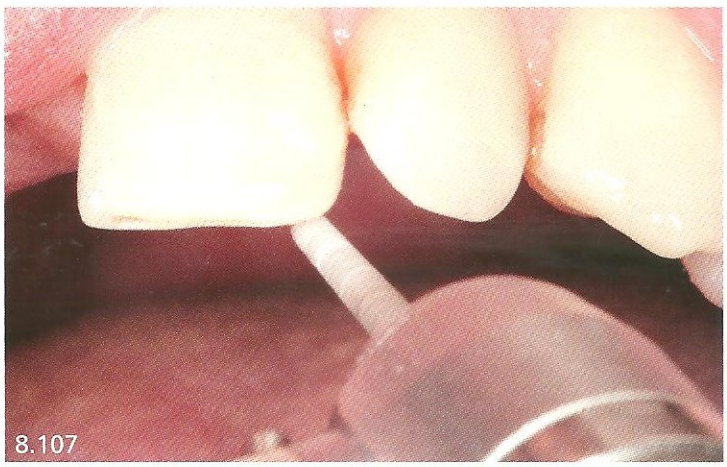

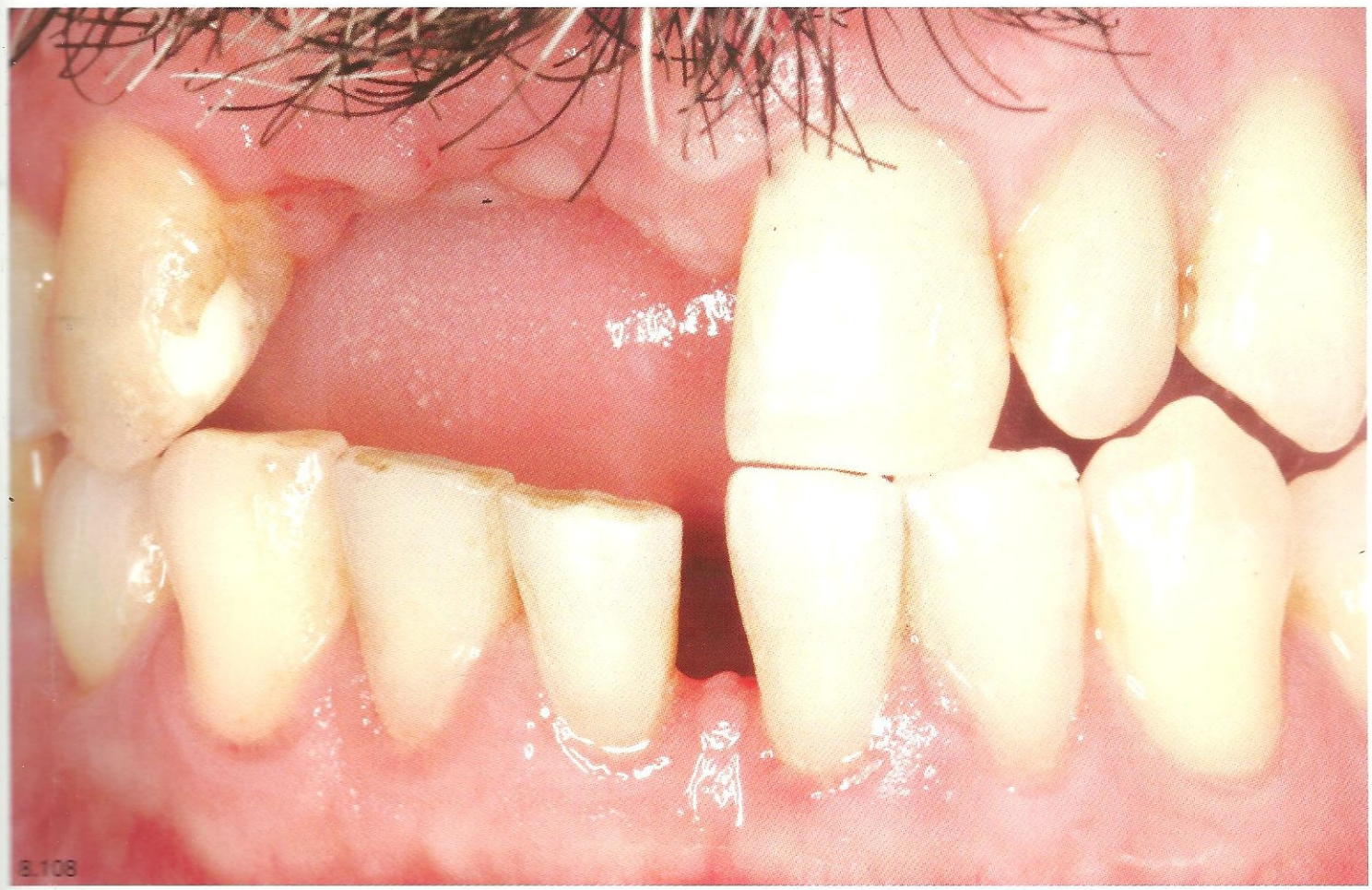

Figs. 8.106 e 8.107 – Ponta diamantada efetuando a redução do contato no incisivo central inferior esquerdo e no incisivo central superior esquerdo.

Fig. 8.108 – Visa frontal do paciente logo após o ajuste oclusal. Observe que alguns dentes descruzaram, enquanto outros estão numa relação de topo a topo.

8.109

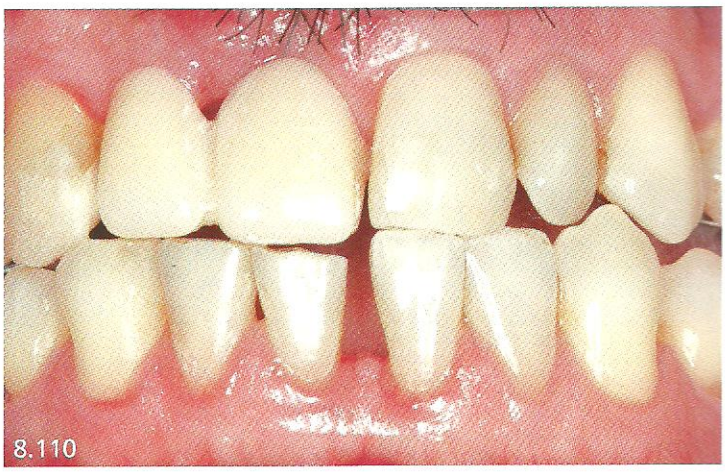
8.110

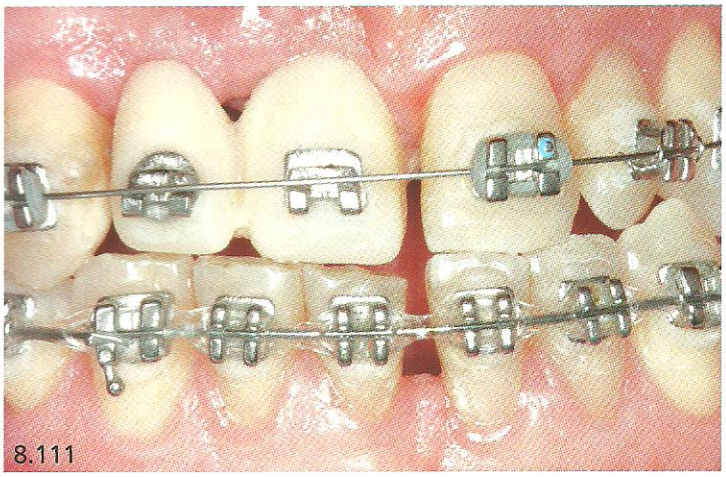
8.111

8.112

Fig. 8.109 – Vista frontal do paciente logo após o ajuste oclusal e com a prótese parcial removível provisória. Observe como os dentes da prótese estão afastados.

Fig. 8.110 – Vista frontal do paciente com os dentes da prótese já corrigidos devido ao acréscimo de duas facetas de dentes de resina acrílica.

Figs. 8.111 e 8.112 – Vista frontal e de inferior para superior do paciente logo após a colocação do aparelho ortodôntico. Observe na figura 8.112 a relação de topo a topo.

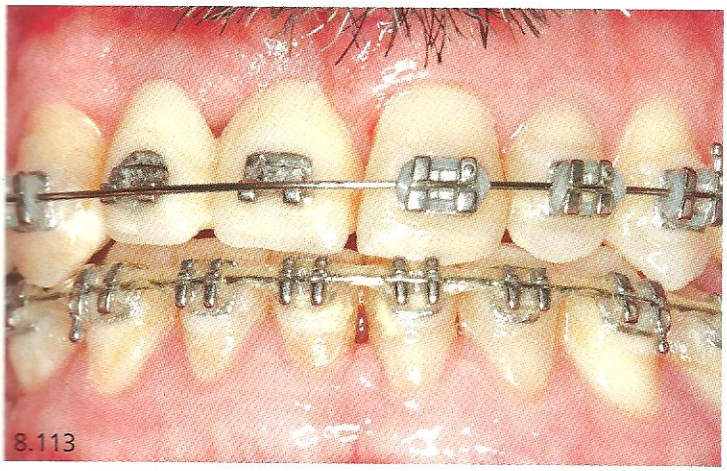
8.113

8.114

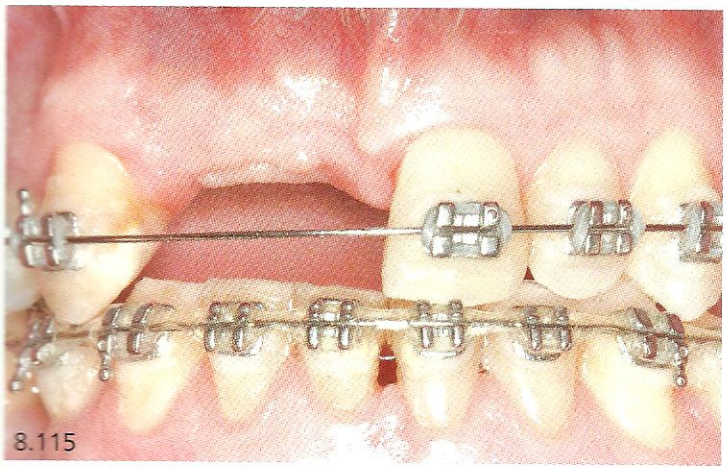
8.115

8.116

Figs. 8.113 e 8.114 – Vista frontal de inferior para superior, seis meses após o início do tratamento ortodôntico. Observe que os seis meses foram suficientes para descruzarem os dentes anteriores.

Figs. 8.115 e 8.116 – Vistas frontal de inferior para superior do paciente sem os dentes 11 e 12. Observe o total descruzamento dos dentes anteriores após tratamento ortodôntico.

8.117

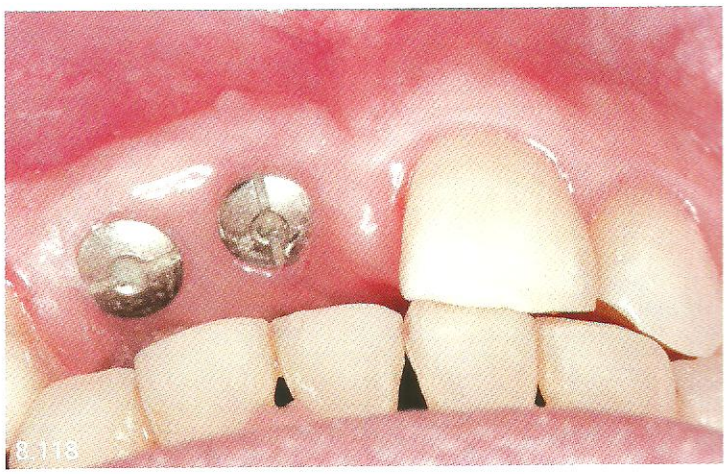
8.118

8.119

8.120

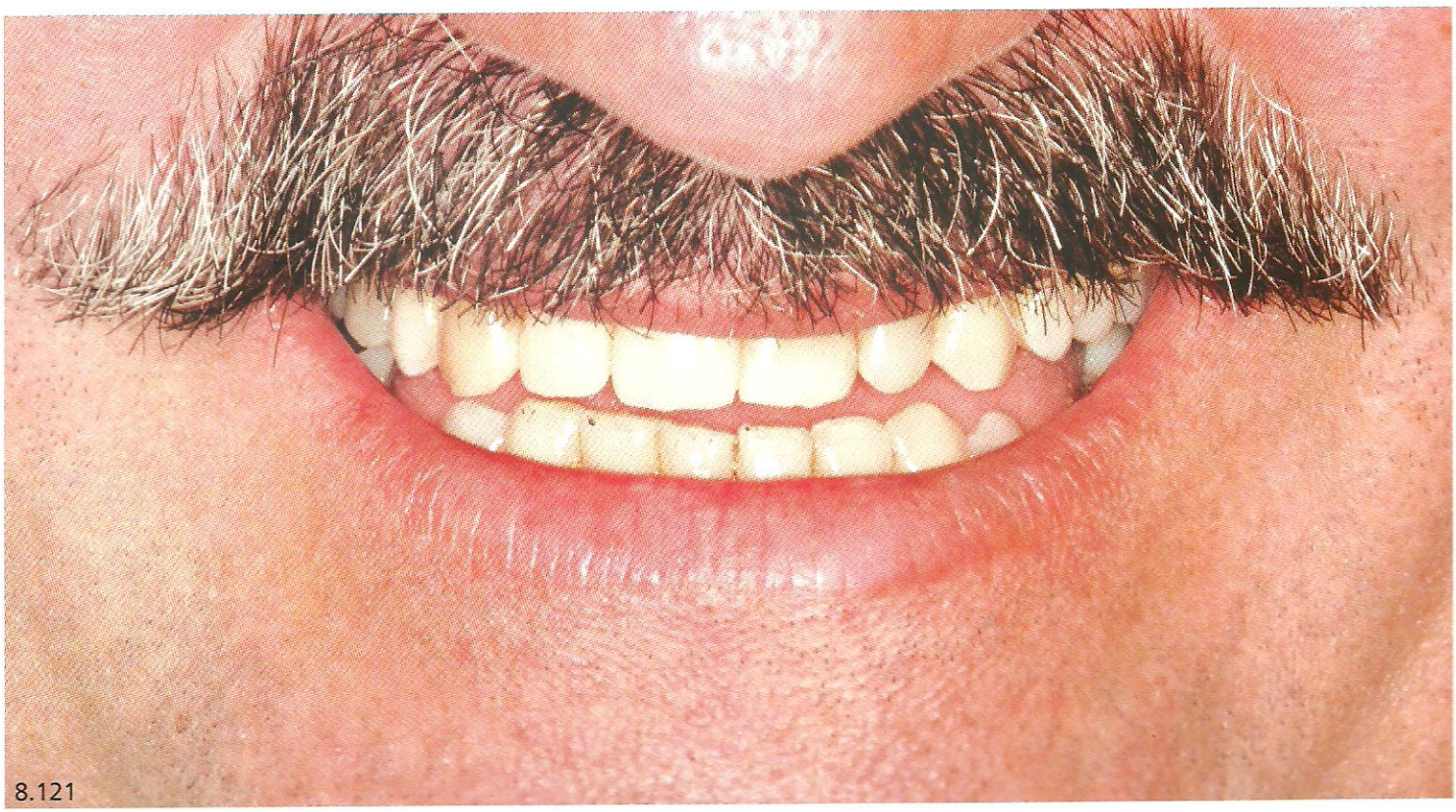
8.121

Figs. 8.117 e 8.118 – Cicatrizadores em posição.

Figs. 8.119 e 8.120 – Próteses provisórias em posição.

Fig. 8.121 – Sorriso final do paciente com a prótese definitiva em boca. Observe que a linha do sorriso é baixa, portanto o desnível na região cervical não afetou em nada a estética final.

Caso Clínico 6

As figuras 8.122 a 8.149 mostram o caso clínico de uma paciente com 57 anos de idade que tinha seus dentes superiores comprometidos periodontalmente, sendo indicada a extração deste.

Foi planejada a remoção dos dentes naturais e a instalação de seis implantes hexágono externo (Conexão Sistema de Prótese). Sobre os mesmos, foram instalados seis pilares do tipo microunits, e sobre eles foi confeccionada uma prótese metaloplástica imediatamente instalada 48 horas após as extrações. Já os dentes inferiores foram preservados, pois apresentavam boa saúde periodontal de proteção e de sustentação. Do lado direito manteve-se a ausência do primeiro molar, enquanto do lado esquerdo preservou-se o arco dental reduzido até o segundo pré-molar.

Caso clínico realizado pelos doutorandos em Implantodontia João Gustavo Oliveira de Souza, Armando Rodrigues Lopes Pereira Neto e pelo mestrando em Implantodontia José Moisés de Souza Júnior – CEPID-UFSC.

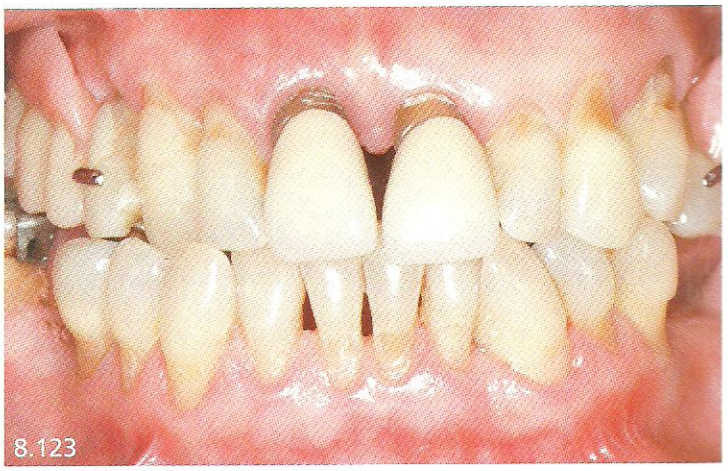

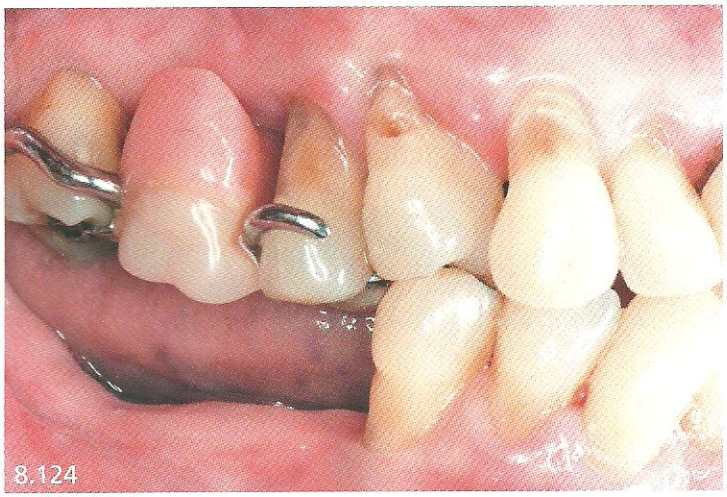

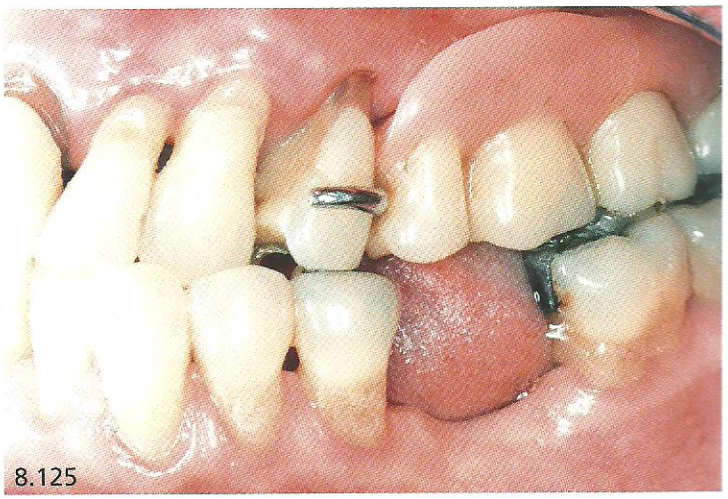

Fig. 8.122 – Sorriso da paciente. Observe a deficiência estética que os dentes estavam proporcionando.
Figs. 8.123 a 8.125 – Vistas frontal, lateral direita e esquerda da paciente com a prótese parcial removível bilateral.

8.126

8.127

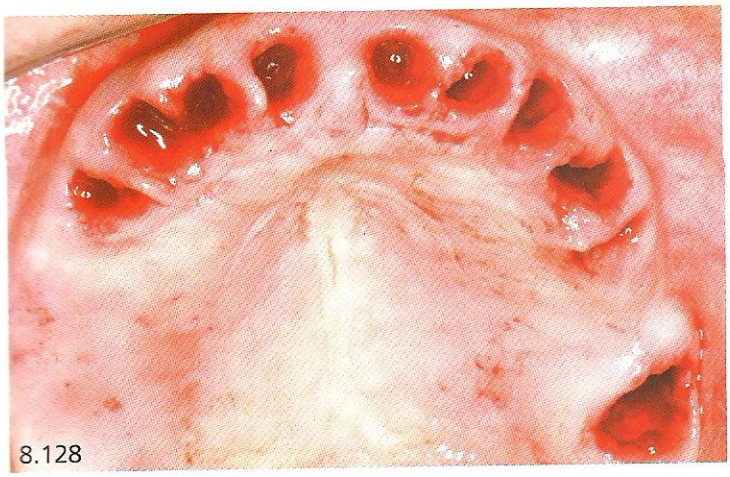
8.128

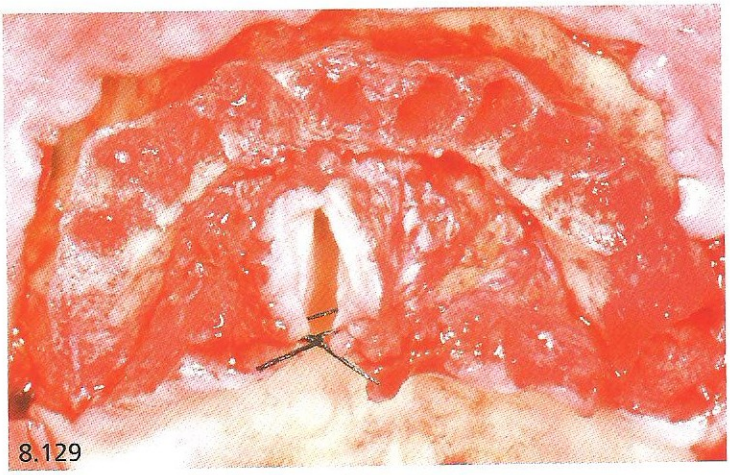
8.129

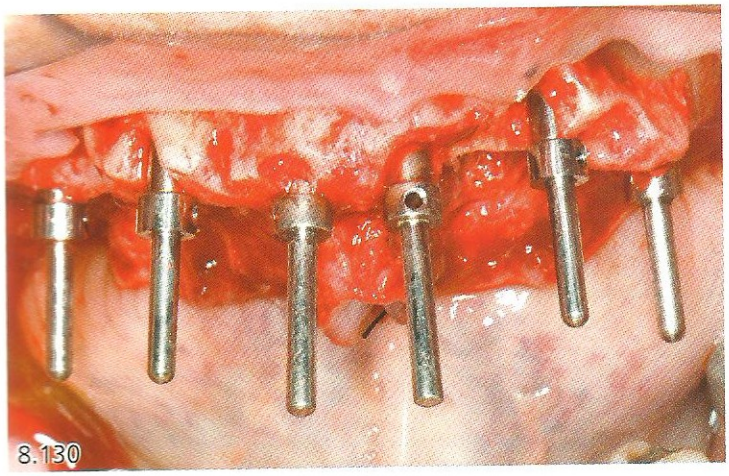
8.130

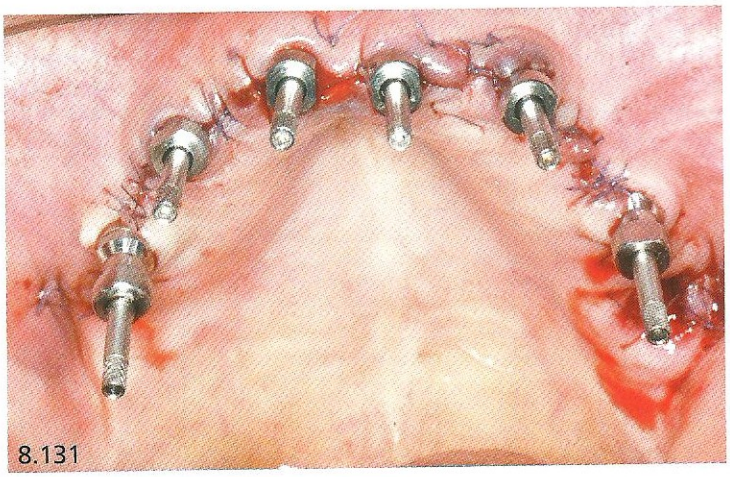
8.131

Figs. 8.126 e 8.127 – Vistas laterais direita e esquerda da paciente sem a prótese parcial removível.
Fig. 8.128 – Vista oclusal da arcada superior sem os dentes.
Fig. 8.129 – Vista oclusal da área com rebordo regularizado e pronto para fazer as perfurações e instalação dos implantes.
Fig. 8.130 – Pinos para verificar o paralelismo entre as perfurações.
Fig. 8.131 – Área suturada e com os transferentes em posição.

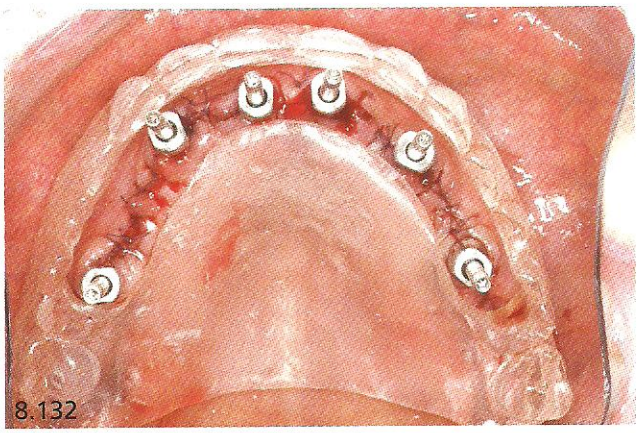
8.132

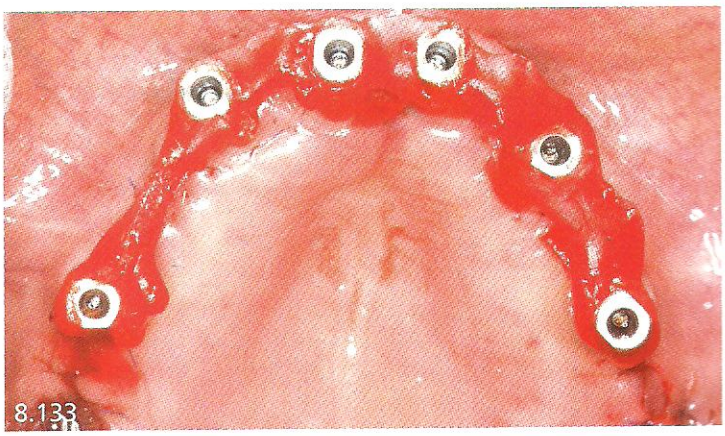
8.133

8.134

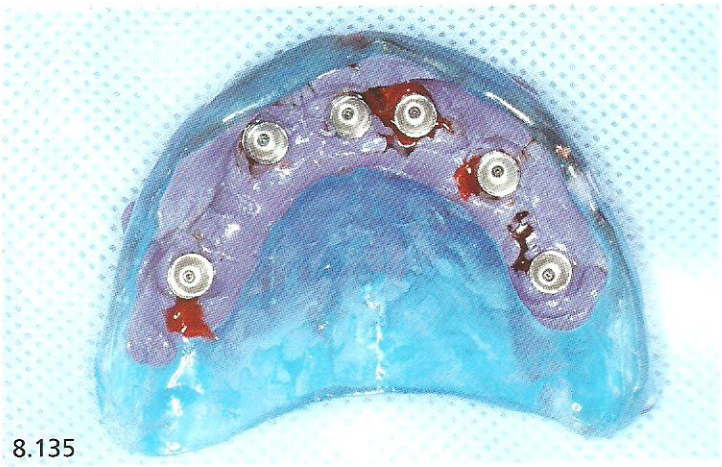
8.135

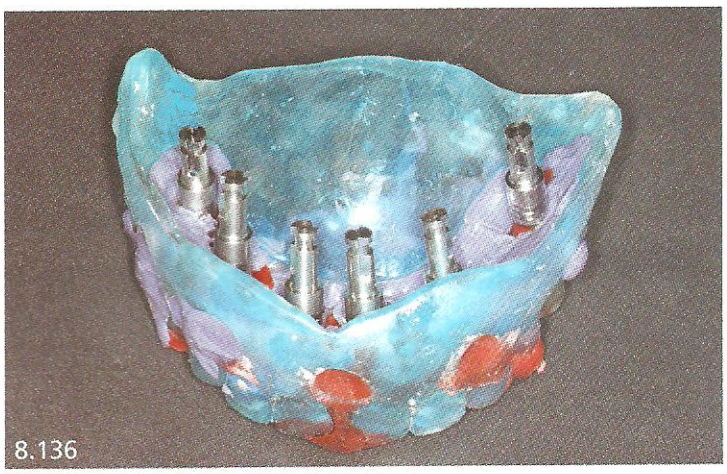
8.136

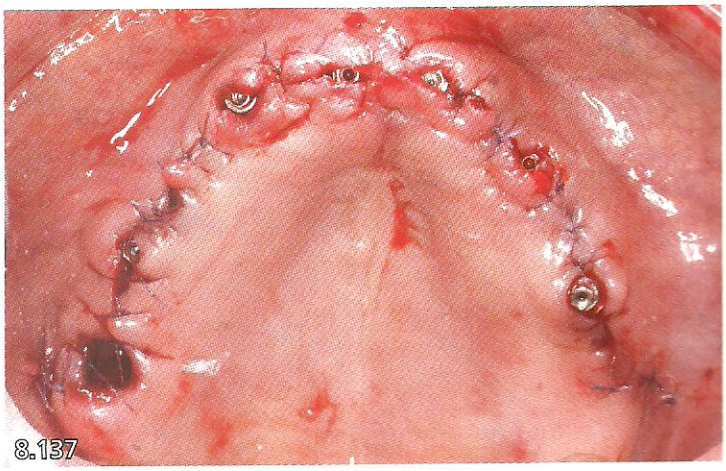
8.137

Fig. 8.132 – Guia funcional testado em boca.

Fig. 8.133 – Transferentes unidos com fio dental e resina acrílica ativada quimicamente. Os parafusos foram substituídos pelos parafusos retentores de prótese, com a finalidade de facilitar a moldagem e o registro interoclusal.

Fig. 8.134 – Guia multifuncional utilizado como moldeira individual e como elemento auxiliar no registro interoclusal. Observe que o material de moldagem é o Impregum (3M-Espe).

Fig. 8.135 – Moldeira removida da boca e a parte interna dos transferentes exposta.

Fig. 8.136 – Todas as réplicas adequadamente parafusadas aos respectivos transferentes.

Fig. 8.137 – Vista oclusal da área operada.

8.138

8.139

8.140

8.141

Figs. 8.138 a 8.140 – Vistas frontal, lateral direita e esquerda da prótese encerada no modelo de trabalho.
Fig. 8.141 – Radiografia panorâmica. Observe o bom assentamento da estrutura metálica.

8.142

8.143

8.144

Figs. 8.142 a 8.144 – Vistas frontal, lateral direita e esquerda da prótese finalizada sobre o modelo de trabalho.

Figs. 8.145 a 8.147 – Vistas frontal, lateral direita e esquerda da prótese instalada em boca.

Figs. 8.148 e 8.149 – Vistas laterais do sorriso da paciente.

Caso Clínico 7

As figuras 8.150 a 8.166 mostram o caso clínico de uma jovem de 26 anos de idade, professora do ensino fundamental, que foi recomendada para análise e avaliação de uma prótese sobre implante na região dos incisivos superiores.

A paciente se queixava que a prótese estava solta e que sentia dores na região dos implantes.

O exame clínico apontou que não era a prótese que estava com mobilidade, mas sim os implantes é que eram responsáveis pelos movimentos que a prótese fazia.

O exame radiográfico, essencialmente o periapical, mostrou com clareza a perda óssea promovida por 4 implantes de origem desconhecida.

Foi proposto à paciente que os implantes deveriam ser removidos o mais rápido possível e instalada de imediato uma prótese parcial removível temporária. Ela concordou imediatamente.

Para esse fim, fez-se a moldagem das arcadas superior e inferior e vazou-se em gesso pedra. No modelo superior obtido, os dentes que correspondiam aos da prótese foram removidos para que a prótese parcial removível pudesse ser fabricada.

Solicitou-se ao técnico a colocação de um arco de Hawley na tentativa de simular um tratamento ortodôntico, e assim amenizar um pouco o trauma da paciente.

Passado um período de normalização dos tecidos na região anterior, foi realizada uma cirurgia de enxerto ósseo, cuja área doadora foi a região posterior da mandíbula.

Quatro meses após essa cirurgia de enxerto ósseo, dois implantes de plataforma regular e de hexágono externo foram instalados na região dos incisivos laterais e, por solicitação da paciente, mais dois implantes na arcada superior também foram instalados, um de cada lado.

Depois do período de osseointegração, foi confeccionada uma prótese provisória em resina acrílica utilizando pilares UCLAS. Devido à situação óssea, os implantes não ficaram na posição adequada, que seria na área correspondente aos incisivos laterais. No entanto, como o sorriso da paciente era baixo, o fator estético não ficou comprometido.

Depois de alguns meses, por problemas profissionais, a paciente retornou para fazer a prótese definitiva. Então foi confeccionada uma prótese fixa de quatro elementos em metalocerâmica do tipo cimentada-parafusada. Dois pilares personalizados foram preparados pelo técnico, estes não foram ao forno, tampouco sofreram qualquer tipo de acabamento ou polimento cervical. Portanto, a adaptação na plataforma do implante é de fábrica. A estrutura metálica é feita sobre esses pilares, depois de aplicada a porcelana e prova em boca, a prótese é definitivamente cimentada em boca. Após o endurecimento do cimento (cimento de fosfato de zinco), a prótese é removida da boca pelo afrouxamento dos parafusos dos pilares, todo o excesso de cimento é removido e a prótese reinstalada.

Caso clínico realizado pelos ex-doutorandos Rodrigo Granato e Elisa Oderich, doutores em Implantodontia pelo CEPID-UFSC. *Ler depoimento da paciente na página 350.*

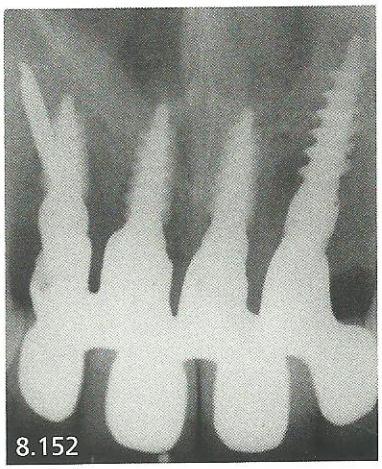

Fig. 8.150 – Vista frontal da prótese metalocerâmica.
Fig. 8.151 – Vista oclusal da prótese em boca.
Fig. 8.152 – Radiografia periapical. Observe a grande área com perda óssea e os quatro implantes instalados.

8.153

8.154

8.155

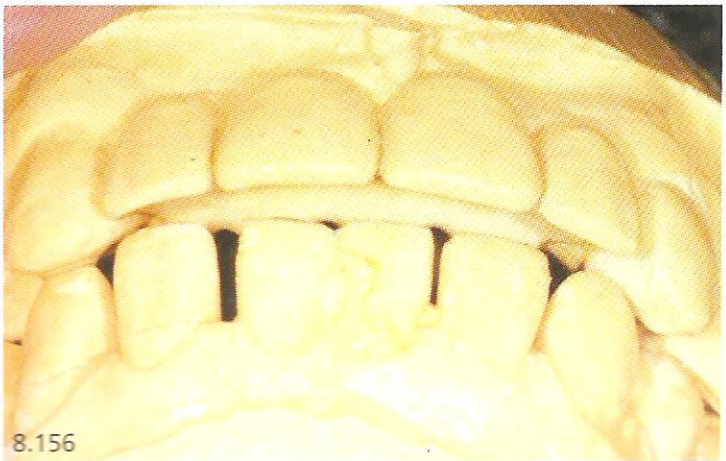

8.156

Fig. 8.153 – Sorriso da paciente mostrando como a prótese está para vestibular devido ao seu deslocamento.
Figs. 8.154 a 8.156 – Vistas lateral direita e esquerda e vista frontal dos modelos.

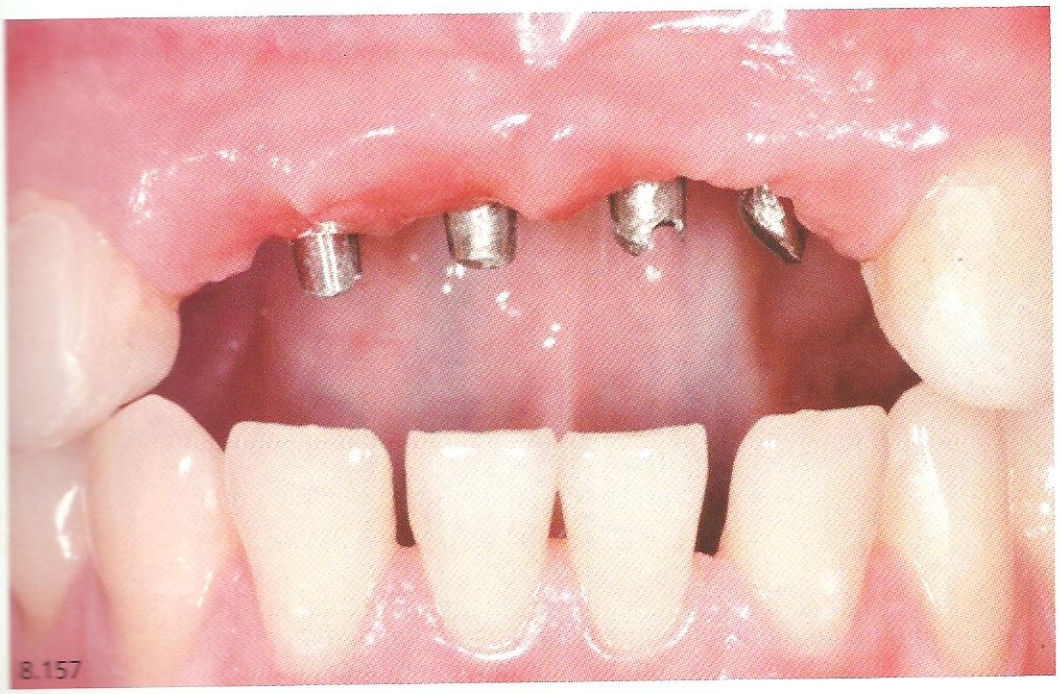
8.157

8.158

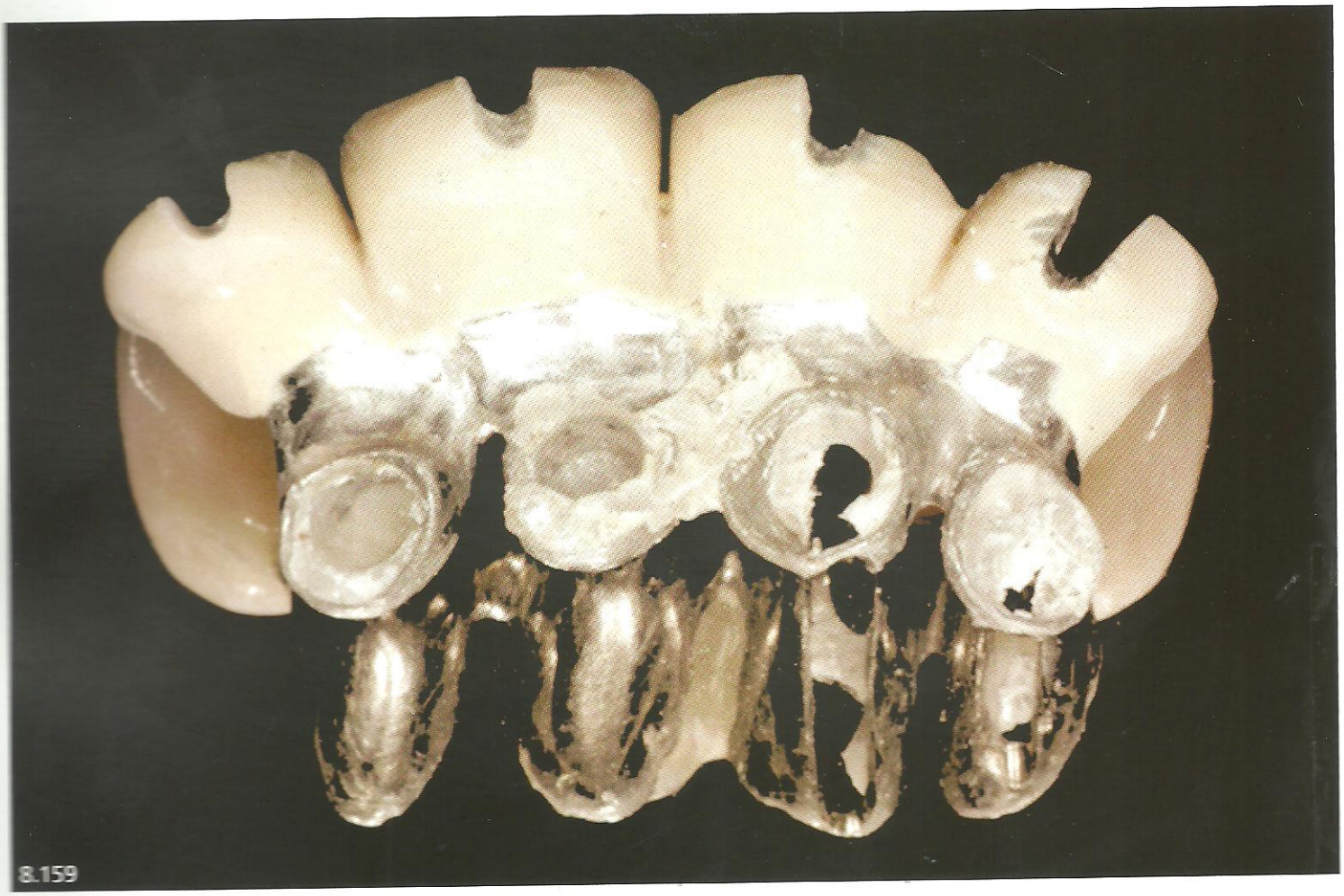
8.159

Figs. 8.157 e 8.158 – Vistas frontal e lateral da paciente sem a prótese, porém mostrando os pilares que estavam sobre os implantes.
Fig. 8.159 – Prótese parcial fixa removida da boca da paciente.

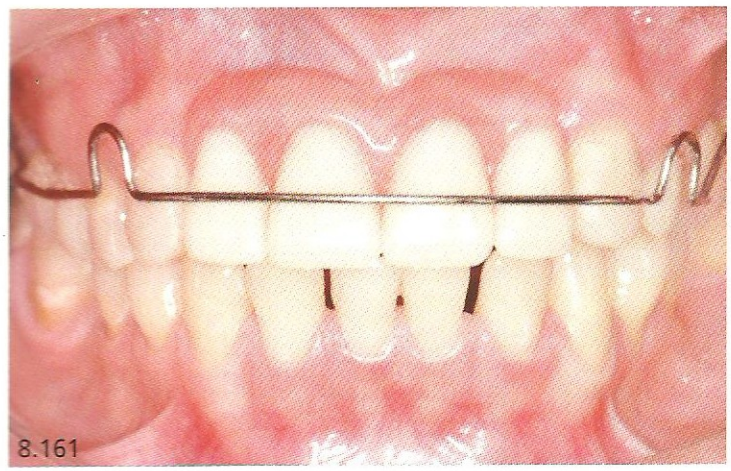

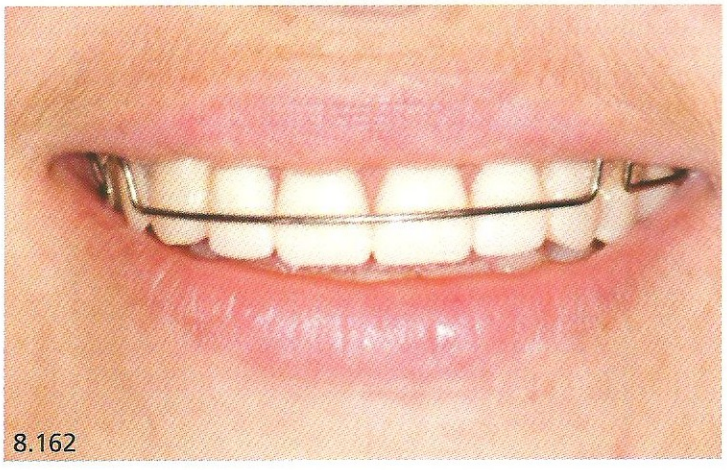

Fig. 8.160 – Prótese parcial removível pronta para ser instalada em boca.
Fig. 8.161 – Prótese parcial removível instalada em boca.
Fig. 8.162 – Sorriso da paciente com a prótese parcial removível. Observe o arco de Hawley simulando um aparelho ortodôntico móvel.

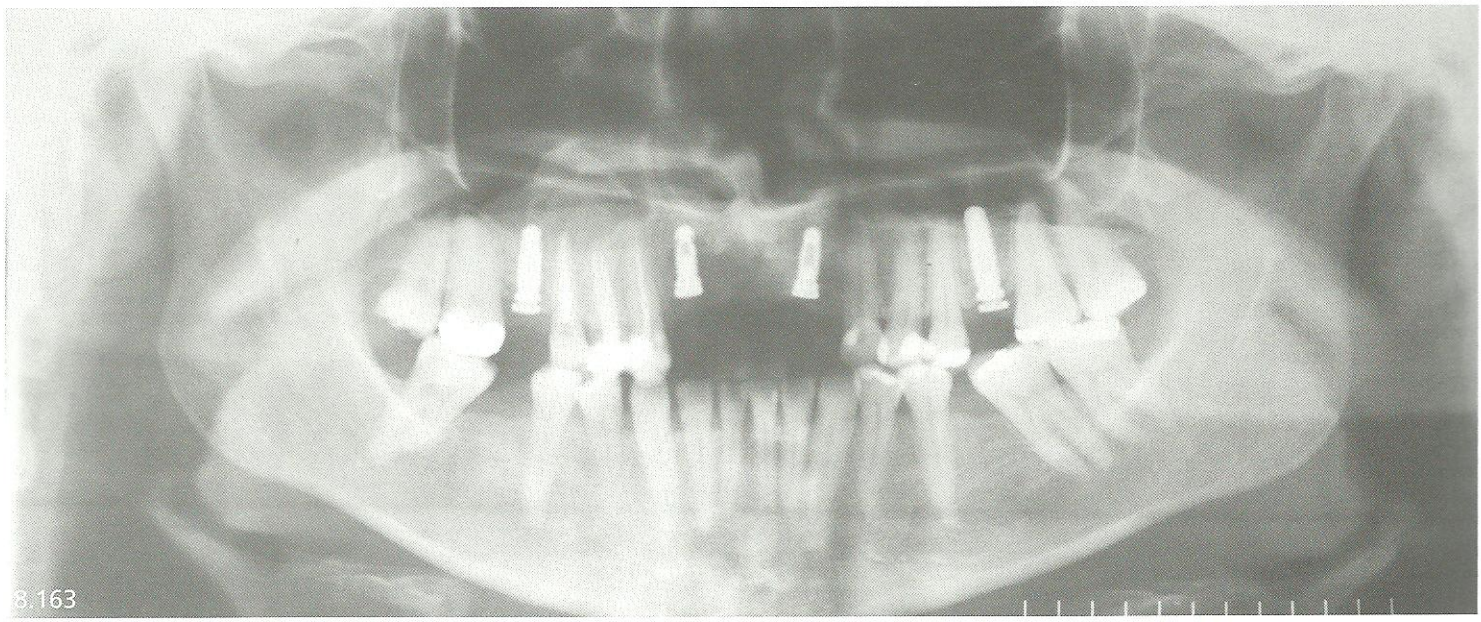

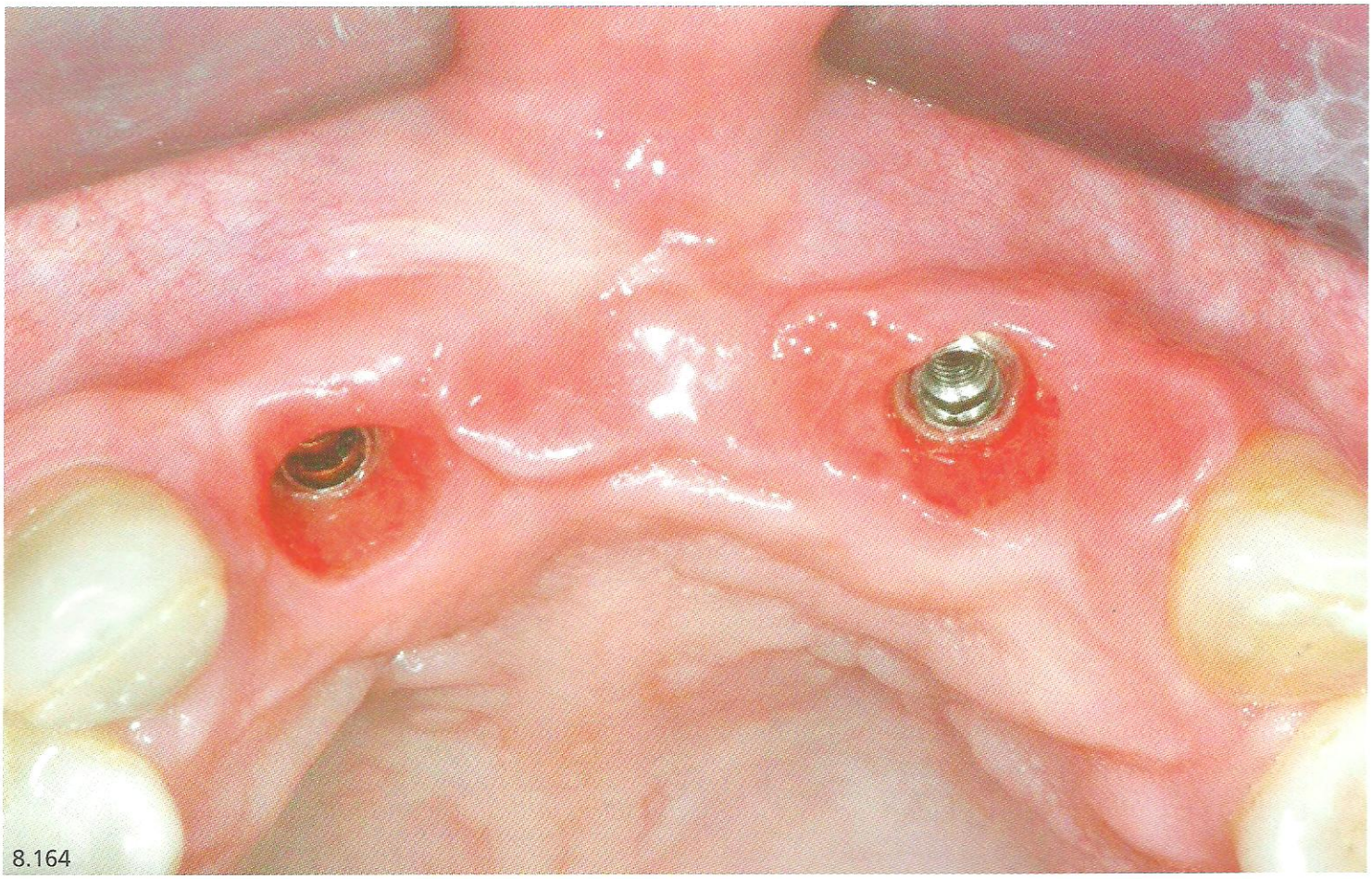

Fig. 8.163 – Radiografia panorâmica mostrando os dois implantes instalados na região anterior e dois na região posterior.
Fig. 8.164 – Vista oclusal da plataforma dos implantes (hexágono externo) na região anterior.

Fig. 8.165 – Vista frontal da prótese provisória. Observe o artifício para esconder os pilares devido à posição dos implantes.

Fig. 8.166 – Prótese metalocerâmica instalada em boca com gengiva artificial para mascarar um pouco da perda óssea que a paciente apresentava.

Sabemos que os momentos de sucesso e de alegria em nossa vida profissional são grandes. Sabemos também que, quando temos algum fracasso ou insucesso, parece que o mundo desaba em nossas cabeças. Temos a sensação de que tudo o que foi feito de bom desaparece. Esta mensagem está colocada neste capítulo e é a história dessa jovem paciente e tem como principal objetivo fazer os leitores deste livro participantes dela e assim, motivá-los e estimulá-los a continuarem firmes e alegres na profissão. Assim como essa paciente fez conosco, acreditamos que muitos dos seus pacientes gostariam de fazer com vocês também.

Prezados professores

Ao findar mais um ano, encontramo-nos em momento de avaliar nossas caminhadas. Agradecer a presença dos obstáculos que nos encorajam a superar nossos limites, as mãos amigas estendidas nas horas mais difíceis e, também, nas horas de alegrias, enfim, são tantas as coisas que avaliamos ao findar cada ano, etapa... Assim, neste movimento, gostaria de explicitar meus agradecimentos à toda a equipe de profissionais do HU e do CEPID pela atenção e cuidado durante todo o processo de reconstrução dos implantes, realizado aqui no CEPID. Agradeço à Profa. Vera Lucia Bosco, pela apresentação do serviço de Implantodontia da UFSC, em nosso encontro casual no Fórum Catarinense dos Comitês de Ética em Pesquisa com Seres Humanos, e sua orientação em como chegar ao CEPID (para tentar recuperar algo mal-sucedido). Aos Professores Ricardo de Souza Magini, José Nazareno Gil e Antônio Carlos Cardoso pela orientação e supervisão dos residentes, mestrandos e doutorandos que atuaram neste processo. E aos demais professores que a partir de seus trabalhos e conhecimentos possibilitam/contribuem com a formação dos profissionais da área.

Agradecimento especial aos profissionais em formação: Elisa Oderich, que acolheu-me nos primeiros momentos de retirada dos implantes anteriores e construção de uma prótese provisória. Ao Jonathas Daniel Paggi Claus, pelo acompanhamento após a cirurgia de enxerto ósseo, durante a ausência do Rodrigo. Ao Rodrigo Granato, um agradecimento muito especial, pela sensibilidade, competência técnica e dedicação que dispensou durante todo o percurso (e não foram poucas às vezes que o solicitei). Ele soube acolher todos os medos e anseios, orientando tantas vezes em que me dirigia a ele dizendo: "Meu 'senso-comum' não me permite compreender isto, você poderia me explicar este funcionamento, como é realizado este procedimento..." Esta convivência de quase dois anos permitiu-me perceber características indispensáveis a um bom profissional, pesquisador e educador que permeiam o trabalho do Rodrigo. Não me passou despercebido o trabalho de muitos profissionais anônimos, quase invisíveis, mas que foram fundamentais para que a qualidade dos serviços prestados no HU e no CEPID tenha a qualidade que possuem. Meu muito obrigado aos José(s) e Maria(s) que dedicam seus trabalhos ao que lhes cabem e/ou sabem realizar. Enfim, estamos chegando ao final do tratamento, agora, bem-sucedido. Desejo próspera caminhada a todos e felicidades sempre!!!!!

Atenciosamente,

Luciana Glelseuchter Lohn

Florianópolis, 15 de dezembro de 2008

Caso Clínico 8

As figuras 8.167 a 1.178 mostram o caso clínico de um jovem que apresentava o incisivo central esquerdo superior seriamente comprometido devido a um processo de reabsorção radicular.

O tratamento proposto foi a remoção do dente e instalação de um implante com carga imediata. Infelizmente, por falta de travamento, foi esperado o tempo de osseointegração para confecção da prótese. Fez-se primeiramente um guia em resina do tipo Duralay para preservar a posição do dente 21, já que o objetivo era de utilizar a coroa desse dente como prótese.

Após a instalação do implante, foi confeccionada, com o mesmo dente, uma prótese adesiva direta que permaneceu até que tivesse ocorrido o tempo de integração do implante. Após esse período, utilizou-se o mesmo dente para se confeccionar a prótese sobre implante, na qual se usou resina composta para aderir o dente ao pilar de titânio.

Caso clínico realizado pelos alunos de especialização em Implantodontia Marcelo C.G. de Queirós e Air F.O. Dornelles com a colaboração dos alunos da pós-graduação do CEPID, UFSC – mestrado em Implantodontia (turma de 2008 e 2010.

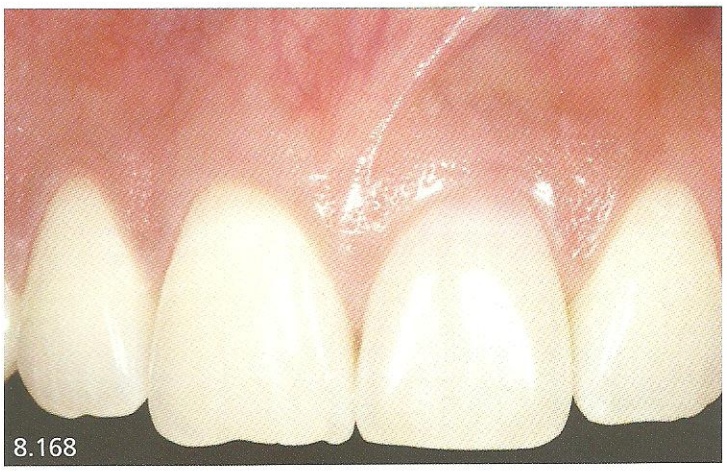

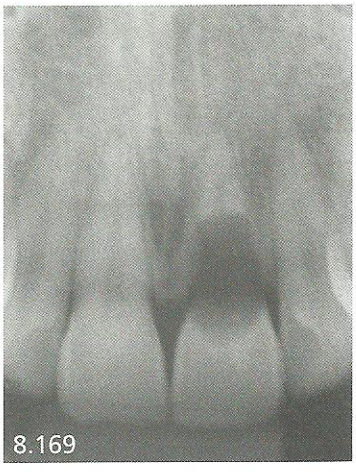

Figs. 8.167 e 8.168 – Vista frontal. Observe como a margem gengival do incisivo central superior esquerdo está alterada.

Fig. 8.169 – Radiogradia periapical mostrando a lesão intrarradicular do dente 28. O dente está comprometido e, dessa forma, está indicada a sua extração.

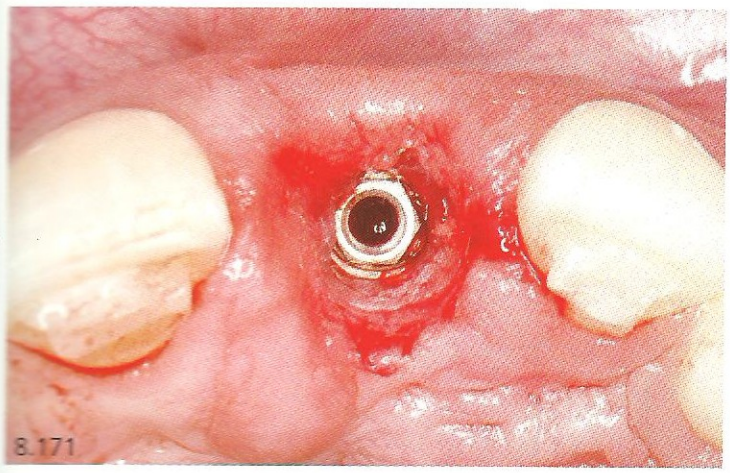

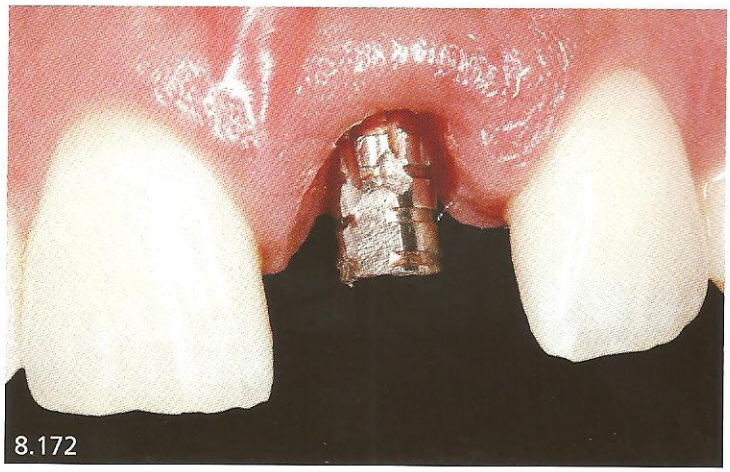

Fig. 8.170 – Guia ou matriz confeccionado em resina acrílica Duralay, diretamente em boca com a finalidade de preservar a posição do dente 28.

Fig. 8.171 – Após o processo de reabertura, a plataforma do implante hexagonal externa está exposta.

Fig. 8.172 – Pilar de titânio para prótese provisória testado e preparado.

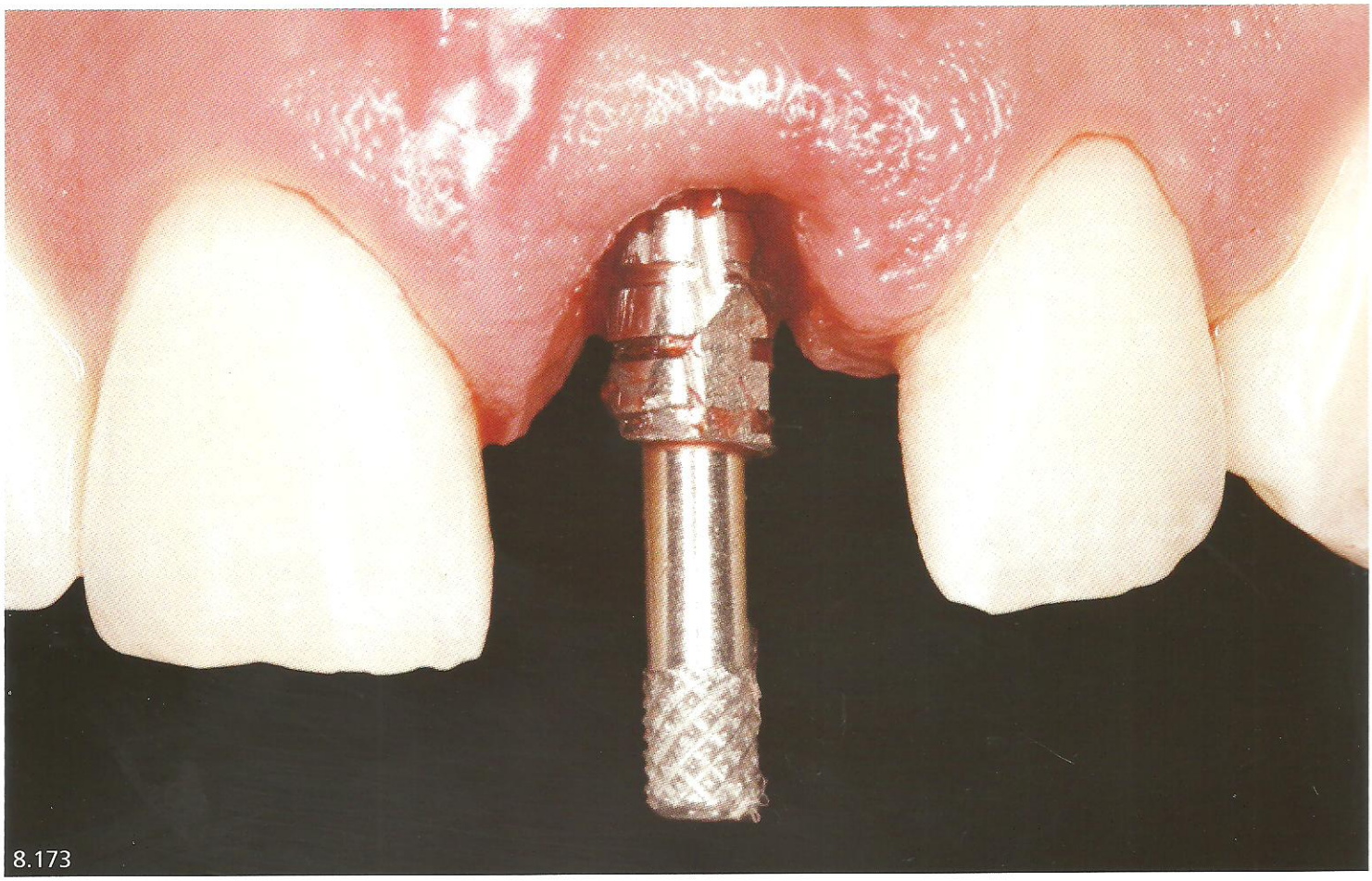

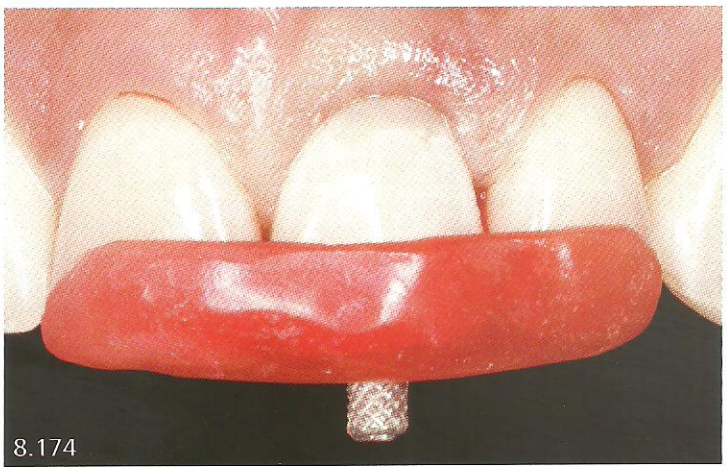

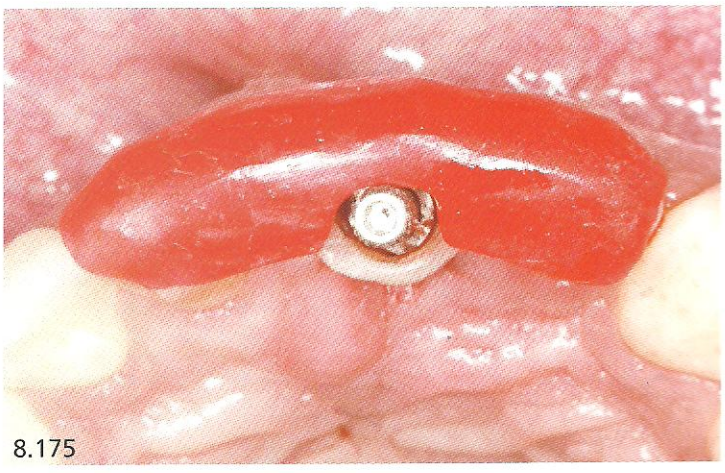

Fig. 8.173 – Pilar para prótese provisória com parafuso de trabalho.
Fig. 8.174 – Dente 21 sendo levado em posição pela matriz em resina acrílica para unir-se ao pilar protético com resina composta.
Fig. 8.175 – Vista palatal. Observar como o pilar não interfere na posição do dente 28.

8.176

8.177

8.178

Fig. 8.176 – Dente já pronto e fixado ao implante.
Figs. 8.177 e 8.178 – Vistas frontal e palatal da prótese após a cicatrização do tecido.

Caso Clínico 9

As figuras 8.179 a 8.212 mostram o caso clínico em que foi utilizada uma coroa metalocerâmica convencional em prótese sobre implante. Depois de 10 anos reabilitada com próteses unitárias na região anterossuperior, a paciente teve a raiz do dente 21 fraturada. Para solucionar o problema, fez-se o seguinte tratamento.

A raiz foi removida e de imediato foi instalado um implante do tipo hexágono interno. Durante o período de cicatrização, a paciente fez uso de uma prótese parcial removível temporária. Assim que o implante foi integrado, confeccionou-se uma prótese provisória parafusada, utilizando-se a prótese parcial removível. Para a confecção da prótese definitiva, foi selecionado um pilar para prótese cimentada e este foi acrilizado copiando a parte interna da coroa metalocerâmica da paciente, e depois fundido em liga semi-preciosa. Sobre esse pilar, a prótese foi cimentada com cimento de fosfato de zinco. Dessa forma, reabilitou-se a paciente com a mesma prótese.

Caso clínico gentilmente cedido pelo Prof. Dr. Luis Leonildo Boff.

Fig. 8.179 – Vista frontal da paciente reabilitada com prótese convencional. Observe a fístula na altura da raiz do dente 21.
Fig. 8.180 – Vista aproximada da fístula.

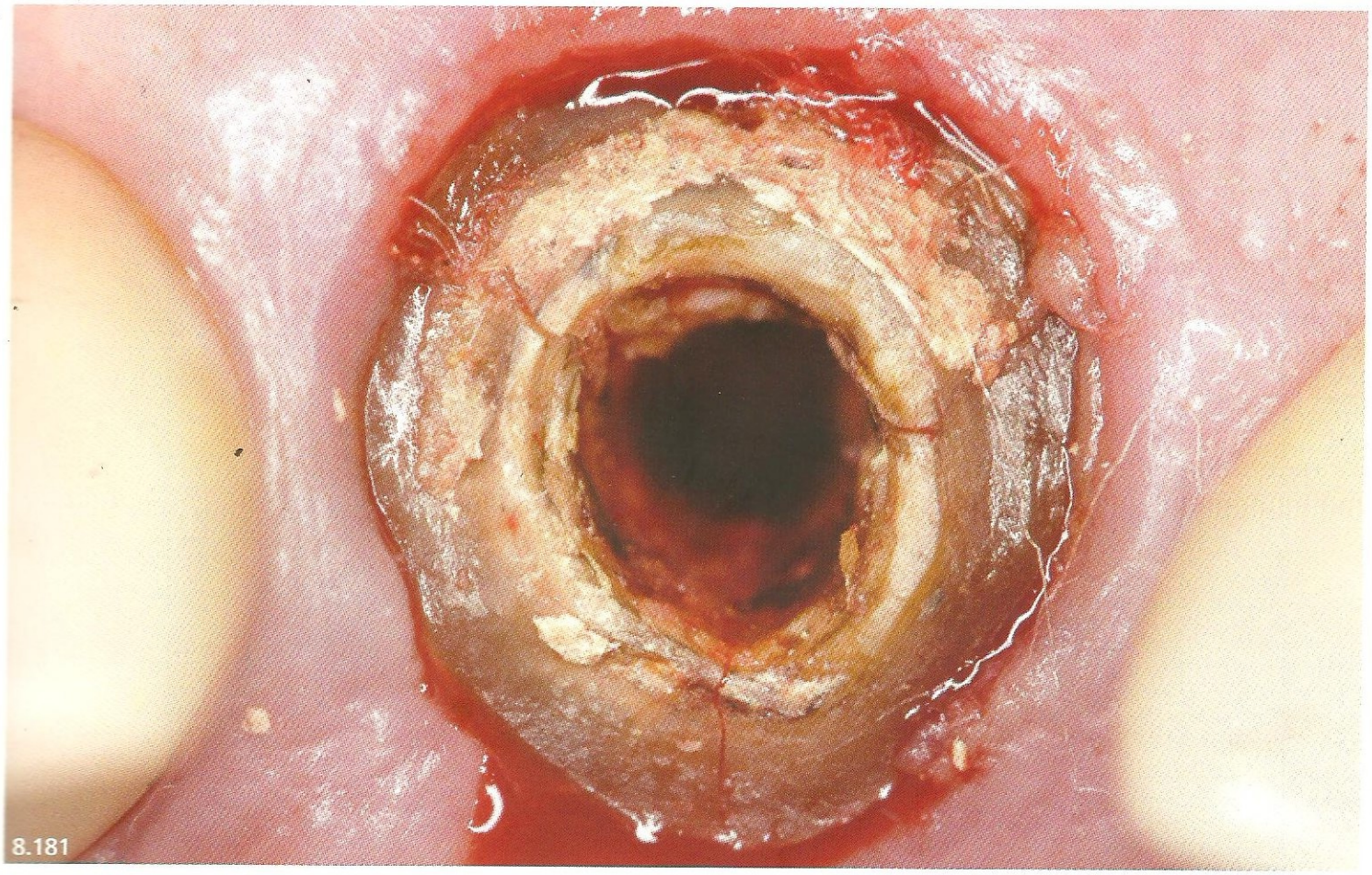

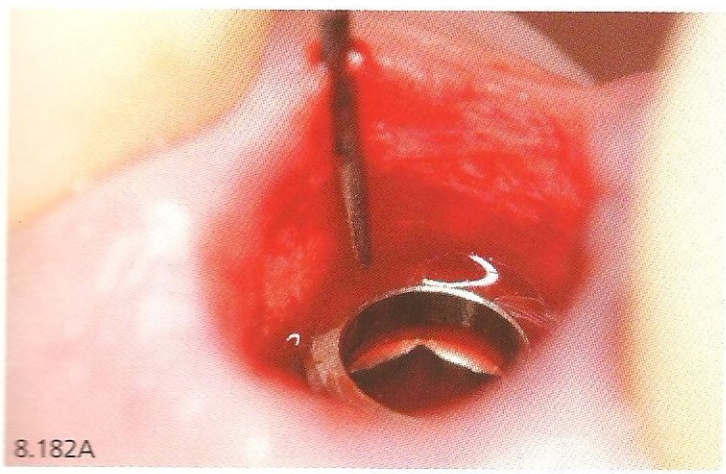

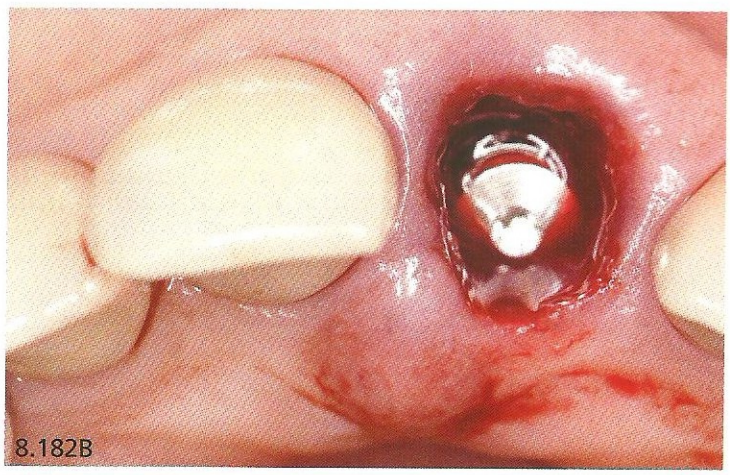

Fig. 8.181 – Vista incisal da raiz fraturada.
Fig. 8.182A – Após a instalação do implante, exame dos tecidos mole.
Fig. 8.182B – Vista incisal do cicatrizador parafusado no implante.

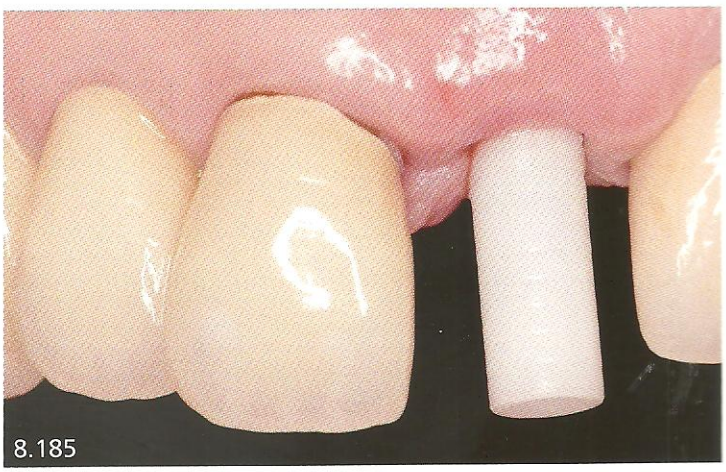

Fig. 8.183 – Prótese parcial removível temporária instalada logo após a remoção da raiz e instalação do implante.
Fig. 8.184 – Prótese parcial removível provisória após o período de cicatrização.
Fig. 8.185 – Pilar para prótese provisória instalado após a cirurgia de reabertura.

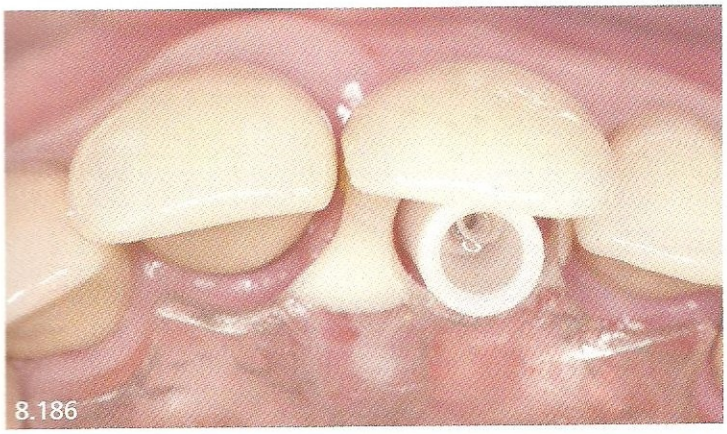
8.186


8.187

8.188A

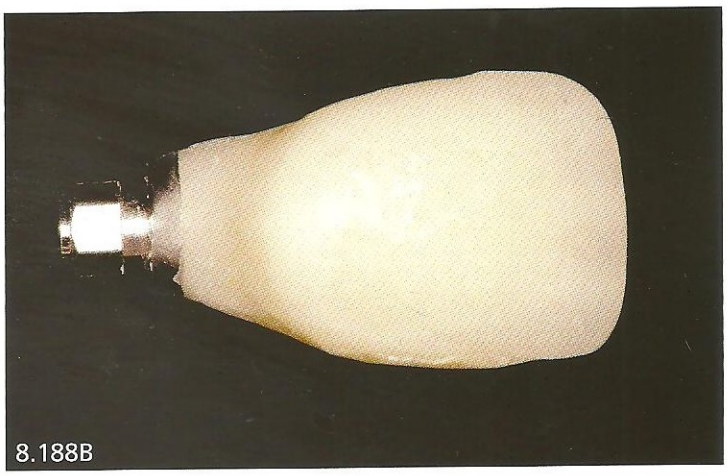
8.188B

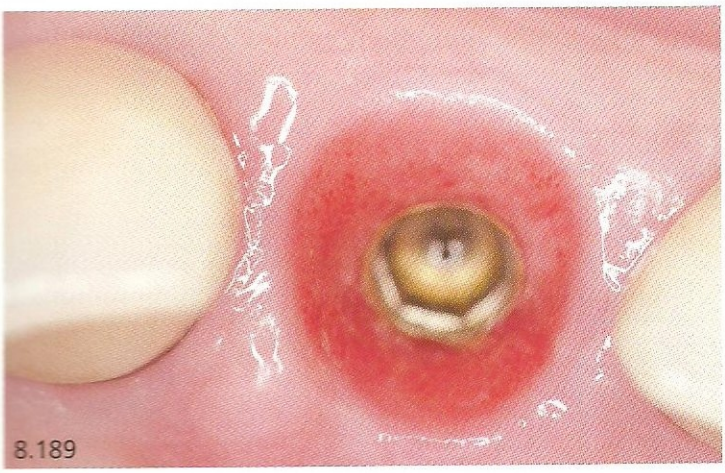
8.189

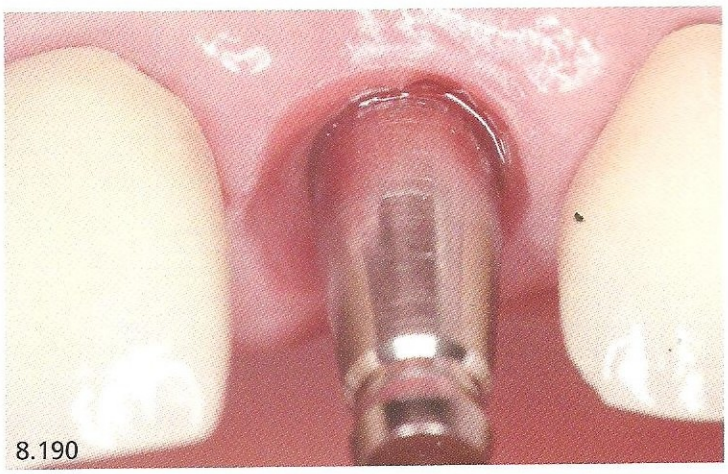
8.190

Fig. 8.186 – Pilar provisório sendo capturado em boca unindo-se ao dente da prótese parcial removível com resina acrílica.
Fig. 8.187 – Prótese provisória junto ao pilar protético fora da boca.
Figs. 8.188A e B – Vistas frontal palatal e vestibular da prótese provisória pronta para ser instalada em boca.
Fig. 8.189 – Vista incisal da plataforma do implante e do tecido gengival após o uso da prótese provisória sobre o implante.
Fig. 8.190 – Transferente para moldeira fechada sendo testado em boca.

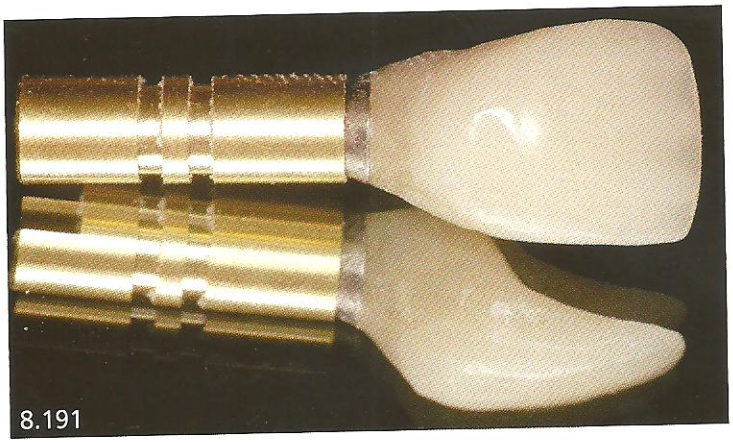
8.191

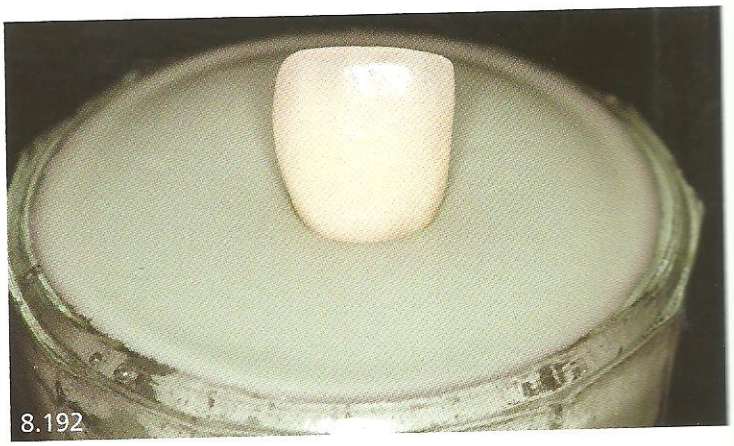
8.192

8.193A


8.193B

8.194

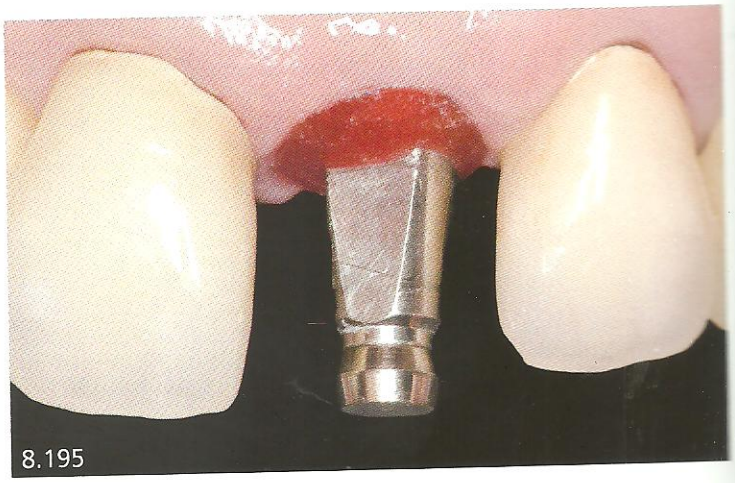
8.195

Figs. 8.191 a 8.194 – Sequência da personalização do transferente.
Fig. 8.195 – Transferente personalizado sendo testado em boca.

8.196

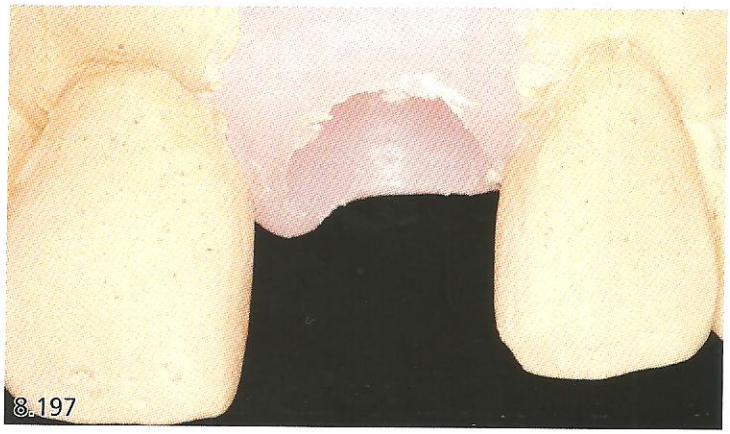
8.197

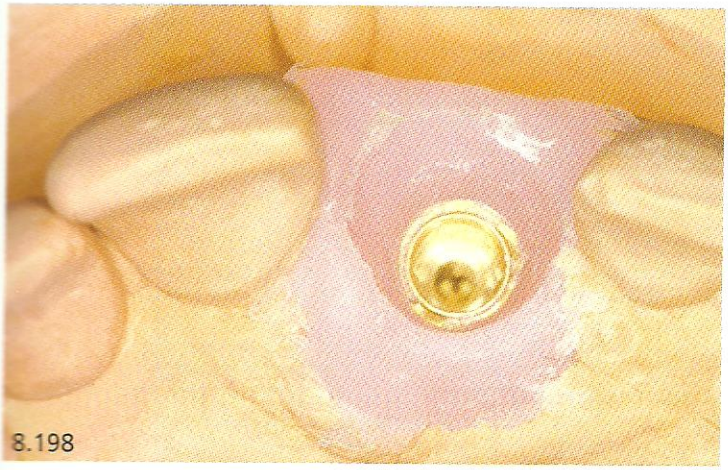
8.198

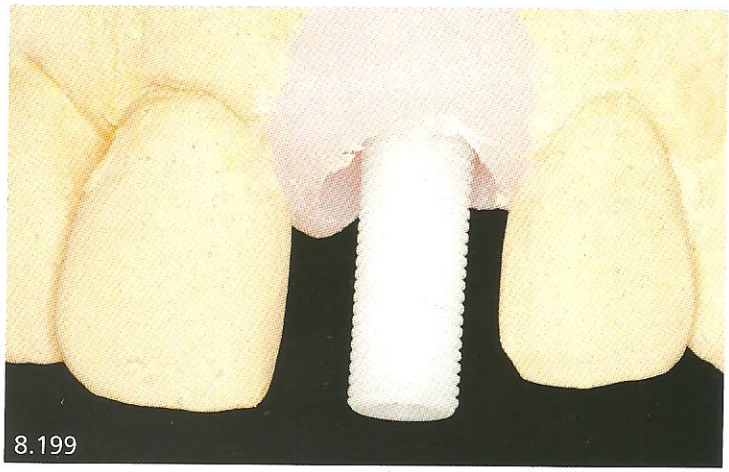
8.199

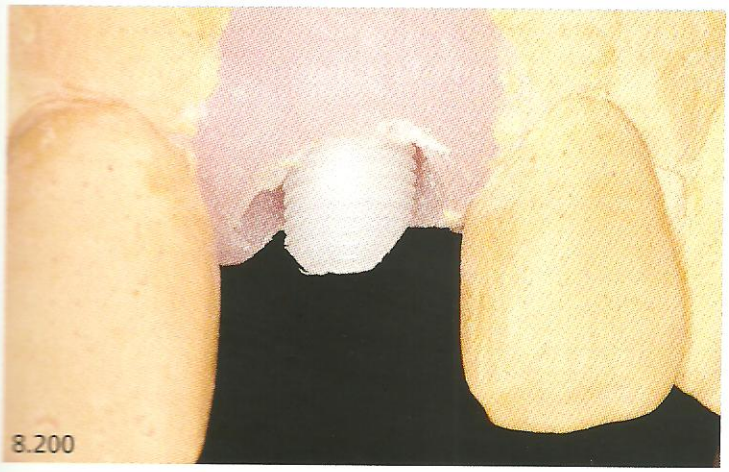
8.200

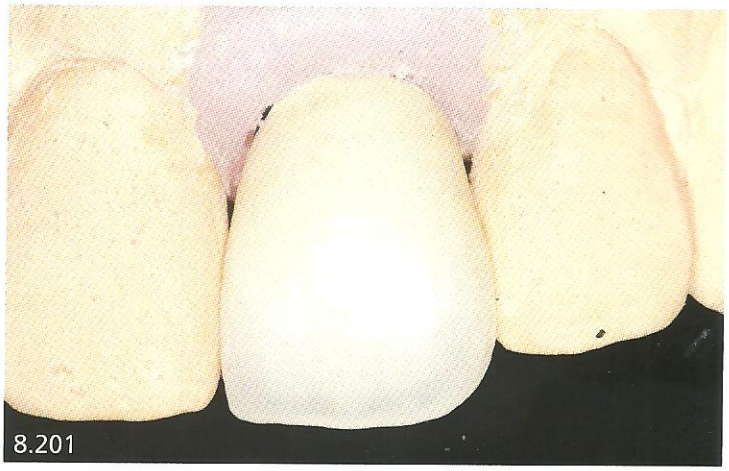
8.201

Fig. 8.196 – Transferente parafusado ao análogo no molde.

Figs. 8.197 e 8.198 – Vistas frontal e incisal do análogo do implante no modelo de trabalho.

Fig. 8.199 – Pilar calcinável no modelo de trabalho.

Fig. 8.200 – Pilar de preparo calcinável desgastado para proporcionar adaptação da prótese, no modelo de trabalho.

Figs. 8.201 e 8.202 – Vistas vestibular e palatal da prótese (coroa metalocerâmica da paciente) sendo testada no modelo de trabalho, sobre o pilar calcinável desgastado.

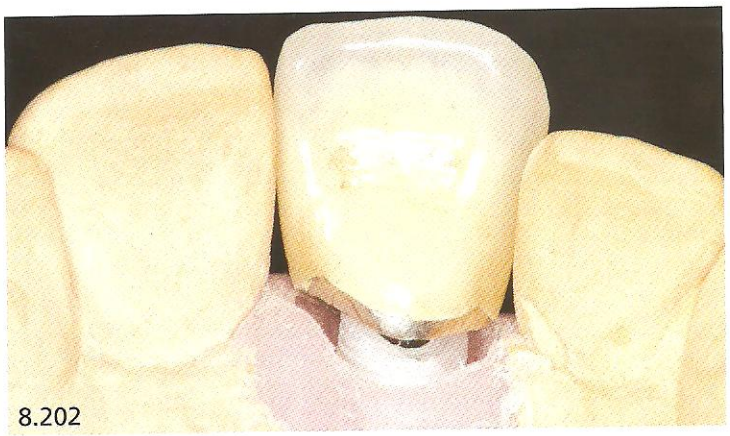
8.202

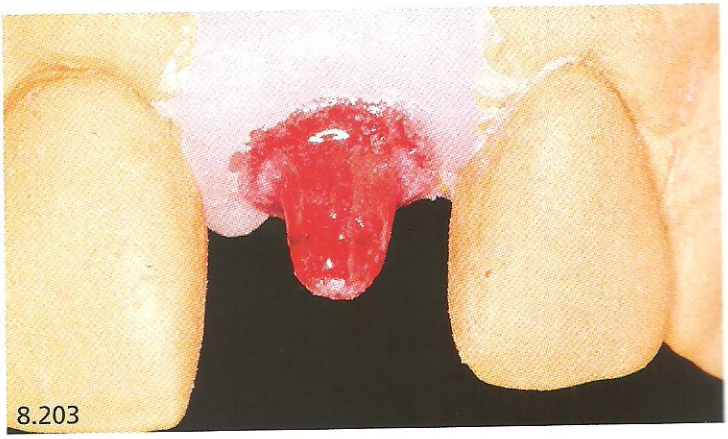
8.203

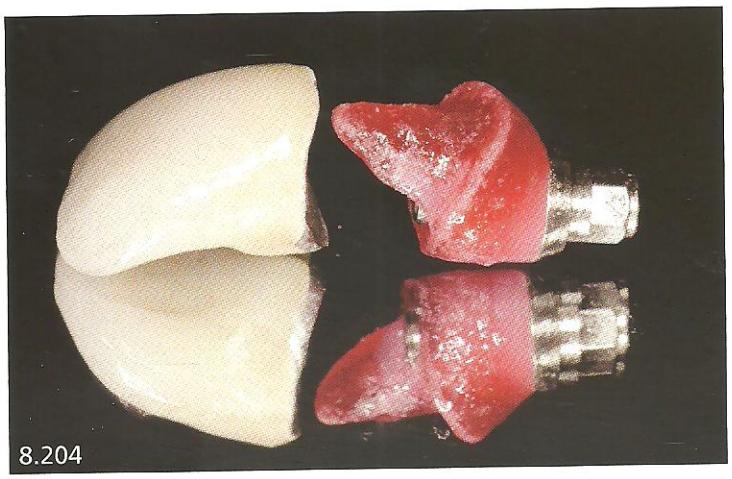
8.204

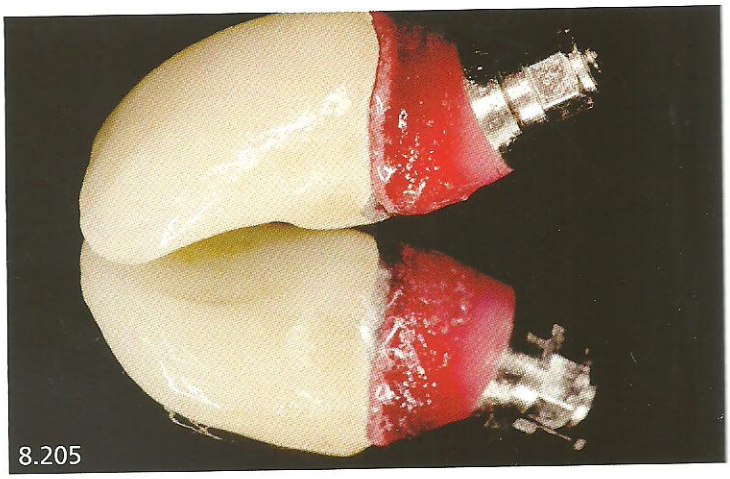
8.205

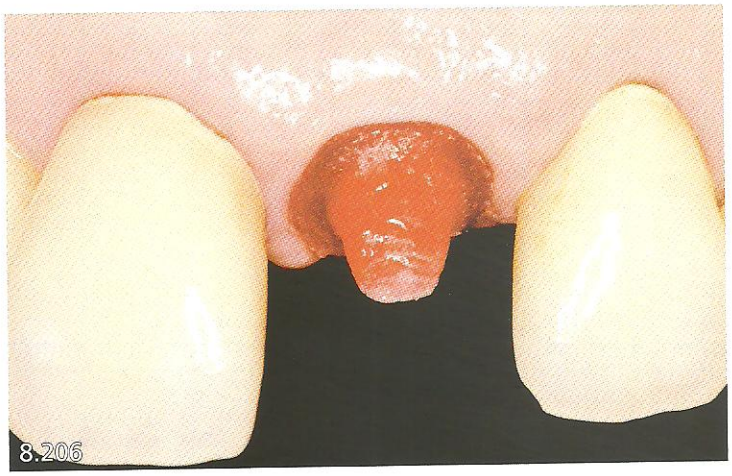
8.206

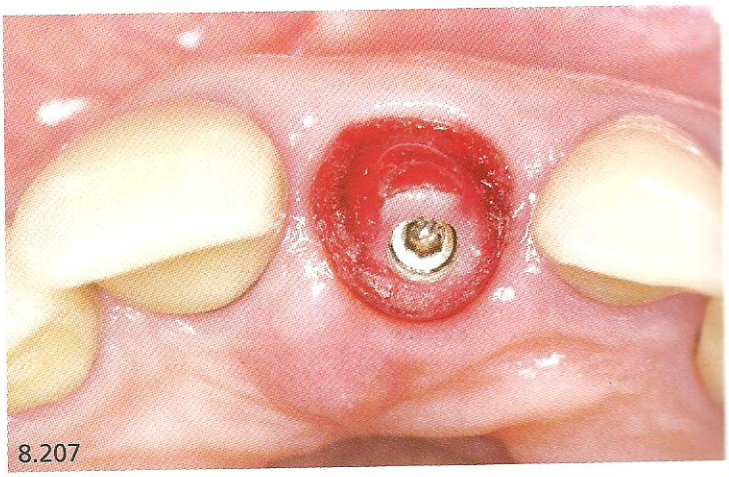
8.207

Fig. 8.203 – Pilar personalizável envolvido por resina acrílica tendo como molde a parte interna da prótese metalocerâmica.
Fig. 8.204 – Pilar acrilizado e coroa metalocerâmica.
Fig. 8.205 – Adaptação adequada entre o pilar acrilizado e coroa metalocerâmica.
Figs. 8.206 e 8.207 – Vistas frontal e incisal do pilar sendo testado em boca.

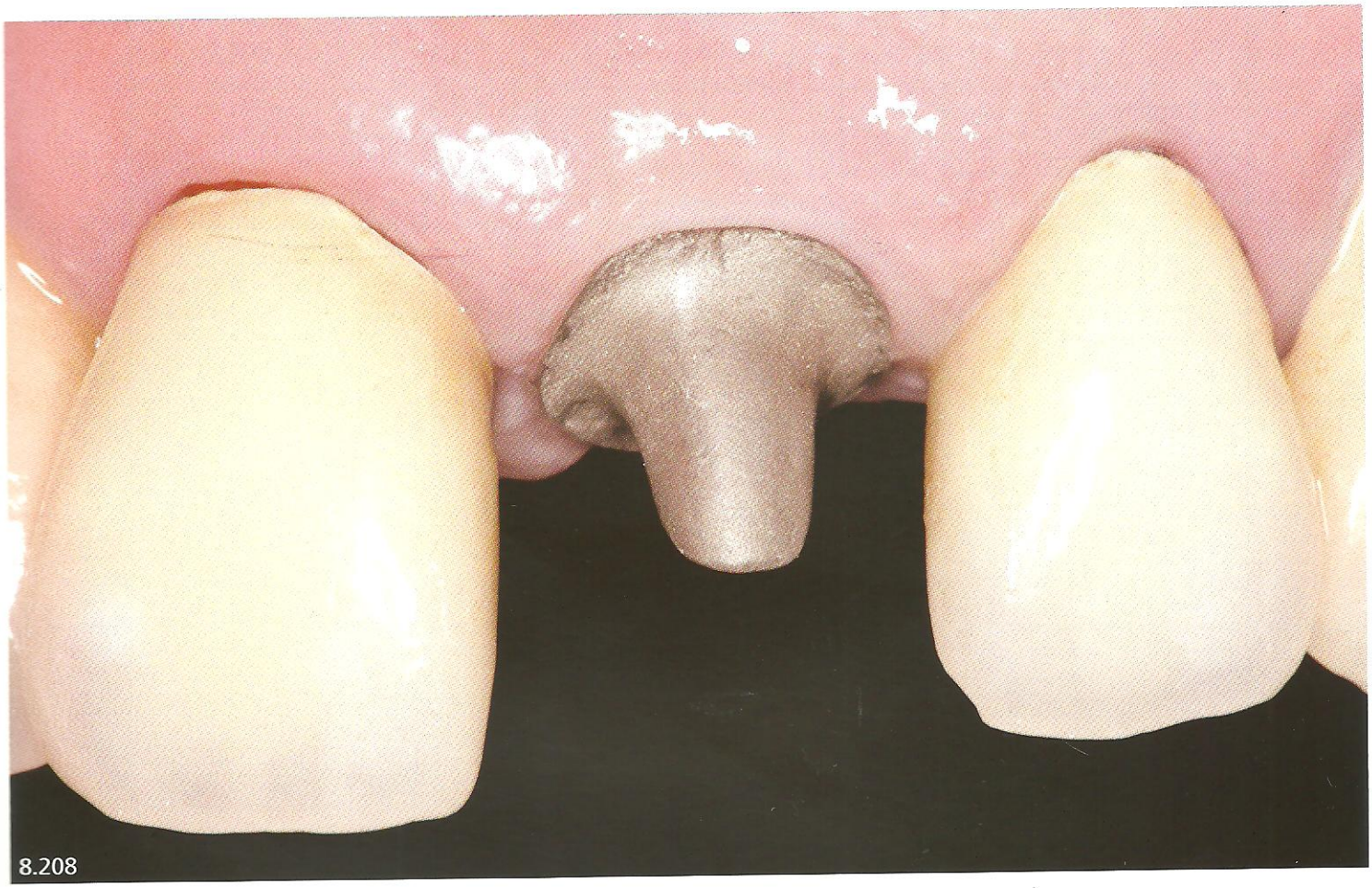

8.208

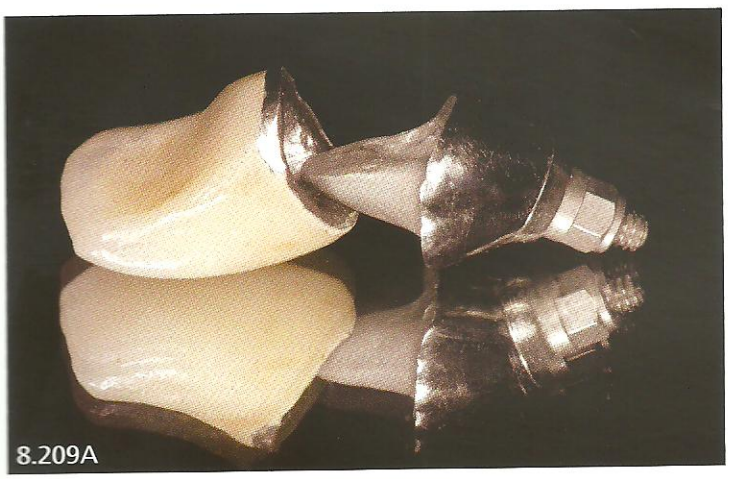

8.209A

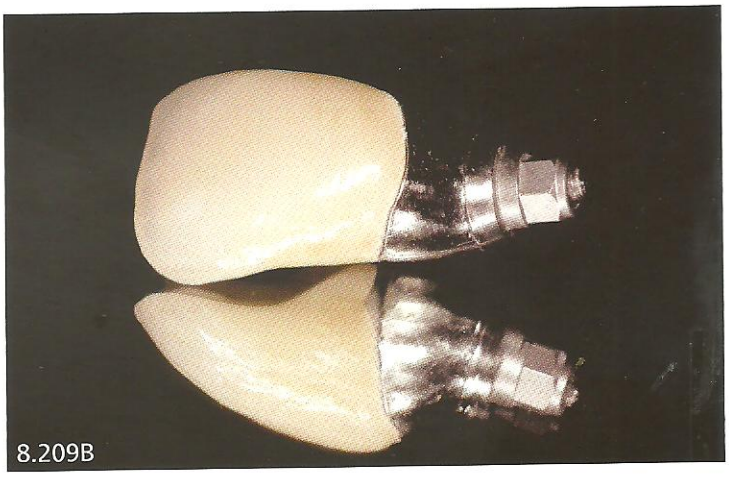

8.209B

Fig. 8.208 – Pilar personalizado fundido sendo testado em boca.
Fig. 8.209A – Pilar fundido e coroa metalocerâmica.
Fig. 8.209B – Pilar fundido justaposto à coroa metalocerâmica. Observe a ótima adaptação do conjunto.

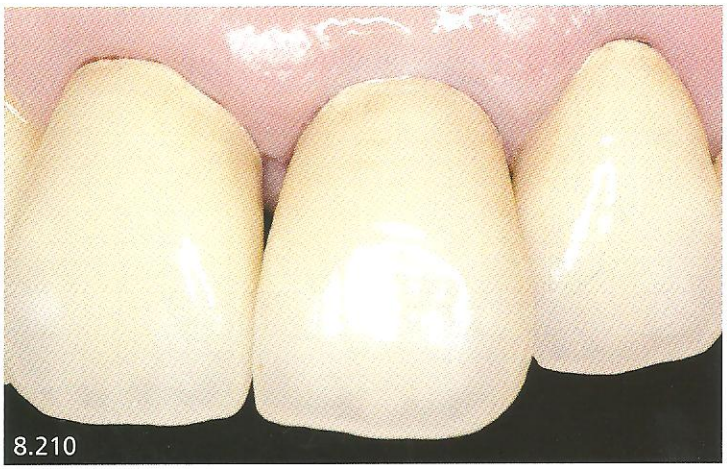

Fig. 8.210 – Prótese testado em boca sobre o pilar fundido.

Fig. 8.211 – Vista frontal da prótese instalada definitivamente em boca. Pilar parafusado e prótese cimentada com cimento de fosfato de zinco no pilar. Observe que a estética voltou a ser a mesma.

Fig. 8.212 – Sorriso final da paciente.

Caso Clínico 10

As figuras 8.213 a 8.251 mostram o caso clínico da confecção de uma prótese metalocerâmica sobre um implante de plataforma switching na região de primeiro molar superior direito, desde o processo de reabertura até a prótese final. Foi utilizado um pilar com hexágono com liga de ouro. Após encerado, o pilar foi fundido com a mesma liga. Logo após, um *coping* foi encerado e fundido também em liga áurea, no qual foi aplicado porcelana. A prótese é do tipo cimentada-parafusada.

Caso clínico realizado pelo doutorando em Implantodontia João Gustavo Oliveira de Sousa, CEPID-UFSC.

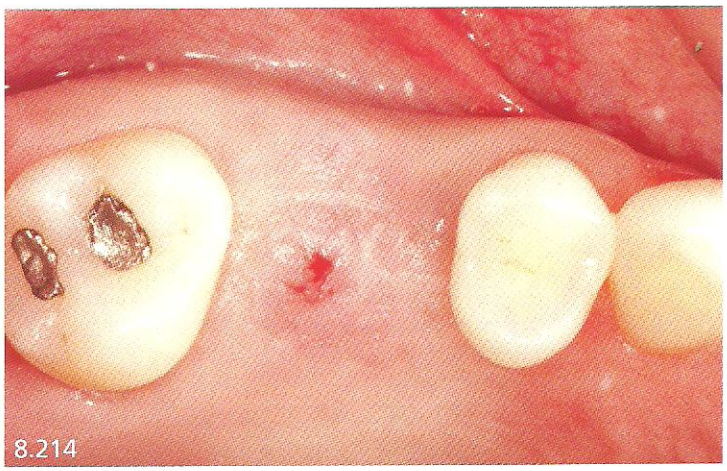

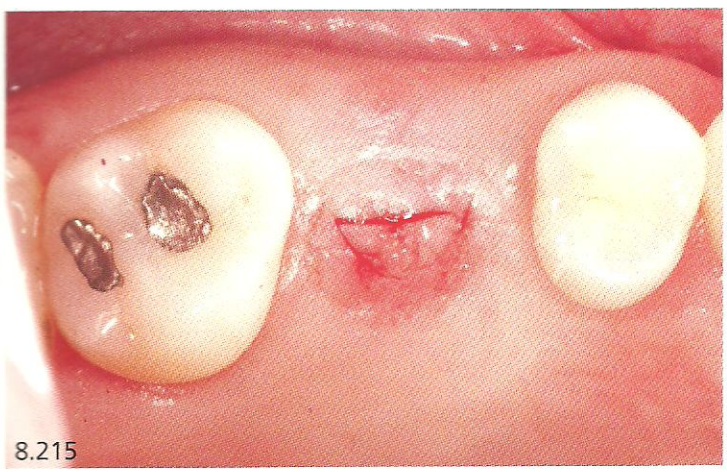

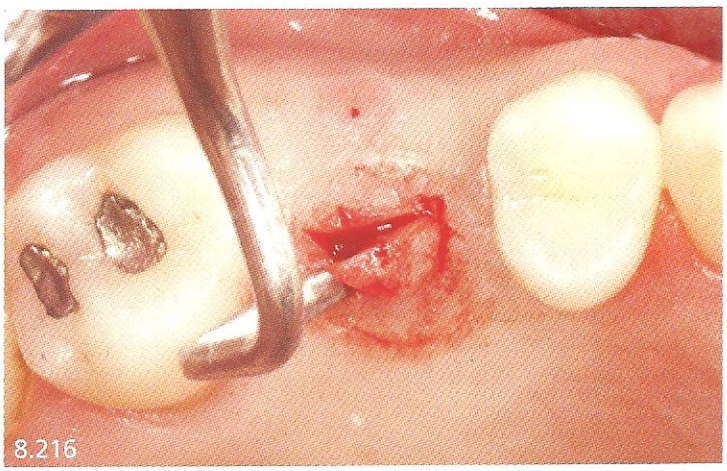

Fig. 8.213 – Vista oclusal da área a ser reaberta.
Fig. 8.214 – Vista oclusal da demarcação do orifício da tampa do implante.
Fig. 8.215 – Vista oclusal das incisões linear e semilunar realizadas.
Figs. 8.216 e 8.217 – Tecido sendo deslocado e removido com a extremidade do bisturi de Orban.

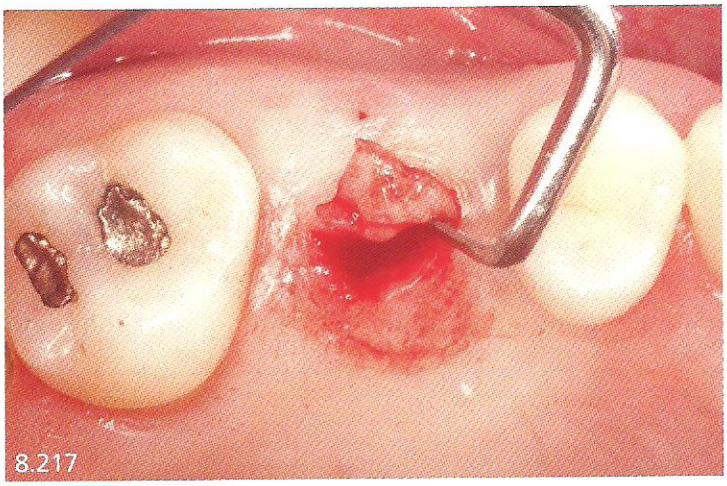
8.217

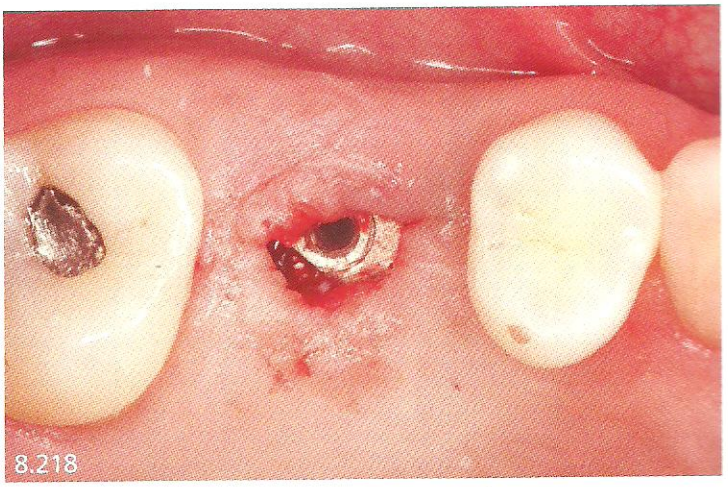
8.218

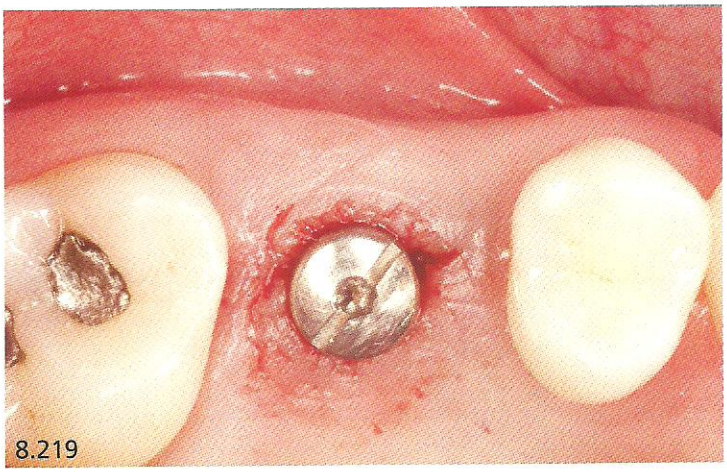
8.219

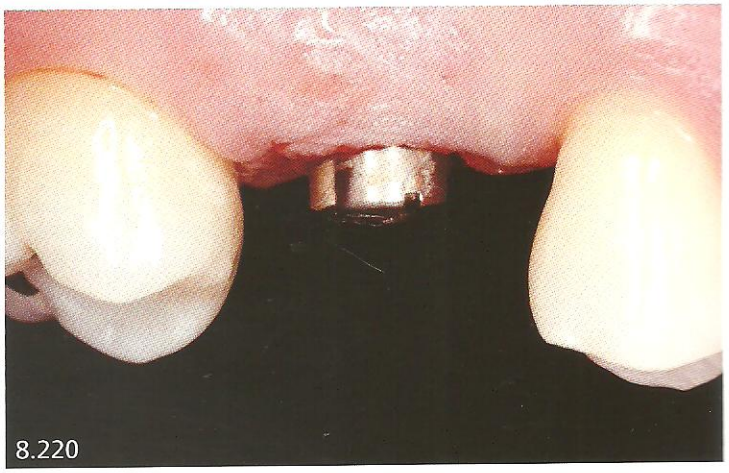
8.220

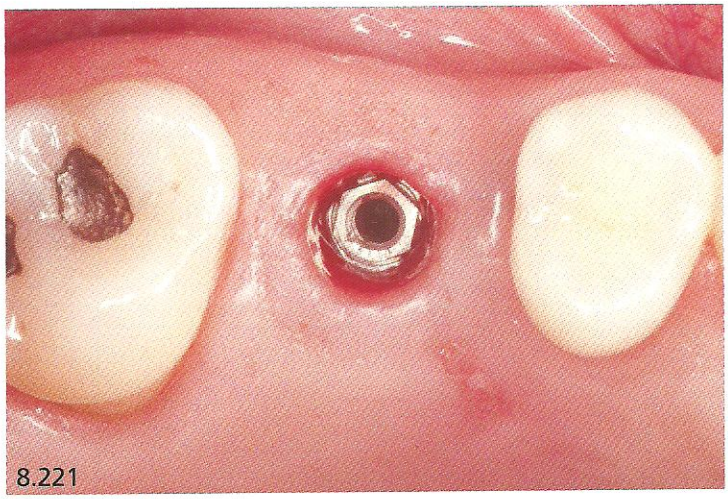
8.221

8.222

Fig. 8.218 – Após a remoção do tecido, a tampa do implante está exposta.
Figs. 8.219 e 8.220 – Vistas oclusal e vestibular do cicatrizador em posição.
Fig. 8.221 – Vista oclusal da plataforma do implante após a remoção do cicatrizador, passado o tempo de cicatrização.
Fig. 8.222 – Prótese provisória no modelo de trabalho ocluindo com modelo antagonista.

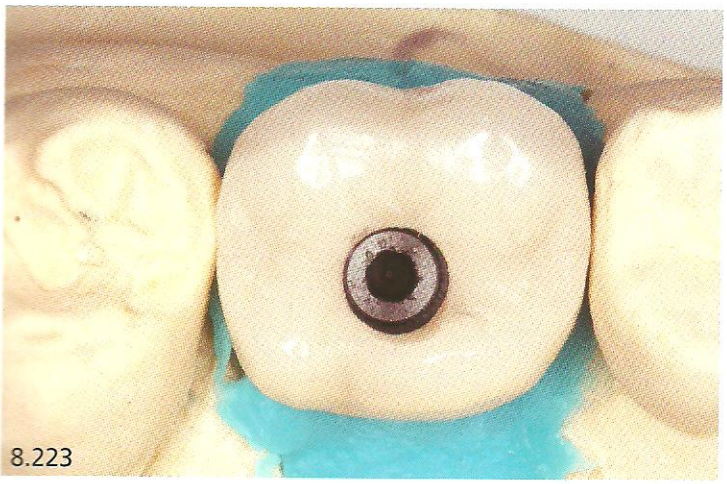
8.223


8.224

8.225

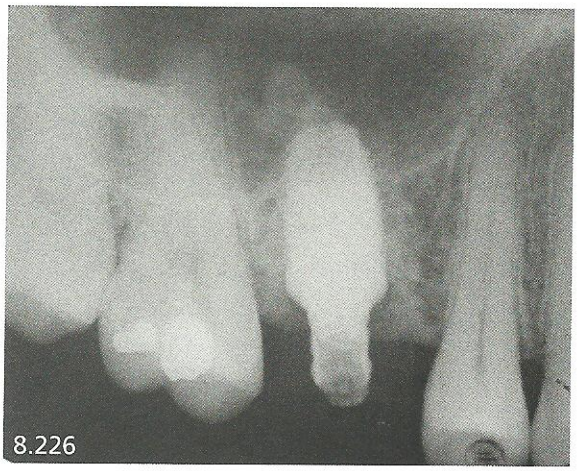
8.226

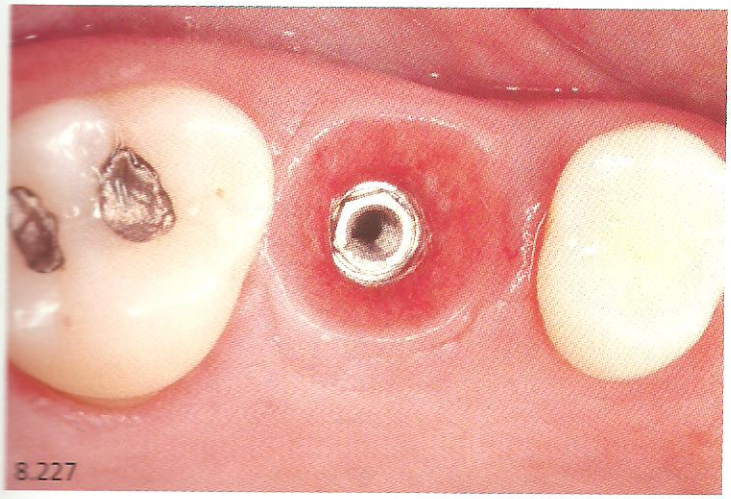
8.227

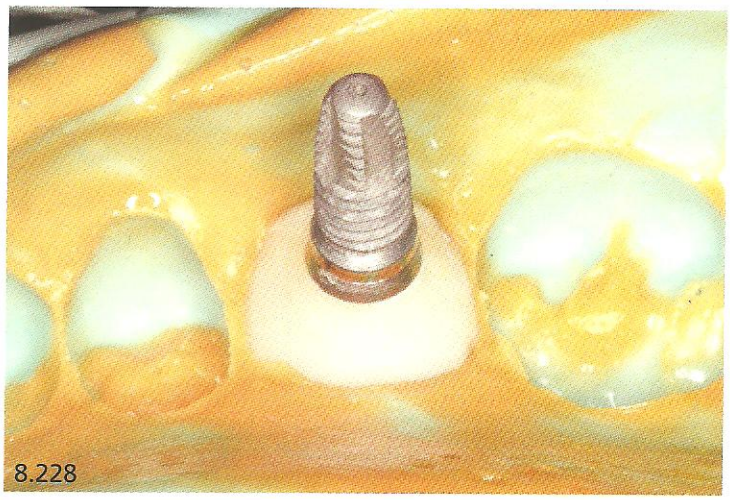
8.228

Fig. 8.223 – Vista oclusal da prótese no modelo de trabalho.
Fig. 8.224 – Prótese provisória pronta para ser levada em boca.
Fig. 8.225 – Prótese provisória instalada em boca.
Fig. 8.226 – Radiografia periapical. Observe que a plataforma é mais ampla que o pilar protético, o que caracteriza a plataforma *switching*.
Fig. 8.227 – Observe a plataforma do implante e a saúde do tecido gengival, após remoção da prótese.
Fig. 8.228 – Molde com a prótese provisória e o análogo, pronto para receber a gengiva artificial e para o gesso ser vazado.

8.229

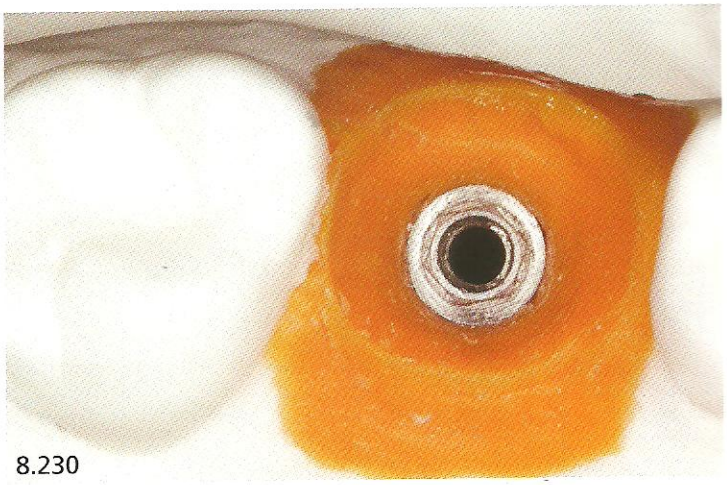
8.230

8.231

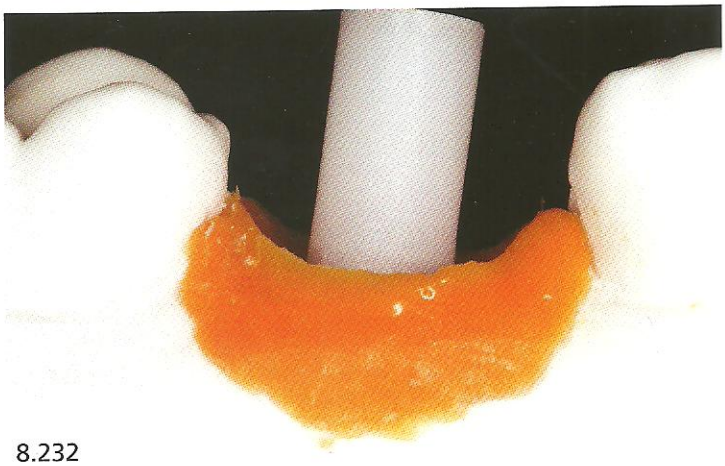
8.232

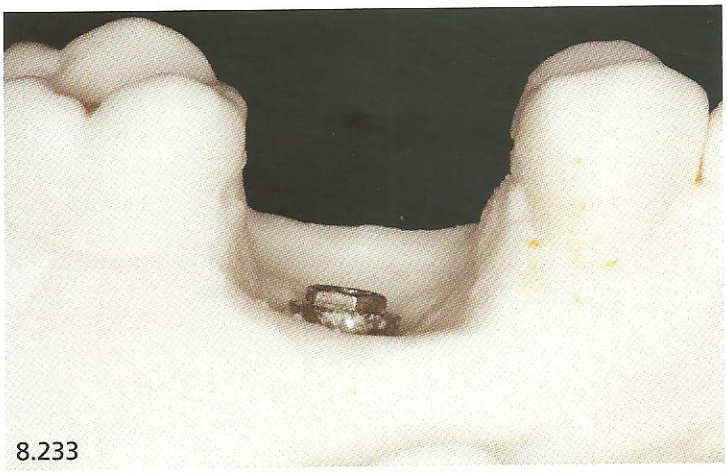
8.233

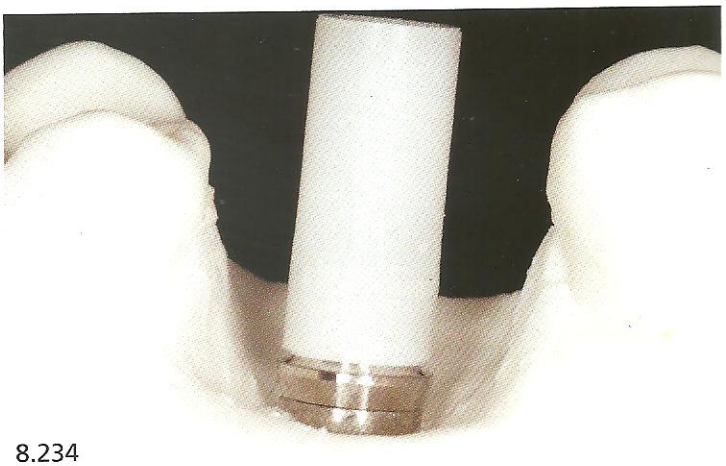
8.234

Fig. 8.229 – Vista lateral do modelo de trabalho ocluido com o modelo antagonista.
Figs. 8.230 e 8.231 – Vistas oclusal e vestibular do modelo de trabalho com gengiva artificial.
Fig. 8.232 – Pilar protético posicionado sobre o análogo no modelo de trabalho.
Fig. 8.233 – Modelo de trabalho sem gengiva artificial.
Fig. 8.234 – Pilar protético no modelo de trabalho, sem gengiva artificial. Esse pilar tem a base em liga áurea. Observe a adaptação do pilar ao análogo.

8.235

8.236

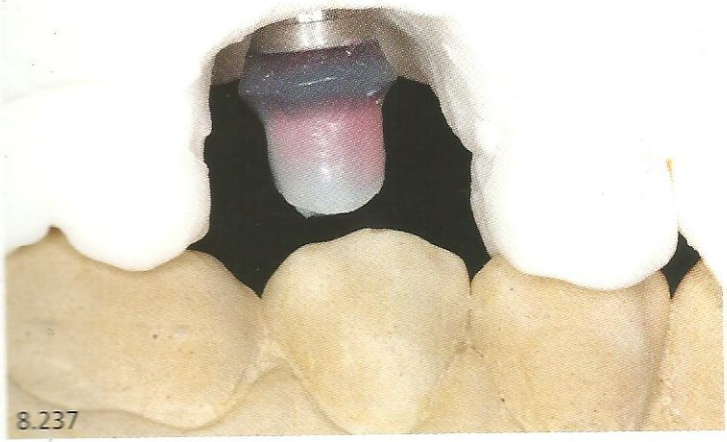
8.237

8.238

8.239

8.240

Figs. 8.235 e 8.236 – Pilar protético parafusado em análogo depois de reduzido e encerado, pronto para ser fundido.

Fig. 8.237 – Pilar protético reduzido e encerado sendo testado no modelo de trabalho em relação com o antagonista.

Fig. 8.238 – Pilar protético fundido em liga áurea parafusado no análogo. Observe a adaptação dos componentes. É importante dizer que esse pilar não vai mais ao forno. Sobre ele é encerado o *coping* e depois fundido.

Fig. 8.239 – Pilar no modelo de trabalho.

Fig. 8.240 – *Coping* sobre o pilar no modelo de trabalho verificando a relação com o modelo antagonista.

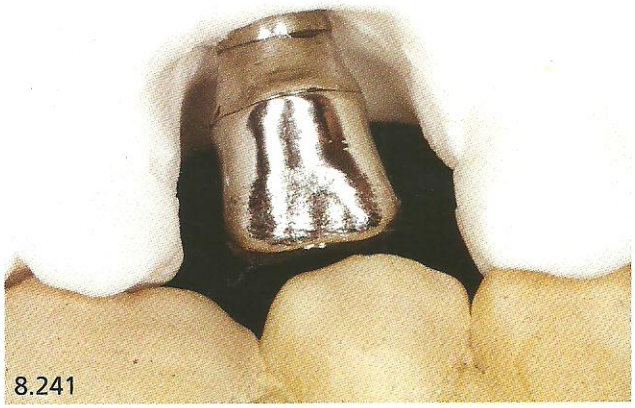
8.241

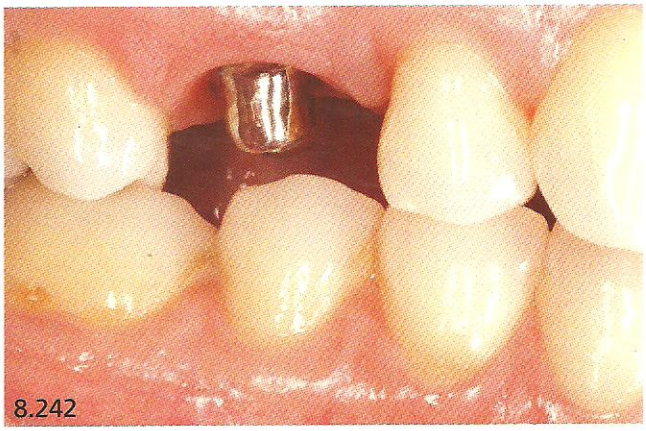
8.242

8.243

8.244

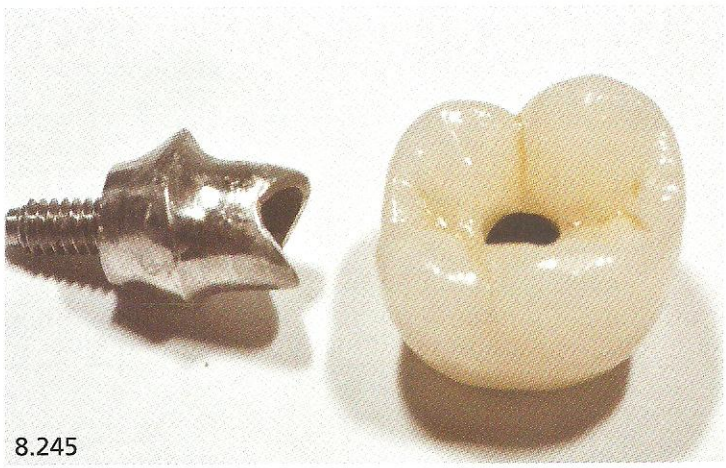
8.245

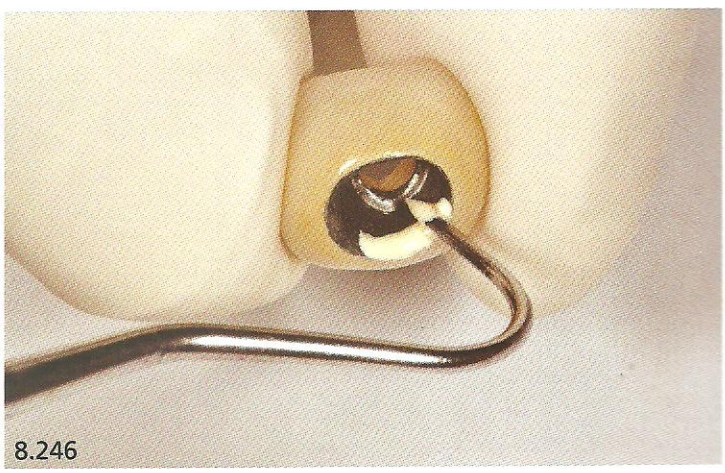
8.246

Fig. 8.241 – *Coping* e pilar no modelo de trabalho sem gengiva para verificar a boa adaptação do conjunto.
Fig. 8.242 – Pilar protético em boca.
Fig. 8.243 – *Coping* sobre o pilar protético em boca verificando a relação com os dentes antagonistas.
Fig. 8.244 – Prótese metalocerâmica concluída no modelo de trabalho.
Fig. 8.245 – Conjunto: Prótese, pilar e parafuso.
Fig. 8.246 – Cimento sendo colocado no interior da coroa.

8.247

8.248

8.249

Fig. 8.247 – Prótese sendo cimentada no pilar protético fora da boca.

Fig. 8.248 – Excesso de cimento sendo removido.

Fig. 8.249 – Prótese totalmente limpa e pronta para ser levada à boca. Observe a adaptação e a linha da cimentação praticamente inexistente.

Fig. 8.250 – Vista lateral do caso clínico antes do tratamento. Primeiro molar superior comprometido devido à perfuração do assoalho da câmara pulpar.

Fig. 8.251 – Prótese definitivamente instalada e parafusada em boca.